

Optimale Knochenregeneration erreichen

Ein gravierendes Problem der Implantologie ist, wenn Knochenverlust zu beklagen ist. Zur Regeneration können konzentriertes Knochenmark oder bovines Knochenersatzmaterial verwendet werden.

Priv.-Doz. Dr. Dr. Sebastian Sauerbier/Freiburg im Breisgau

■ Nicht nur Trauma und Tumorerkrankungen können zu einem Defizit an Knochensubstanz führen, sondern auch der Verlust von Zähnen führt zu einer beschleunigten Resorption des Alveolarkammes. Dies bedeutet ein geringeres Angebot an vertikalem und horizontalem Knochen für eine Implantation. Tumorerkrankungen und Zahnlosigkeit sind Probleme, die sich in naher Zukunft mit der zunehmenden „Veralterung“ der Gesellschaft verstärken werden. Um Knochendefekte zu rekonstruieren, gilt noch heute als Material der Wahl der autologe Knochen vom Beckenkamm.¹⁻⁵

Vielen Vorteilen, besonders fehlende Immunreaktionen, stehen eine ganze Anzahl an Nachteilen gegenüber: begrenzte Menge des für die Augmentation benötigten Materials, der unverzichtbare zusätzliche chirurgische Eingriff mit der damit verbundenen Narkose und Morbidität der Spenderregion.⁶⁻⁸ Als regenerative Medizin bezeichnet man Verfahren, mit denen man die Nachteile der autologen Transplantatentnahme minimieren oder umgehen möchte. Die regenerative Medizin hat in den vergangenen zehn Jahren große Fortschritte gemacht. In der Zeit zwischen 1995 und 2002 wurde fast ausschließlich Grundlagenforschung betrieben. Dieser Zeitraum wird von Chris Mason, einem britischen Stammzellforscher, als das Zeitalter der regenerativen Medizin 1.0 beschrieben.⁹ Die Bezeichnung 1.0 ist der Nomenklatur von Computerprogrammen entliehen, die sich in ständigem Wandel befinden. In den Jahren 2002 bis 2006 erfolgte der Übergang von der Grundlagenforschung in die Praxis. Erste Kon-

zepte wurden einer klinischen Prüfung unterzogen.¹⁰ In dieser Euphorie wurden etliche Unternehmen gegründet und an der Börse notiert. Die Ergebnisse waren durchwachsen: Neben Schwierigkeiten bei der Integration und Ernährung großvolumiger, gezüchteter Transplantate stellte der hohe logistische und finanzielle Aufwand ein erhebliches Problem für die junge Branche der Biotechnologieunternehmen dar. Strenge gesetzliche Auflagen, engmaschige Qualitätskontrollen, hohe Fixkosten durch Personal und Material waren Gründe für Insolvenzen. Chris Mason nennt die Zeit ab dem Jahr 2006 das Zeitalter der regenerativen Medizin 2.0, weil sich seitdem klare wirtschaftliche Perspektiven abzeichneten.¹¹ Die Industrie fasst wieder Fuß und investiert erneut in die klinische Anwendung von Technologien, die in der Grundlagenforschung entstanden sind. Neue Biomaterialien und Zelltypen wurden getestet und die Verfahren kostengünstiger und praktikabler gestaltet.

Studienübersicht

In der vorliegenden Übersicht werden In-vivo-Arbeiten vorgestellt, in denen überprüft wurde, ob eine Kombination von bovinem Biomaterial (Abkürzung: BBM, Bio-Oss, Geistlich, Wolhusen, CH) mit mesenchymalen Stammzellen aus dem Knochenmark (MSCs) ein im wie schon genannten Sinne praktikables Ersatzverfahren ist. Mesenchymale Stammzellen sind im Rahmen der desmalen Osteogenese an der Knochenneubildung beteiligt. Dabei erfolgt die Knochenneubildung ohne knorpelige Vorstufe direkt aus Stammzellen des embryonalen Bindegewebes (Mesenchym). Im Gegensatz zu Osteoblasten sind mesenchymale Stammzellen (MSCs) weniger anfällig gegenüber niedrigen Sauerstoffpartialdrücken.¹² Wie bei der Frakturheilung wandern Stammzellen oder Progenitorzellen aus dem umgebenden vitalen Knochen zu den nicht vitalen Knochen- transplantaten. Dort lassen sie sich nieder, proliferieren, differenzieren in Osteoblasten und bilden neues Knochengewebe. Die zellulären Elemente enthalten Wachstumsfaktoren, die eine starke osteogenetische Potenz besitzen.¹³ Osteogenetische Potenz bedeutet, dass die Faktoren Osteoblasten zur Bildung von neuem Knochen stimulieren können. Wachstumsfaktoren sind auch in der Knochenmatrix enthalten und werden durch Osteoklasten im Rahmen der Ab- und Umbauvorgänge freigelegt. Die Kombination aus einem osteokonduktiven Biomaterial mit Progenitorzellen aus dem Knochenmark kann die lokale Konzentration an Osteoprogenitorzellen verbessern, die in der Lage sind, in Osteoblasten zu differenzieren.¹⁴

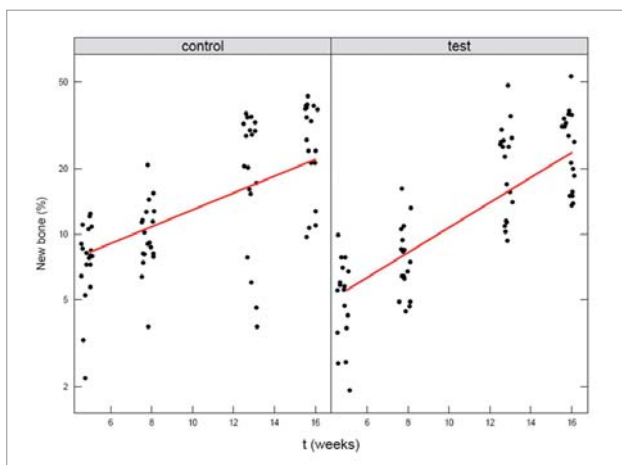
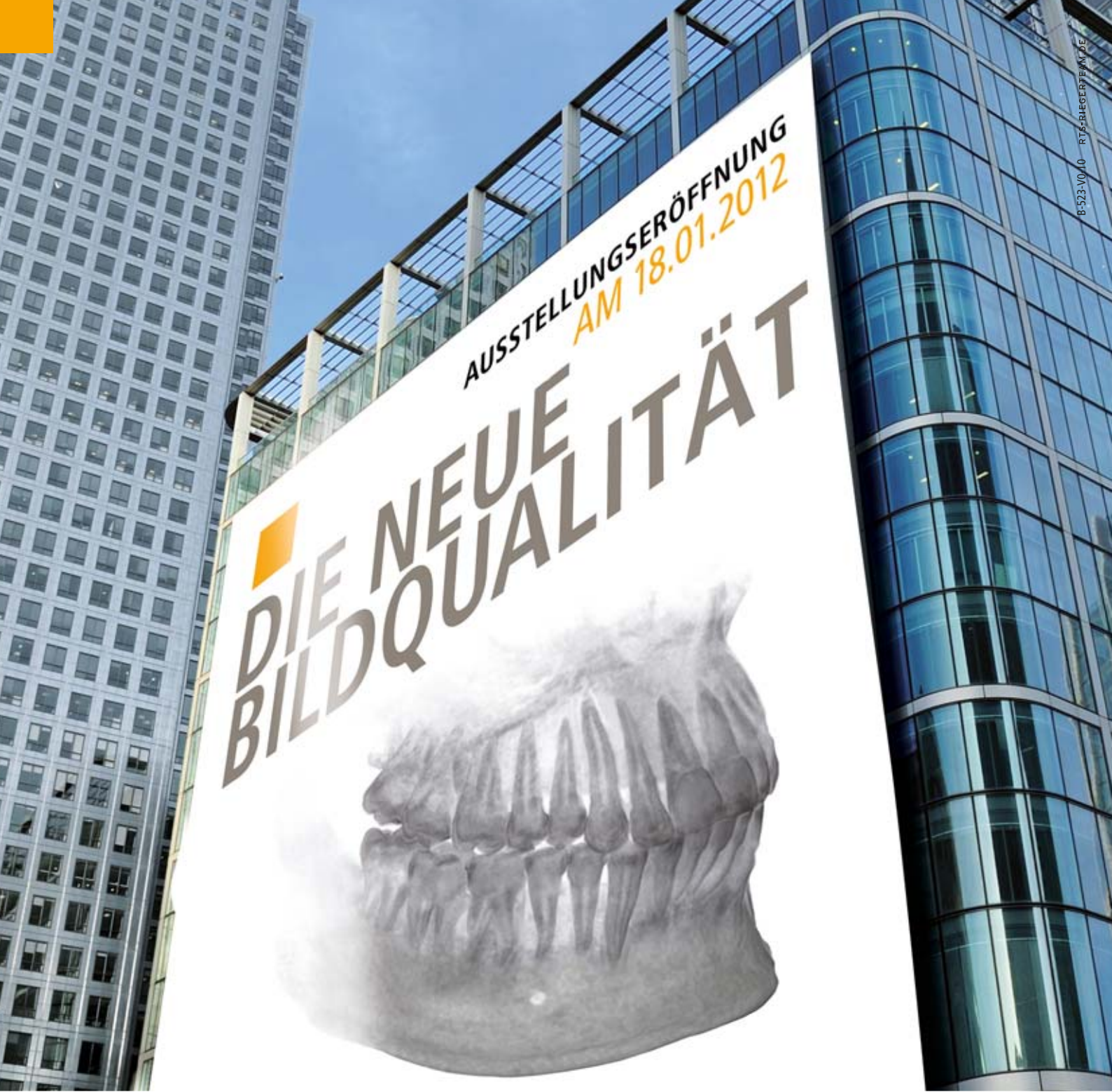
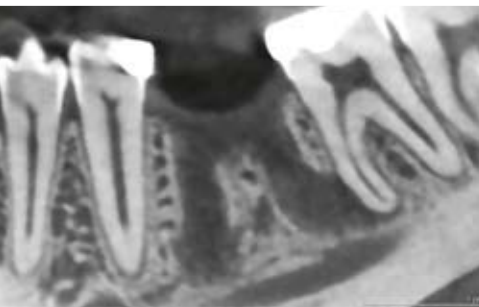
Abb. 1: Knochenneubildung pro Zeit im Augmentat. Die vertikale Achse ist logarithmisch skaliert. Sechs Datenpunkte wurden von jedem Sinus „gejittert“, d.h. etwas versetzt, dargestellt, damit überlappende Werte besser erkannt werden. Die Linie zeigt die in der Mixed-Model-Analyse gefundene Steigung, die auf der Testseite 49 % (95 %-Konfidenzintervall: 6 % bis 84 %) schneller als auf der Kontrollseite war ($p = 0,027$).



B-523-V010 RTS-BIEGERTEM.DE



Und wann ist Vernissage in Ihrer Praxis?

Digitale Bildqualität neu definiert: mit dem Release 2 für die ORTHOPHOS XG Familie erreichen Sie ein neues Niveau der Bildqualität bei Panorama-, Ceph- und 3D-Aufnahmen. Das Paket enthält Software zur Metallartefaktreduktion (MARS) und ermöglicht Ihnen, HD-Bilder zu erstellen. Auch im 2D-Bereich profitieren Sie jetzt von rauscharmen und kontrastreichen Bildern – für schnellere und sicherere Diagnosen. **Es wird ein guter Tag. Mit Sirona.**

www.sirona.de

The Dental Company

sirona.

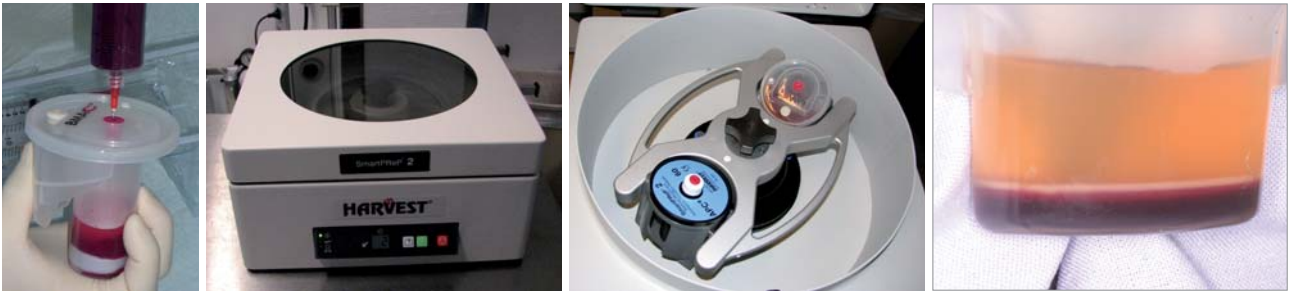


Abb. 2: Knochenmarkspirat in der großen Kammer. – **Abb. 3:** Das Aufbereitungsgerät. – **Abb. 4:** Zentrifugationsgefäß und Thrombinzylinder im blauen Gegengewicht. – **Abb. 5:** In der weißen Zwischenschicht, die sich nach der Zentrifugation in der kleinen Kammer des Aufbereitungsbehälters zeigt, befinden sich die MSCs und Thrombozyten.

Wissenschaftliche Vergleiche

In der präklinischen Phase des Projektes wurde bei Schafen der Oberkiefer mit der Sinuslifttechnik augmentiert. Dabei wurde die Kombination vom BBM und MSCs in „Cross-Over“-Studien einmal mit autologer Beckenspongiosa (AB) und einmal mit BBM alleine verglichen. Die BBM-MSC-Kombination war der AB mit einer besseren Volumenstabilität bei vergleichbarer Knochenneubildung überlegen.¹⁵ Eine dem autologen Knochen-Transplantat vergleichbare Knochenneubildung ist bei der Verwendung von Biomaterial alleine nicht zu erwarten.¹⁶ Übereinstimmend mit den hier vorgelegten Ergebnissen fanden Jaquiéry et al. Hinweise auf osteoinduktive Eigenschaften von BBM und MSCs, als die Konstrukte subkutan in Mäuse implementiert wurden.¹⁷ Im Vergleich zu BBM alleine konnte bei der BBM-MSC-Kombination 49% mehr Knochenneubildung in der gleichen Zeitspanne beobachtet werden (Abb. 1).¹⁸ Auch bei einer Studie mit Minischweinen fanden Pieri et al. bei den Fluorhydroxyapatit-Gerüsten mit MSCs nach drei Monaten 24% mehr neu gebildeten Knochen und 17% mehr Knochen-Implantat-Kontakt als bei jenen Gerüsten, die ohne MSCs getestet wurden.¹⁹ Im Tierversuch und bei der humanen Pilotstudie wurde das sogenannte FICOLL-Verfahren, ein chemischer Dichtegradient, zur Anreicherung der Zellen verwendet. Der Nachteil dieser Methode ist die Abhängigkeit des Verfahrens von einem Zelllabor. Dieser Umstand bedeutet für eine breite klinische Anwendung hohe logistische und rechtliche Hürden. Daher wurde nach einer „Chairside“-Methode gesucht, die direkt im Operationssaal angewendet werden kann. Die Konzen-

trierung von Knochenmarkspirat mit dem BMAC-Verfahren (Bone Marrow Aspirate Concentrate, Harvest Technologies Corporation, Plymouth, MA, USA) hat sich dabei als praktikabel erwiesen (Abb. 2–5).²⁰ Die BMAC-BBM-Kombination war der FICOLL-Methode gleichwertig bei der Knochenneubildung im augmentierten humanen Sinus.²¹ Im konzentrierten Knochenmarkspirat (BMAC, Bone Marrow Aspirat Concentrat) liegen auch Thrombozyten vor. Diese enthalten Wachstumsfaktoren wie VEGF (Vasoendothelialer Wachstumsfaktor) und PDGF (Plateletderived Wachstumsfaktor).¹⁹ Die Thrombozyten setzen diese Faktoren besonders beim Koagulationsprozess frei. Daher ist bei der Anwendung von BMAC auf eine gute Gerinnung zu achten, die durch Zugabe von Thrombin erreicht werden kann. Das Thrombin kann, wie hier in der klinischen Anwendung geschehen, als autologes Material aus venösem Blut hergestellt werden. Dieser Vorgang kann zeitgleich mit dem Konzentrierungsprozess des Knochenmarkes erfolgen, sodass die OP-Zeit nicht verlängert wird. Das Koagel stabilisiert zusätzlich das Biomaterial und verleiht ihm eine anwenderfreundliche Konsistenz. In den vorliegenden Tierversuchen und in der FICOLL-Gruppe der Pilotstudie wurde die Thrombinkomponente des Fibrinklebers Tissue Col (Baxter, Heidelberg) zur Fixierung der Zellen auf dem Biomaterial verwendet. Die kommerzielle Thrombinkomponente führt zu einer festeren Konsistenz des Zellkonzentrat-Biomaterial-Gemisches als bei der Verwendung von autologem Thrombin, das mit dem Thrombin-Kit aus dem BMAC-Set (Harvest Technologies Corporation, Plymouth, MA, USA) gewonnen wurde. Durch die feste Konsistenz, welche die Tissue Col-Thrombinkomponente

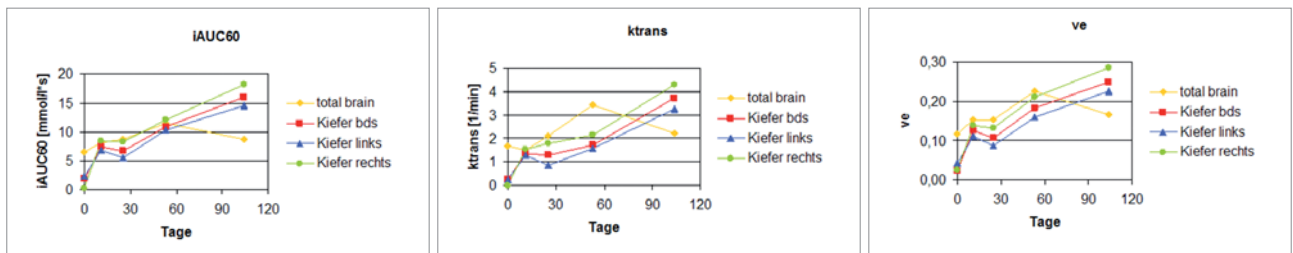


Abb. 6: „Initial Area under Curve“ nach sechzig Sekunden steht für den Grad der Vaskularisation im Transplantat. Die Gefäßbildung nimmt in beiden Kieferhöhlen kontinuierlich zu. „Total Brain“ steht für die Werte im gesamten Kopfbereich. Das Abflachen der Kurve bedeutet, dass dort im Gegensatz zu dem augmentierten Bereich die Vaskularisation gleichbleibt. – **Abb. 7:** „ktrans“ zu „ktrans“ ist eine komplexe mathematische Funktion von Blutfluss, Gefäßoberfläche und -permeabilität. Die Werte steigen in dem Maß, in dem neue, unreife Gefäße gebildet werden. Das Ansteigen und Abflachen der Werte im Bereich des gesamten Kopfes (total brain) sind mit der postoperativen Umorganisation der Weichgewebe zu vereinbaren. – **Abb. 8:** „ve“ stellt das Kontrastmittelvolumen im extrazellulären und extravasalen Raum dar. Das Ansteigen der Kurven deutet auf eine verbesserte Blutversorgung im eingebrachten Biomaterial hin.


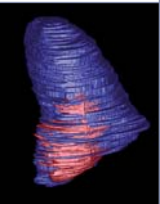
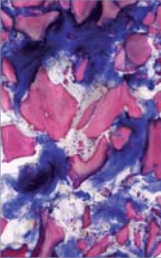
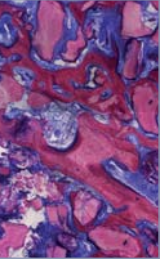
Volumen	Links	Rechts
Gelb – Linker Sinus Blau – Rechter Sinus Grün – Linkes Transplantat Rot – Rechtes Transplantat		
Sinus Volumen (ml)	13,7	11,4
Augmentat Volumen (ml)	5,5	2,8
Histologie	Links	Rechts
Dunkel Magenta – Neuer Knochen Hell Magenta – Biomaterial Blau – Markraum Paraosanlin – Azur II-Färbung		
Neuer Knochen (%)	11,3	13
Biomaterial (%)	25,5	32,9
Markraum (%)	63,2	54,1

Tabelle 1

verursachte, konnten die Biomaterialpartikel in der FICOLL-Gruppe nicht so dicht gepackt werden wie in der BMAC-Gruppe. Dies zeigt sich auch in der histomorphometrischen Auswertung.²¹

Hier wurde in der BMAC-Gruppe signifikant ($p = 0,019$) 12,2 % (90 %-Konfidenzintervall: 4,32 % bis 20 %) mehr Biomaterial und signifikant ($p = 0,01$) 17,4 % (90 %-Konfidenzintervall: -27,2 % bis -7,48 %) weniger Bindegewebsraum als in der FICOLL-Gruppe bei ähnlicher Knochenneubildung gefunden. Diese ist ebenfalls vergleichbar mit der Knochenneubildung, die in den Tierversuchen mit der FICOLL-Methode erreicht wurde.^{15,18} Ein aus neu gebildetem Knochen und Biomaterial zusammengesetzter höherer Hartgewebsanteil in der BMAC-Gruppe bedeutet, dass unter Anwendung der autologen Thrombinkomponente ein kompakterer Knochenaufbau erzielt werden kann.

In einer randomisierten, kontrollierten Studie im „Cross-Over-Design“ wurde bei zwölf Patienten/-innen eine beidseitige Sinusbodenaugmentation durchgeführt.²² Auf der einen Seite wurde BMAC-BBM und auf der anderen Seite AB-BBM verwendet. Dabei zeigte sich nach 3,8 ($\pm 0,2$) Monaten auf der BMAC-BBM-Seite mit 17,7 % ($\pm 7,3$ %) signifikant ($p = 0,01$) mehr neuer Knochen als auf der AB-BBM-Seite (12,2 % $\pm 6,6$ %). In einer weiteren partiellen Cross-Over-Studie an 45 stark atrophierten Sinus wurde auf der BMAC-BBM-Seite mit 12,6 % ($\pm 1,7$ %) eine vergleichbare Knochenneubildung wie auf der AB-BBM-Seite (14,3 % $\pm 1,8$ %) gefunden. Auf der BMAC-BBM-Seite wurde ein signifikant ($p < 0,0001$) höherer Biomaterialanteil gefunden.²⁵ Wie im vorangegangenen Tierversuch war die Volumenpersistenz auf BMAC-BBM-Seite signifi-

kant besser ($p = 0,02$). In einer Fallstudie bei einer Patientin mit kompromittierter Knochenheilung wurde BMAC dem autologen Knochen zugesetzt, um das Regenerationspotenzial bei der Unterkieferrekonstruktion positiv zu beeinflussen.²³ In der Onkologie wird das dynamische kontrastmittelverstärkte MRT (DCE-MRI) zum Monitoring der Tumorangiogenese in der Therapieüberwachung eingesetzt. Es konnte an einer Patientin mit dem DCE-MRI repetitiv und noninvasiv die Integration von Biomaterialien im Verlauf der Zeit beurteilt werden, d.h. 11, 25, 53 und 104 Tage nach dem Sinuslift.²⁴ Es war möglich, die Daten für jede Oberkieferseite und jeden Zeitpunkt getrennt zu bestimmen. Bei der Insertion dentaler Implantate drei Monate nach der Augmentation wurden Biopsien entnommen, die histomorphometrisch ausgewertet wurden. Hohe DCE-Parameter für Vaskularisation des Augmentates gingen mit einer hohen Knochenneubildung in den Biopsien einher (Abb. 6–8 und Tab. 1).

Schlussfolgerung

Die Punktion des Knochenmarkes ist im Rahmen von kieferchirurgischen Operationen durchführbar. Die Aspiration von Knochenmark ist eine einfache Methode zur Gewinnung von mononukleären Zellen, darunter auch mesenchymalen Stammzellen. Diese können mit dem BMAC-Verfahren einfach und ohne Zelllabor „chairside“, das bedeutet im OP, fünffach konzentriert werden. Autologes Thrombin kann ebenfalls „chairside“ aus venösem Blut aufbereitet werden. Das mit mesenchymalen Stammzellen vitalisierte Biomaterial kann vom Operateur in gewohnter Weise, d.h. wie autologer Knochen, im Sinuslift verarbeitet werden. Die Knochenneubildung ist bei der Verwendung von konzentriertem Knochenmark in Kombination mit Biomaterial vergleichbar mit der in Transplantaten aus autologem Knochen und Biomaterial. Sie ist schneller als bei der Verwendung von Biomaterial alleine. Da beim BMAC-Verfahren kein autologer Knochen verwendet wird, findet im Augmentat auch keine Resorption statt, was zu einer besseren Volumensstabilität führt. Stammzellen aus konzentriertem Knochenmark können auch für die rekonstruktive Chirurgie eingesetzt werden. Für eine Ausweitung der Indikation sind weitere Studien notwendig. Das mit dynamischen Kontrastmittel verstärkte MRT (DCR-MRI) ist zur klinischen, repetitiven Untersuchung von Biomaterialien im Patienten geeignet. ■

Alle Abbildungen: Dr. Dr. Sauerbier

■ KONTAKT

Priv.-Doz. Dr. Dr. Sebastian Sauerbier

Abteilung für Mund-, Kiefer- und Gesichtschirurgie
Universitätsklinikum Freiburg
Hugstetter Str. 55, 79106 Freiburg im Breisgau
E-Mail: sebastian.sauerbier@uniklinikfreiburg.de
Web: www.uniklinik-freiburg.de

