

# Erkrankungen der Speicheldrüsen – ein Buch mit 7 Siegeln?

## Teil 1 – Medizin zwischen Befunden und Symptomen

**Autor** Prof. Dr. Hans Behrbohm



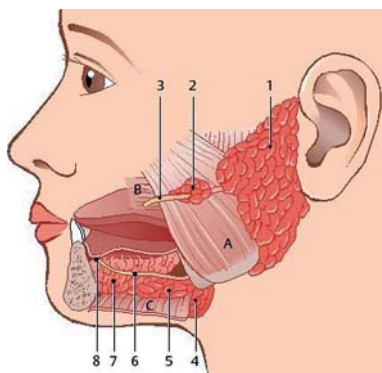
**Die Diagnostik von Erkrankungen** der großen Speicheldrüsen ist ein spezielles Feld in der HNO, welches dem Arzt zuweilen eine „harte Nuss“ zu knacken gibt. Einerseits begegnen uns die Speicheldrüsenerkrankungen per se, z.B. in Form von lokalen Veränderungen wie Entzündungen, Tumoren oder Zysten, andererseits sind Speicheldrüsen ein empfindlicher Indikator für eine Reihe verschiedener Veränderungen und Erkrankungen des Gesamtorganismus.

Die Steuerung der Speichelsekretion und des Funktionszustandes des Parenchyms erfolgt über das vegetative Nervensystem. Je nach Überwiegen einer adrenergen oder cholinergen Stimulation der Azinuszellen werden mehr Proteine bzw. Elektrolyte und Wasser sezerniert. Bei der Sialadenose beispielsweise führt eine überwiegend adrenerge Stimulation durch eine verlängerte Lagerungsphase der Sekretgranula zur Schwellung der Azinuszellen und damit zu einer weichen, meist indolenten Schwellung der Ohrspeicheldrüse.

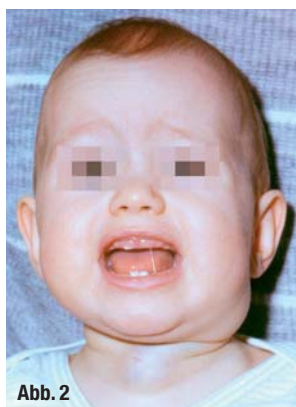Leitsymptome der Speicheldrüsenerkrankungen sind die ein- oder doppelseitige Schwellung, Schmerzen und Veränderungen des Speichels.

Der Ausgangspunkt jeder Speicheldrüsendiagnostik ist eine gezielte Anamnese, die das Ziel hat, Zusammenhänge mit endokrinen Funktionsstörungen, Immunerkrankungen oder Arzneimitteln aufzuklären. Die Anamnese ist bei Erkrankungen der Speicheldrüsen wegweisend. Hier ergeben sich bereits die Hinweise darüber, ob eine Speicheldrüsenerkrankung per se oder eine symptomatische Mitbeteiligung im Rahmen einer Stoffwechselerkrankung, z.B. bei einem Diabetes mellitus, einer rheumatischen Erkrankung, einem Eiweißmangel, einer Medikamentennebenwirkung oder z.B. bei einer Bulämie vorliegt. Schwellungen der Speicheldrüsen in Kombination mit Gelenksbeschwerden weisen auf ein Sjögren-Syndrom hin. Fieber und Schmerzen sind Zeichen akuter Entzündungen. Zudem gibt es ein Prädispositionsalter für verschiedene Erkrankungen der Speicheldrüsen (Abb. 2):

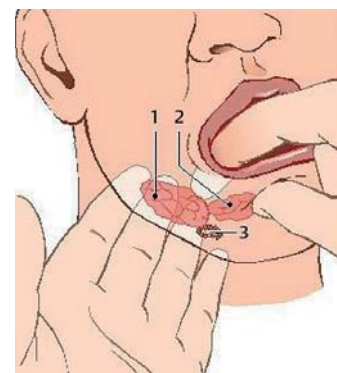
**Abb. 1** Die großen Kopfspeicheldrüsen. 1 Glandula parotis, 2 akzessorische Drüse, 3 Stenon-Gang, 4 Glandula submandibularis, 5 Proc. uncinatus, 6 Wharton-Gang, 7 Glandula sublingualis, 8 Caruncula sublingualis, A: M. masseter, B: M. buccinator, C: M. mylohyoideus



**Abb. 1**



**Abb. 2**



**Abb. 3**

**Abb. 2** Hämangiom der Parotisregion links bei einem Säugling.  
**Abb. 3** Technik der bimanuellen Palpation der Speicheldrüsen. Beispiel Gl. submandibularis et sublingualis.

- \_ Neugeborene: Lymph- oder Hämangiome
- \_ Schulalter: Mumps, akut-rezidivierende Parotitis
- \_ Mittleres Lebensalter: Adenome, benigne und maligne Tumoren, Sialadenosen
- \_ Höheres Lebensalter: steigender Anteil von Malignomen

### Anamnese

- \_ Schwellungen: wann, wie oft, nach dem Essen?
- \_ Mundtrockenheit: seit wann, wechselnd?
- \_ Andere (systemische) Erkrankungen: z. B. Rheuma, Gelenk- und Augenerkrankungen?
- \_ Arzneimittel: Alkohol, Kontrazeptiva, Antihypertensiva, Sympatho- und Parasympatholytika bzw. Parasympathomimetika,  $\beta$ -Rezeptorenblocker, Psychopharmaka, Kardiaka

### Basisdiagnostik

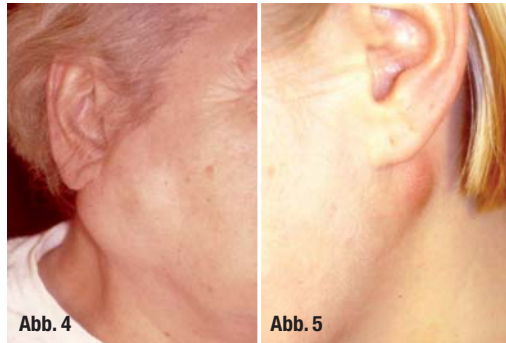Bei dem Verdacht auf eine Speicheldrüsenerkrankung sollte der Arzt eine genaue Inspektion und Palpation durchführen und sich dabei die Fragen stellen:

- \_ Bestehen allgemeine Entzündungszeichen (Rubor, Dolor, Tumor, Calor)?
- \_ Besteht eine einseitige, beidseitige, diffuse, umgrenzte, schmerzhafte, weiche, harte, verschiebliche, nicht verschiebliche Schwellung?
- \_ Sind vergrößerte Lymphknoten zu tasten?

Inspektion und Palpation haben im Seitenvergleich stattzufinden. Bei der Palpation ist bimanuell vorzugehen.

Die Palpation ist deshalb so wichtig, weil etliche Erkrankungen einen charakteristischen Tastbefund bieten. So findet sich z. B. bei der Sialadenose eine diffuse, weiche Schwellung der gesamten Drüse. Für das pleomorphe Adenom z. B. ist die indolente, derbe umschriebene Schwellung mit höckriger Oberfläche charakteristisch.

Das Zystadenolymphom bietet im Gegensatz dazu einen weicheren, manchmal zystischen Widerstand bei der Palpation. Mit einiger Erfahrung ist eine genaue, bimanuale Palpation mit entspannten Halsfaszien, d.h. zum Untersucher gebeugten Kopf nach



**Abb. 4** \_ Pleomorphes Adenom der Gl. parotis rechts bei einer 69-jährigen Patientin.

**Abb. 5** \_ Zyste der Gl. parotis bei einer 24-jährigen Patientin.

eigenen Erfahrungen kaum ungenauer als die Sonografie (Abb. 3).

### Leitsymptome

Die genannten Leitsymptome weisen auf eine Speicheldrüsenerkrankung hin. Aus ihnen lässt sich jedoch nur bedingt auf deren Ursache schließen.

#### **Schwellung:**

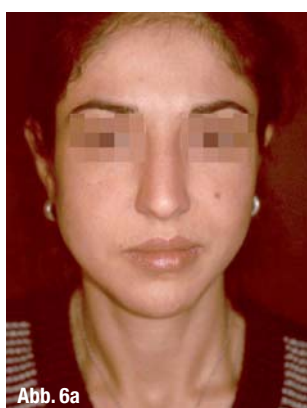- \_ einseitig (z.B. Tumor) oder doppelseitig (z. B. Systemerkrankung)?
- \_ ganze Drüse (z.B. Sialadenose) oder Anteile geschwollen (z. B. Misch tumor)?
- \_ Wachstumsgeschwindigkeit? schnell (z.B. maligner Tumor) oder langsam (z. B. benigner Tumor, aber auch adenoid-zystisches Karzinom)

#### **Schmerz:**

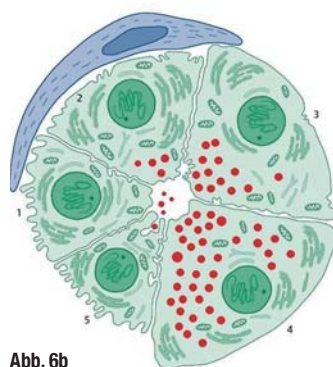
- \_ meist bei akuten, chronisch-rezidivierenden Entzündungen, weniger bei Tumoren, Heerfordt-Syndrom, Sialadenosen und Tumoren

#### **Speichel:**

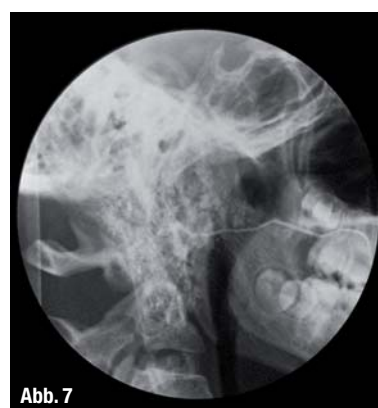- \_ klar
- \_ trüb (Sialadenitis)
- \_ eitrig (akute Entzündung)
- \_ flockig, milchig (chronisch-rezidivierende Entzündung)



**Abb. 6a**



**Abb. 6b**



**Abb. 7**

**Abb. 6a** \_ Sialadenose bei einer 31-jährigen Patientin mit Bulämie.

**Abb. 6b** \_ Pathomechanismus der Gl. parotis bei adrenerger Stimulation. 1 Start der Speichelsynthese und Bildung von endoplasmatischem Reticulum, 2 und 3 Proliferation und Einlagerung der Sekretgranula, 4 „Aufblähen“ der Azinuszelle durch vermehrte Einlagerung von Sekretgranula bei verminderter Proteinsynthese, 5 Ende der Stimulation.

**Abb. 7** \_ Chronische non-obstruktive Sialadenitis der Gl. parotis rechts mit dem Bild des „blühenden Apfelbäumchens“.



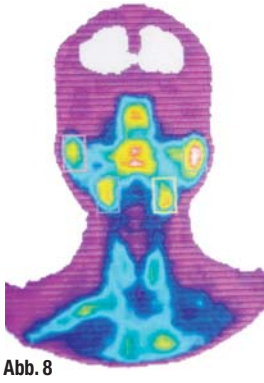


Abb. 8

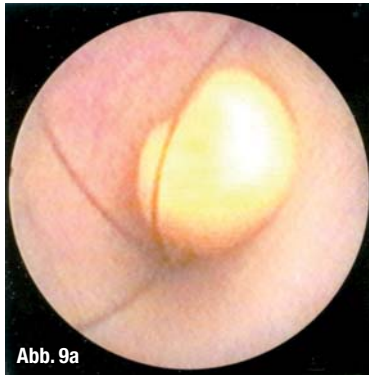

Abb. 9a

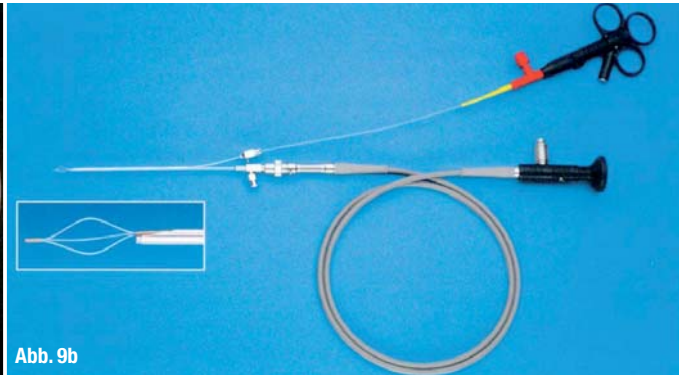


Abb. 9b

**Abb. 8\_** Funktionsszintigrafie der Speicheldrüsen. Hyposalivation in der rechten Gl. parotis bei chronischer non-obstruktiver Entzündung.

**Abb. 9a\_** Sialendoskopie mit Extraktion eines Speichelsteins mit dem „wire basket“ (Bild: F. Marchal) aus\*.

**Abb. 9b\_** Karl Storz-Instrumentarium für die Sialendoskopie.

#### Xerostomie:

- \_ Hyposalivie bei Störungen des autonomen Nervensystems, Autoimmunerkrankungen,
- \_ Dehydratation, Medikamentennebenwirkungen

#### Fazialisparese:

- \_ Malignome, auch beim Heerfordt-Syndrom

Ergibt sich aus der Palpation der Verdacht auf eine Tumorerkrankung, sollten ergänzend zur B-Scan-Sonografie weitere bildgebende Diagnostik erfolgen (Abb. 4 bis 6b).

### \_\_Bildgebende Diagnostik

#### Sonografie

Die B-Scan-Sonografie ist wegen ihrer einfachen Anwendung, geringen Kosten und guten differenzialdiagnostischen Ausbeute die Methode der ersten Wahl. Die Qualität der Untersuchung hängt allerdings sehr von der Erfahrung des Untersuchers ab. Es werden Größe und Form der Drüse bzw. der intraglandulären Raumforderung, scharfe oder unscharfe Begrenzung, ihr Reflexverhalten, z.B. echo-reich, echoarm, echoleer, und die Textur der Binnenechos z.B. homogen oder irregulär, bewertet. Aussagen zur Dignität sind dennoch vage und müssen bei Malignitätsverdacht durch eine Feinnadelaspirationszytologie geklärt werden. Deren Aussagefähigkeit ist an eine dauerhafte Kooperation mit einem erfahrenen Zytologen/Pathologen gebunden.

#### Feinnadelaspirationszytologie (FNAZ)

Die FNAZ dient der histologischen Diagnosesicherung bei unklarer Dignität und besitzt eine hohe Sensibilität und Spezifität. Es besteht keine Gefahr der Fazialischädigung oder der Tumoraussaat (im Gegensatz zur Stanzbiopsie). Die FNAZ erfolgt sonografisch gestützt.

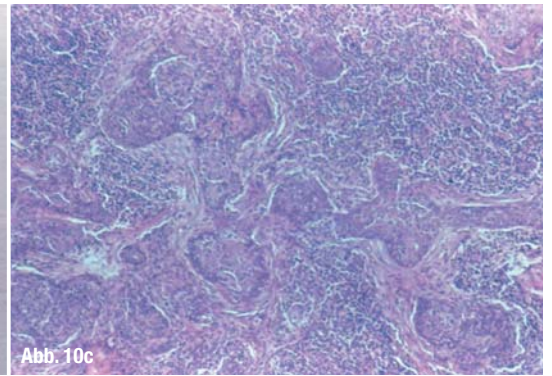
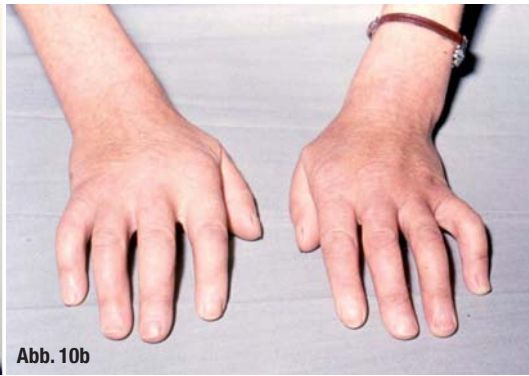
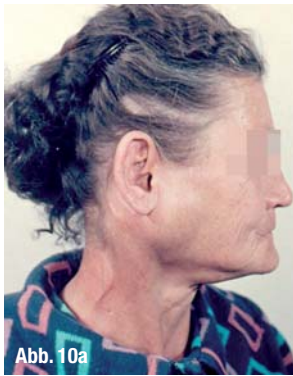#### CT und MRT

Als weiterführende Untersuchung, besonders bei Tumoverdacht, kommen beide Verfahren in Betracht. Mit der CT können vor allem Tumoren aus Lymph-

knotenstationen adäquat dargestellt werden. Wichtig ist die Differenzierung zwischen benignen und malignen Tumoren. Unscharfe Begrenzung, infiltratives Wachstum und die Anreicherung des Kontrastmittels (Enhancement) sind Zeichen für Malignität. Die MRT ist hinsichtlich des Weichteilkontrastes allen anderen bildgebenden Verfahren überlegen. Der Vorteil zeigt sich besonders bei speziellen Fragestellungen, z.B. der Differenzierung unterschiedlicher Tumorentitäten, Differenzierung zwischen Narbengewebe, radiogener Fibrose oder Tumorzidiv. Benigne Tumoren, z.B. Adenome, kommen in der T1-Wichtung glatt begrenzt und hypodens zur Darstellung. Flüssigkeit, z.B. Zysten, besitzen ein hohes Signal in der T2-Wichtung. Es ist möglich, Tumorgewebe von Begleitödemem zu differenzieren und sogar vitale von nekrotischen Tumorkomponenten abzugrenzen. Kriterien der Malignität sind auch hier unscharfe Tumorrandkonturen, infiltratives Wachstum und inhomogenes Kontrastmittel-Enhancement.

#### Sialografie

Bei der Sialografie wird das Ausführungsgangsystem der großen Speicheldrüsen mit ca. 1,5 ml eines Kontrastmittels aufgefüllt und danach Röntgenaufnahmen angefertigt. Im dargestellten Bild des Gangsystems können Zeichen der Obstruktion, z.B. durch Speichelsteine, Gangektasien, chronische Entzündungen, gut- oder bösartige Tumore, gefunden werden. Schwerpunkt sind entzündliche Erkrankungen der Speicheldrüsen. Die Sialografie kann den morphologischen Zustand des Ausführungsgangsystems bzw. der entzündlich veränderten Azinuszellen bildgebend darstellen. Sie ist kontraindiziert bei akuter Entzündung. Die Sialografie ist heute eine fast schon vergessene Untersuchungsmethode. Nach eigener Erfahrung zu Unrecht. Typisch sialografisch zu differenzierende Krankheitsbilder sind die chronisch-rezidivierende Parotitis mit dem Bild des belaubten Baumes (non-obstruktive Sialadenitis) durch entzündliche Veränderungen der Azini und Drüsenendstücke, Ektasien der Drüsengänge (obstruktive Sialadenitis) sowie das Sjögren-Syndrom mit dem Bild des berauerten und entlaubten Baumes aufgrund von Gangrefizierungen und Parenchymatopathien (Abb. 7).



Die Sialografie wird auch als MR-Sialografie ohne Injektion von Kontrastmittel durchgeführt. So sind exakte Aussagen zum Ausführungsgangsystem, insbesondere bei den verschiedenen Formen chronischer Entzündungen, mit recht unterschiedlichen therapeutischen Konsequenzen möglich.

### Funktionsdiagnostik

#### Sialometrie

Die Sialometrie dient der Beurteilung des Funktionszustandes des Drüsenparenchyms. Es kann rasch zwischen einer Asialie, Hypo- oder Normosialie differenziert werden. Mithilfe von dünnen Silikonkathedern können die Ausführungsgänge der Drüsen sondiert werden, um Speichel vor und nach einer Stimulation, z.B. mit Zitronensäure, zu gewinnen. Der Speichel kann chemisch, mikrobiologisch, immunologisch und genetisch untersucht werden.

#### Szintigrafie

Das Radioisotop (Tc99) wird in das Drüsenparenchym aufgenommen und über das Ausführungsgangsystem ausgeschieden. Durch die Erstellung von Zeitaktivitätskurven über verschiedenen „Regions of interest“ kann die Sekretionsleistung absolut und im Seitenvergleich bestimmt werden. Eine verzögerte Ausscheidung findet sich z.B. bei chronischer Sialadenitis und Sialadenose (Abb. 8).

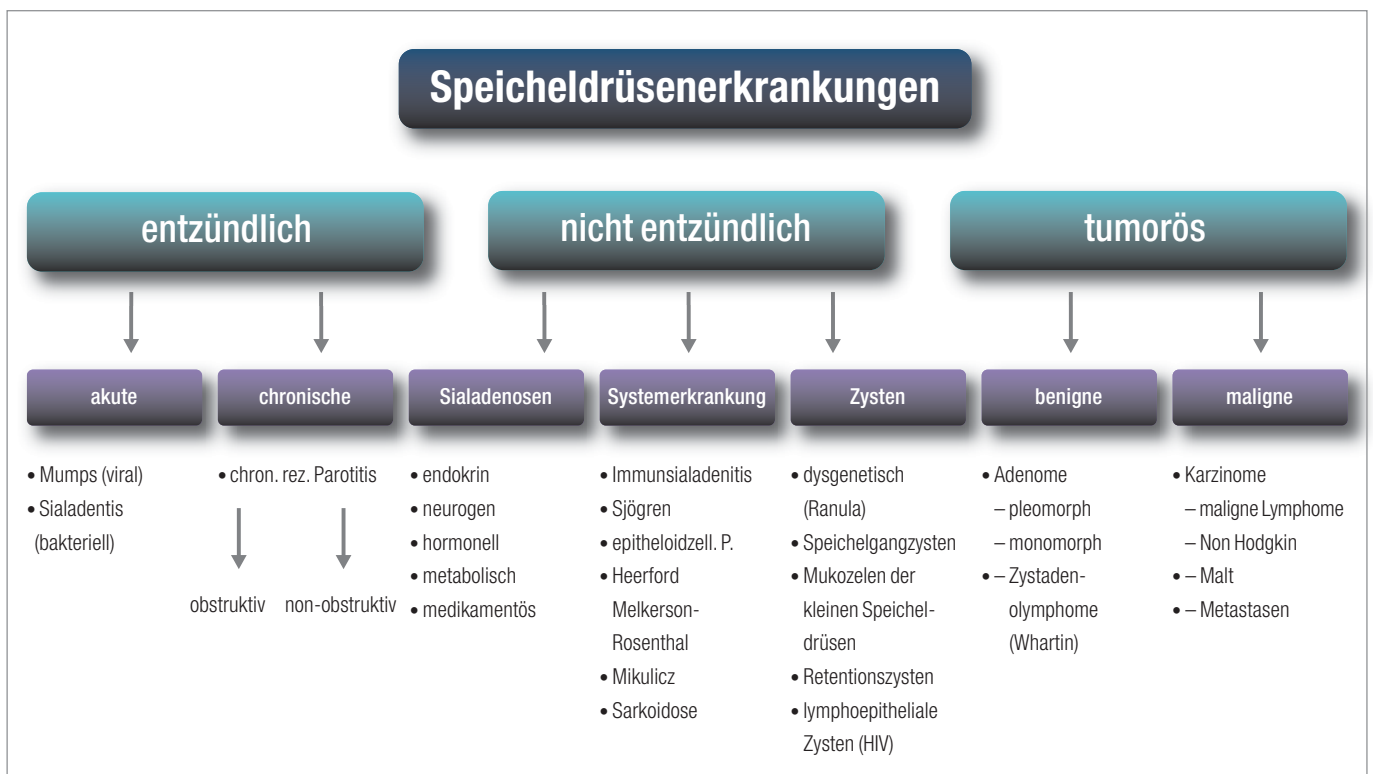#### Positronen-Emissions-Tomografie

Die PET ist ein Verfahren mit relativ hoher Sensibilität zur Detektion von Läsionen mit pathologisch gesteigertem Stoffwechsel. Sie erfolgt kombiniert mit einem morphologiebasierten Schnittbildverfahren, derzeit der CT. Es handelt sich um ein funktionelles Verfahren zur Detektion von malignen Tumoren, Metastasen und zur Differenzierung von Narbengeweben und Rezidiven.

**Abb. 10a**\_ Sjögren-Syndrom bei einer 68-jährigen Patientin mit Schwellung der Gl. parotis rechts.

**Abb. 10b**\_ Deutliche Deformierungen der Fingergelenke bei der gleichen Patientin.

**Abb. 10c**\_ Durchsetzung des Parenchyms mit myoepithelialen Inseln und Rundzell-Infiltraten, HE-Färbung, 100-fache Vergrößerung.



**\_Info**

**face**

Speicheldrüsen sind exokrine Drüsen, die den Speichel (Saliva) bilden. Unterschieden werden die großen paarigen Kopfspeicheldrüsen (Glandula parotis, submandibularis, sublingualis) von den ca. 1.000 kleinen solitären Speicheldrüsen in der Mund-, Pharynx-, Gaumen- und Lippen-schleimhaut.

Die Methode basiert auf der gesteigerten Glykolyse und der vermehrten Expression von Glukosetransportern in pathologischem Gewebe. Das meist verwendete Nuklid ist das radioaktive Isotop des Fluor (18F, Fluordesoxyglukose).

**\_Zwei häufige Erkrankungen**

**Sialolithiasis**

Die Sialolithiasis findet sich weitaus häufiger in der Glandula submandibularis (seromuköse Drüse – 80% –) als in der Glandula parotis (seröse Drüse). Ätiologisch wird die Steinbildung durch Dyschilie, Viskositäts- und pH-Veränderungen und die damit veränderte Löslichkeit für Kalziumphosphatverbindungen sowie die Bildung von Kalzium und Muzinkomplexen erklärt. Typisch ist der Kolikschmerz, postprandial und die nach gustatorischer Reizung auftretende Drüsenschwellung (Abb. 9a und b).

Als Therapie wurden die Laserlithotripsie und die extra-korporale Stoßwellenlithotripsie heute weitgehend von der eleganten Sialendoskopie abgelöst. Allerdings erfordert die Methode mit der endoskopischen Extraktion von Speichelsteinen mit dem Fangkörbchen viel Erfahrung. Wir verwenden dazu das Sialendoskopie-Set von Karl Storz nach F. Marchal. Indikationen bestehen bei drüsennahen und intraglandulären Steinen unabhängig von der Größe. Je deutlicher die postprandiale Drüsenschwellung als Antwort auf die Obstruktion ist, desto besser sind die Aussichten auf einen Therapieerfolg. Eine nur noch schwache Schwellung deutet auf eine beginnende Sklerosierung der Drüse mit eingeschränkter Funktion (Funktionsszintigrafie) hin. Immer erfolgt parallel die Gangschlitzung, Papillotomie und Marsupialisation. Ein Steinleiden ist eine Stoffwechselerkrankung, die oft ausgeprägte irreversible Veränderungen der Drüse auslöst. Daher ist die Lithotripsie eine Methode der Frühphase der Erkrankung (Abb. 10a–c).

**\_Das Sjögren-Syndrom: viele Organe betroffen**

Das Sjögren-Syndrom ist eine myoepitheliale Sialadenitis autoimmuner Genese. Man findet histologisch eine interstitielle lymphozytäre Zellinfiltration, eine Parenchymatrophie und myoepitheliale Zellinseln sowie klinisch Xerostomie, Xerophthalmie, Keratokonjunktivitis, Rhinopharyngitis sicca, rezidivierende Gelenkentzündungen und Schwellungen der Speicheldrüsen. Im Lippenbiopsat lassen sich Antikörper gegen Speicheldrüsenepithel nachweisen. Der Nachweis gelingt mit spezifischen Autoantikörpern gegen das Speicheldrüsenepithel, z.B. Ro (SS-A) und La (SS-B). Die Therapie besteht aus Flüssigkeitssubstitu-

tion und der Gabe von Steroiden, Immunsuppressiva sowie ggf. Pilocarpin-Lösung. Ebenfalls zu diesem Formenkreis an Speicheldrüsenerkrankungen ist das Heerfordt-Syndrom zu zählen. Bei diesem chronisch progredienten Entzündungsprozess ist das Drüsenläppchen mit Granulomen, Epitheloidzellen, mehrkernigen Riesenzellen vom Langhans-Typ durchsetzt und wird letztlich zerstört. Man findet neben einer meist symmetrischen, knotig-derben Parotisschwellung, Xerostomie, Fieber und möglicherweise eine Fazialisparese. Nach Diagnosesicherung durch PE erfolgt eine symptomatische Behandlung, ggf. mit Anwendung von Kortikosteroiden.

Klonale B-Zell-Reaktionen beim Sjögren-Syndrom führen langfristig zu Prälymphomen, B-Zell-Lymphomen und Lymphomen vom Malt-Typ. Dies erklärt sich dadurch, dass das sekretorische Immunsystem der Speicheldrüsen Teil des Mucosa Associated Lymphatic Tissue ist.

**\_Speichel: hat zahlreiche Aufgaben**

Pro Tag werden 500 bis 900 ml Speichel produziert – etwa 50% davon als visköser Speichel von den Gl. submandibularis, 40% als enzymreicher Speichel von den Gl. parotis bds. und 5% als visköser Speichel von den Gl. sublingualis. Die Aufgabe des Speichels ist sehr vielfältig:

- \_ Spülung und Reinigung von Mundhöhle und Zähnen,
- \_ Schutz vor Infektionen (im Speichel befinden sich zahlreiche Immunglobuline, bakteriolytisch wirkendes Lysozym und adhäsionshemmende Proteine),
- \_ Förderung der Schluck- und der Sprachfunktion
- \_ Aufspaltung von Nahrungsmitteln (z.B. Kohlenhydrate, Glukose)
- \_ Bindung von Geschmacksstoffen

Abbildungen: Alle Abbildungen entstammen den beiden u.g. Werken. Mit freundlicher Genehmigung des Thieme-Verlags.

**Literatur**

\*Behrbohm, Kaschke, Nawka, Swift (2009): ENT diseases and Head and Neck surgery Thieme New York, Stuttgart  
Behrbohm, Kaschke, Nawka (2009) Kurzlehrbuch HNO Thieme, Stuttgart

**\_Kontakt**

**face**

**Prof. Dr. Hans Behrbohm**

Park-Klinik Weißensee  
Privatpraxis am Kudamm  
www.ku61.de





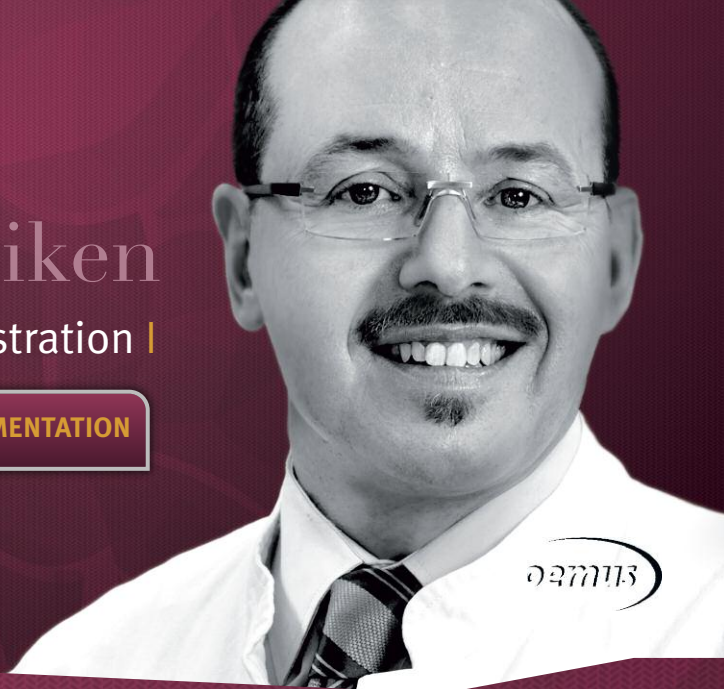**neu!**

# unterspritzungstechniken

| Basisseminar mit Live- und Videodemonstration |

**JETZT AUCH MIT PAPILLEN-AUGMENTATION**

Dr. med. Andreas Britz/Hamburg



## Kursinhalte

- | Allgemeine Grundlagen
- | Übersicht Indikationen
- | Übersicht Produkte
- | Videodemonstration:
  - Hyaluronsäure und Botulinumtoxin-A
  - Lippen, Falten
  - Papillen-Augmentation
- | Live-Demonstration:
  - Hyaluronsäure und Botulinumtoxin-A (je nach Probandensituation)

SCAN MICH



Videopressionen „Unterspritzungstechniken“

QR-Code einfach mit dem Smartphone scannen (z.B. mithilfe des Readers i-nigma)

## Hinweis

Die Ausübung von Faltenbehandlungen setzt die medizinische Qualifikation entsprechend dem Heilkundengesetz voraus. Aufgrund unterschiedlicher rechtlicher Auffassungen kann es zu verschiedenen Statements z.B. im Hinblick auf die Behandlung mit Fillern im Lippenbereich durch Zahnärzte kommen. Klären Sie bitte eigenverantwortlich das Therapiespektrum mit den zuständigen Stellen ab bzw. informieren Sie sich über weiterführende Ausbildungen, z.B. zum Heilpraktiker.

Jeder Kursteilnehmer erhält die DVD „Unterspritzungstechniken“, auf der alle Behandlungsschritte am Modell bzw. Patienten noch einmal Step-by-Step gezeigt und ausführlich kommentiert werden zzgl. einer Artikelsammlung (eBook).

## Organisatorisches

Kursgebühr pro Kurs inkl. DVD  
Tagungspauschale pro Kurs umfasst Kaffeepause/Imbiss und Tagungsgetränke

225,- € zzgl. MwSt.  
45,- € zzgl. MwSt.

OEMUS MEDIA AG, Holbeinstraße 29, 04229 Leipzig  
Tel.: 0341 48474-308, Fax: 0341 48474-390  
event@oemus-media.de, www.oemus.com



Nähere Informationen zu den Allgemeinen Geschäftsbedingungen erhalten Sie unter [www.oemus.com](http://www.oemus.com)

Dieser Kurs wird unterstützt



Stand: 21.02.2012

## Termine 2012

HAUPTKONGRESS

<b>01.06.2012</b> 13.00 – 18.00 Uhr	<b>Nord</b> Rostock-Warnemünde	Ostseekongress/5. Norddeutsche Implantologietage
<b>07.09.2012</b> 13.00 – 18.00 Uhr	<b>Ost</b> Leipzig	9. Leipziger Forum für Innovative Zahnmedizin
<b>21.09.2012</b> 13.00 – 18.00 Uhr	<b>Süd</b> Konstanz	EUROSYMPOSIUM/7. Süddeutsche Implantologietage
<b>02.11.2012</b> 13.00 – 18.00 Uhr	<b>West</b> Essen	2. Essener Implantologietage
<b>17.11.2012</b> 09.00 – 15.00 Uhr	<b>Ost</b> Berlin	29. Jahrestagung des BDO
<b>01.12.2012</b> 09.00 – 15.00 Uhr	<b>Nord</b> Hamburg	

Anmeldeformular per Fax an  
**0341 48474-390**  
oder per Post an

**OEMUS MEDIA AG**  
Holbeinstr. 29  
04229 Leipzig

Für das Basisseminar „Unterspritzungstechniken“ melde ich folgende Personen verbindlich an:

- 01.06.2012 | Rostock-Warnemünde     07.09.2012 | Leipzig     21.09.2012 | Konstanz     02.11.2012 | Essen
- 01.12.2012 | Hamburg     17.11.2012 | Berlin
- Bitte senden Sie mir das Programm zum Hauptkongress

Name, Vorname

Praxisstempel

Die Allgemeinen Geschäftsbedingungen der OEMUS MEDIA AG erkenne ich an.

Unterschrift

E-Mail