

# Große Zukunftschancen für die Gero-Prothetik

Folgender Beitrag zeigt die Möglichkeiten heutiger zahnärztlicher Prothetik beim älteren, nicht gravierend erkrankten Patienten auf.  
Von Univ.-Prof. Dr. Dr. Ingrid Grunert, Innsbruck.

Um den älteren Patienten entsprechend seiner individuellen Wünsche und Bedürfnisse versorgen zu können, bedarf es eines breiten zahnärztlichen Therapiespektrums, von prophylaktischen Maßnahmen über die konservierende Füllungstherapie und Endodontie bis hin zu allen Möglichkeiten prothetischer Versorgungen von festsetzend bis abnehmbar konventionell wie auch implantatgestützt. Besonders wichtig ist die Etablierung eines entsprechenden Recalls, um die Zahngesundheit möglichst das gesamte Leben sicherstellen zu können.

Bei der Planung der Rehabilitation muss neben ästhetischen und funktionellen Gesichtspunkten, wie ausreichenden Stützzonen, auch die Hygienefähigkeit der prothetischen Versorgung bedacht werden. Da die manuelle Geschicklichkeit beim Älteren doch deutlich abnimmt, ist dieser Aspekt besonders wichtig. Außerdem muss auch ein nicht speziell geschultes Personal in den Heimen mit der Pflege des Zahnersatzes zurechtkommen können.

## Wünsche und Bedürfnisse älterer Patienten

Langsam wird uns bewusst, dass eine der größten Herausforderungen der westlichen Gesellschaft in den nächsten Jahrzehnten durch die demografische Entwicklung hervorgerufen wird. Es wird erwartet, dass im Jahr 2030 bereits jeder Dritte in Deutschland älter als 60 Jahre sein wird, gleichzeitig wird die Zahl der Kinder und Jugendlichen sowie jene der Erwerbstätigen abnehmen. Die Menschen werden aber nicht nur immer älter, sie werden auch, dank der zahnärztlichen Prophylaxe, immer länger eigene Zähne (wenn auch nicht vollständig) behalten.

Außerdem steigt die Zahl jener älteren Menschen, die im höheren Lebensalter noch gesund, fit und aktiv sind, und die immer höhere Ansprüche (auch im Bereich der zahnärztlichen Versorgung) stellen. Sie verfügen häufig über die entsprechenden finanziellen Mittel, sich ihre Wünsche auch zu erfüllen.

Auf der anderen Seite gibt es vermehrt körperlich und geistig erkrankte Menschen, die häufig in Heimen leben und die ganz andere Bedürfnisse haben. Sie können sich oft nur mangelhaft infolge ihres insuffizienten Zahnersatzes ernähren. Zusätzliche Probleme bestehen durch ihr reduziertes Adaptationsvermögen, ihre verminderte manuelle Geschicklichkeit, die eine adäquate Pflege der Zähne und des Zahnersatzes erschweren, verschiedene allgemeinmedizinische und psychische Erkrankungen, die zahlreich therapiert werden und die meist fehlende regelmäßige Nachsorge (Grunert 2005). Das Anforderungsspektrum an die Zahnmedizin bei der Versorgung des älteren Patienten ist also ganz unterschiedlich, je nach dem körperlichen und geistigen Befinden sowie den Wünschen

und Bedürfnissen des jeweiligen Individuums.

Bei der zahnärztlichen Behandlung älterer Menschen müssen verschiedene Faktoren wie eine verminderte Adaptationskapazität, verminderte Belastbarkeit, verminderte manuelle Geschicklichkeit

sowie reduzierte Speichelsekretion beachtet werden. Besonders die Schwerhörigkeit wird in ihren möglichen Auswirkungen unterschätzt. Welcher Behandler nimmt schon darauf Rücksicht, mit dem älteren Menschen ohne Mundschutz langsam, laut und deutlich zu spre-

chen? Viele ältere Menschen trauen sich nicht nachzufragen, wenn sie etwas nicht verstanden haben, und dies wird dann oft als mangelhafte Compliance des Patienten gesehen.



Foto: Candace Hartley

ANZEIGE

**3shape**  
www.3Shapedental.com

## Innovative neue Funktionen

### Dental System™ 2012 - die zukunftssichere Lösung

#### Die neue Generation der Teleskope

Grenzenlose Möglichkeiten im Teleskopkronendesign. Unterstützt Attachment Kronen und offene Ringteleskope. Fügen Sie mehrere Ebenen, parametrische Attachments und individuelle Attachments hinzu.

#### Integration von TRIOS®

Sie erhalten mit TRIOS® erstellte digitale Abdrücke direkt vom Zahnarzt und können sofort mit der Konstruktion beginnen.

#### Die zweite Generation der Modellgusskonstruktionen

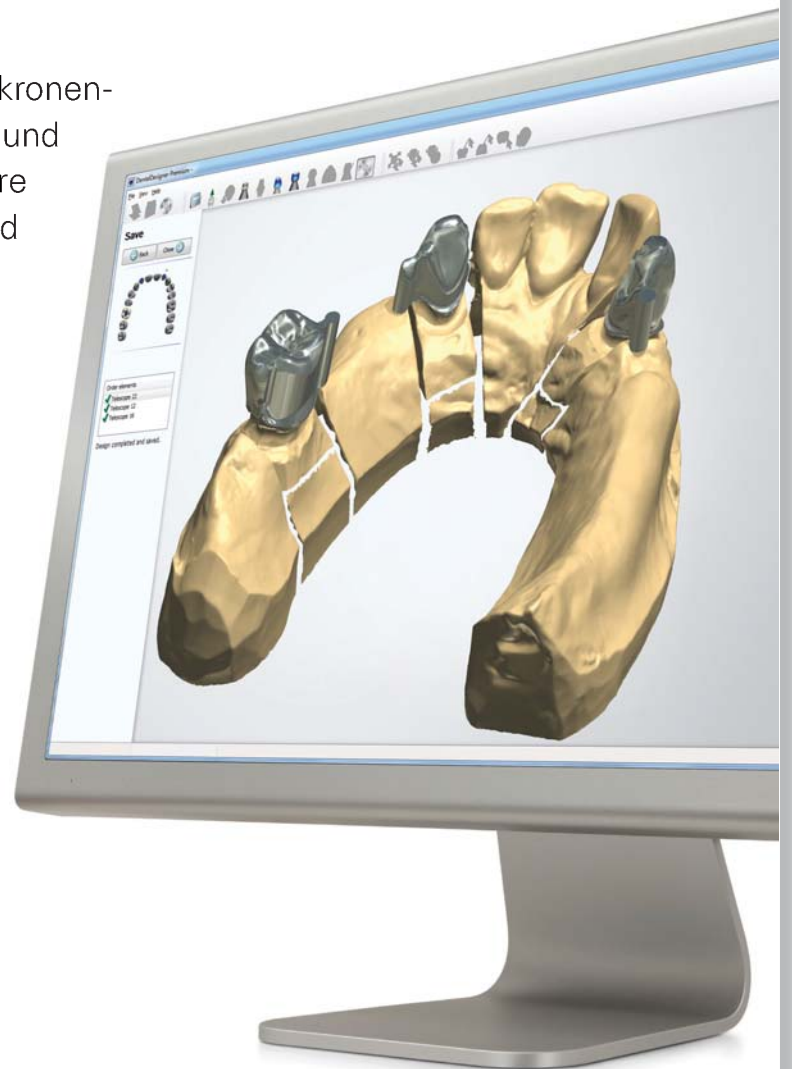
Folgen Sie intuitiv den vertrauten Arbeitsweisen, und verkürzen Sie dabei die Produktionszeit erheblich.

#### Digitale Provisorien

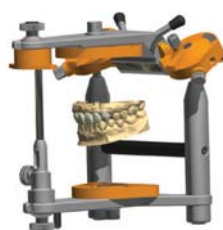Erstellen Sie kostengünstige Provisorien ohne Modellerstellung mit Hilfe der virtuellen Präparation und der virtuellen Gingiva.

#### Der 3D-Scanner D800

Zwei 5,0 MP-Kameras. Scannt einen einzelnen Abdruck in 25 Sekunden, erfasst Texturen und scannt Abdrücke.

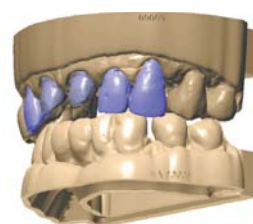

Wir stehen unseren Anwendern immer mit Expertise und Technologie zur Seite.



#### Neue dynamische virtuelle Artikulation

Wie die Verwendung eines physischen Artikulators. Die Unterstützung des Okklusionskompass. Kompatibel zu KaVo PROTAR®evo, Whip Mix Denar®Mark 330, SAM® 2P und Artex®. Weitere sind in der Entwicklung.



#### Model Builder

Erstellen Sie Labormodelle direkt aus TRIOS® und Intraoralscans von Drittanbietern. Unterstützung von Implantatmodellen.



Scannen Sie den QR-Code

Hier können Sie sich für unseren Newsletter-Service registrieren

www.3shapedental.com

### Einteilung der Patienten der Gero-Prothetik entsprechend ihren Wünschen und Bedürfnissen (Grunert 2006):

- Der gesunde, anspruchsvolle Patient, bei dem die Ästhetik des Zahnersatzes sehr wichtig ist. Für diese Patienten ist es auch wichtig, dass sie, wenn möglich, festsitzend versorgt werden. Die Kosten des Zahnersatzes spielen meist keine entscheidende Rolle.
- Der gesunde ältere Patient, bei dem die Verbesserung der Funktion im Vordergrund steht.
- Der ältere Patient mit geringeren finanziellen Möglichkeiten.
- Der Risikopatient aus allgemeinmedizinischer Sicht.
- Der psychisch erkrankte und/oder depressive ältere Patient.
- Der pflegebedürftige Patient.

### Zahnersatzplanung beim älteren Patienten

Bei jeder prothetischen Versorgung wird versucht, sowohl die Funktion als auch die Ästhetik möglichst optimal zu gestalten. Dies kann sowohl mit festsitzenden als auch abnehmbaren Zahnersatz erreicht werden. Oberstes Ziel in der Gero-Prothetik sollte die lebenslange Sicherung des oralen Komforts mit angemessenen Behandlungsmaßnahmen sein.

Um gesunde parodontale oder periimplantäre Verhältnisse zu gewährleisten, ist nach entsprechender Vorbehandlung die Konstruktion des Zahnersatzes so zu wählen, dass der Patient oder das Pflegepersonal mit der Pflege der Zähne bzw. des Zahnersatzes nicht überfordert sind. Insbesondere können komplexe festsitzende implantatgestützte Versorgungen, die bei jüngeren Patienten eingesetzt wurden, im höheren Lebensalter aus hygienischen Gründen zu einem großen Problem werden.

Wichtig ist auch, dass schon bei der Planung des Zahnersatzes die manuelle Geschicklichkeit des Patienten berücksichtigt wird, z.B. bei Riegelkonstruktionen. Man muss ebenso bedenken, dass die Geschicklichkeit mit zunehmendem Alter abnimmt. Die Konstruktion sollte so gewählt werden, dass später auch ein nicht speziell geschultes Pflegepersonal mit der Handhabung des Zahnersatzes zurechtkommen kann. Weiterhin sollte prospektiv geplant werden. Falls ein Pfeilerzahn im Laufe der Jahre nicht mehr zu erhalten wäre, sollte ein Umbau der Versorgung ohne größeren Aufwand möglich sein.

### Prothetische Maßnahmen beim älteren Patienten

Die prothetischen Maßnahmen beim älteren Patienten zeigen sämtliche Möglichkeiten der festsitzenden wie auch abnehmbaren Prothetik, wobei der Ersatz fehlender Zähne durch Implantate auch in der Gero-Prothetik immer wichtiger wird, einerseits um herausnehmbaren Zahnersatz zu vermeiden und andererseits um herausnehmbaren Zahnersatz sicher verankern zu können.

Allgemein gilt, je jünger der Patient ist und je mehr gesunde Pfeilerzähne vorhanden sind, umso eher wird ein festsitzender Zahnersatz angestrebt (Abb. 1a und 1b). Auf der anderen Seite entschließt man sich um so eher für einen herausnehmbaren Zahnersatz, je mehr Zähne bereits fehlen und je stärker ihr parodontaler Abbau ist, der eine festsitzende Versorgung zu riskant erscheinen lässt. Mithilfe von

Implantaten als zusätzliche Pfeiler kann aber auch ein stark reduziertes Lückengebiss festsitzend versorgt werden. Die Entscheidung, ob eine festsitzende Versorgung machbar ist oder nicht, wird daher auch vermehrt von den zu erwartenden Kosten, aber auch vom Alter des Patienten beeinflusst.

### Implantatgestützte Versorgung beim älteren Patienten

Implantate haben sich seit Jahrzehnten bei der Behandlung älterer Patienten bewährt und vielen Patienten kann mit einem implantatgestützten

### Herausnehmbarer Zahnersatz

Ist ein festsitzender Zahnersatz wegen reduzierter Pfeilerzahl nicht mehr machbar, gibt es unterschiedliche Möglichkeiten der konventionellen prothetischen Versorgung ohne zusätzliche Implantatpfeiler (Marxkors 2007), von der einfachen Modellgussprothese (Abb. 2a und 2b), über Geschiebeverankerungen bis zur klammerlosen Verankerung mithilfe der bewährten Doppelkronentechnik.

Hier gilt allgemein, dass die Prognose des herausnehmbaren Zahnersatzes umso besser wird, je einfacher die Konstruktion gestaltet ist und je

Neben den Möglichkeiten, die implantatverankerte Hybridprothesen bieten (Grunert und Norer 2001), sollte man speziell bei älteren, nicht mehr gesunden Patienten auf die Verankerungsmöglichkeit des herausnehmbaren Zahnersatzes auf Wurzelkappen nicht vergessen. Mit unterschiedlich gestalteten Retentionselementen kann mit einfachen prothetischen Maßnahmen der Prothesenhalt verbessert und die Adaptation an den Zahnersatz erleichtert werden, auch wenn sich die Restzähne nicht an idealen Positionen befinden (Abb. 4a-c). Man sollte daher nicht vorschnell ver-

sion und Artikulation sowie regelmäßige Nachsorge zu schützen.

Generell muss man sagen, dass die konventionelle Totalprothetik zunehmend schwieriger und anspruchsvoller wird. Die Menschen verlieren meist erst im höheren Lebensalter vollständig ihre Zähne und werden das erste Mal in einem Alter mit bereits verminderter Adaptationskapazität mit herausnehmbarem Zahnersatz konfrontiert. Zusätzlich besteht oft ein starker Schwund der Alveolarfortsätze, einerseits da die Zähne im Alter meist durch starke parodontale Erkrankungen verloren gehen und andererseits kommt es durch insuffiziente Teilprothesen zu einer zunehmenden Zerstörung des Prothesenlagers, was nach Verlust der Ankerzähne einen ausreichenden Prothesenhalt erschwert. Nur mit großer Geduld und prothetischem Können des Behandlers können auch schwierigste Situationen mit einem funktionierenden Zahnersatz versorgt werden.

Doch nicht immer müssen neue Totalprothesen angefertigt werden. Wenn der Totalprothesenpatient schon sehr alt ist und die schon lange getragenen Prothesen einer funktionellen Verbesserung bedürfen, ist es oft besser, die vorhandenen Prothesen zu unterfüttern und die Okklusion durch Remontage zu verbessern, als neuen Zahnersatz herzustellen, an den sich der Patient gar nicht mehr gewöhnen kann. Leider geht das Wissen und Können und auch das Interesse an der Totalprothetik zunehmend verloren (Grunert 2010). Für mich sehr erstaunlich ist, dass die konventionelle Totalprothetik in einem sonst sehr guten neuen Lehrbuch über Gero-Stomatologie (Müller und Nitschke 2010) nicht einmal als Fußnote erwähnt wird.

### Schlussfolgerungen

Die Menschen werden immer älter, und trotz besserer Zahnprophylaxe bleibt insgesamt der Zahnverlust fast gleich, auch wenn der Zahnverlust für das jeweilige Individuum erst im höheren Lebensalter erfolgt, womit für die Zukunft sogar ein höherer Prothetikbedarf erwartet wird (Kerschbaum 2003). Damit wird die Gero-Prothetik in der Zukunft eines der wichtigsten Arbeitsbereiche in der zahnärztlichen Praxis, was aber vielen Kollegen noch nicht bewusst ist. Es gibt sehr viele unterschiedliche Therapiemöglichkeiten beim älteren Patienten, von festsitzend bis zu den unterschiedlichen Arten des abnehmbaren Zahnersatzes. Das Behandlungsziel sollte immer die individuell beste Versorgung beim jeweiligen Patienten sein, welche die bestehenden Wünsche und Vorstellungen berücksichtigt muss. **LI**

Erstveröffentlichung: ZWP 9/10

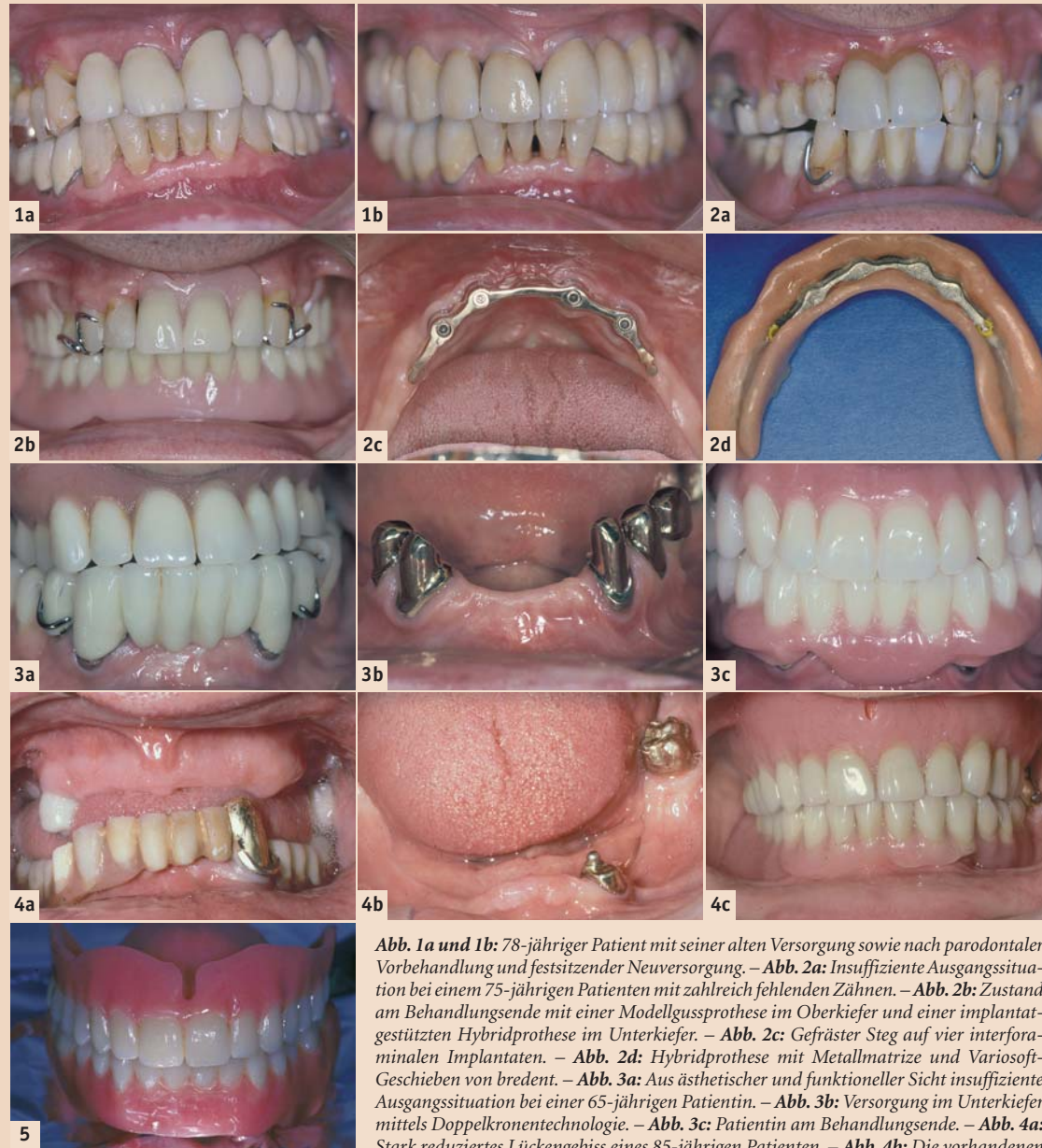

Abb. 5: Auch die konventionelle Totalprothetik ist nach wie vor beim älteren Menschen eine häufige Versorgungsart.

Zahnersatz neue Lebensqualität gegeben werden. Neben den zahnlosen Patienten, die konventionell nicht zufriedenstellend versorgt werden können, werden Implantate auch vermehrt an strategisch wichtigen Positionen platziert, um die Prognose des Zahnersatzes zu verbessern (Spiekermann 1994). Außerdem wünschen sich viele Patienten eine implantatgestützte Brückenversorgung statt herausnehmbaren Teilprothesen.


Es gibt zur Versorgung des zahnlosen Unterkiefers mit Implantaten verschiedene Konzepte für den älteren Patienten, vom einfachen Kugelkopf-attachment oder Locator, über diverse Stegkonstruktionen (Abb. 2c und 2d) bis hin zum festsitzenden Zahnersatz. Neben finanziellen Überlegungen sollte aber immer auch die Möglichkeit der Reinigung des implantatgestützten Zahnersatzes bedacht werden. Daher ist im Allgemeinen beim älteren Patienten der Versorgung mit Hybridprothesen der Vorzug zu geben.

leichter sich die verbliebenen Zähne pflegen lassen. Derart konstruiert, ist die Überlebensrate von einfachen Modellgussprothesen mit 50 Prozent nach zehn Jahren nicht so schlecht (Kerschbaum 2003) und durchaus vergleichbar mit „hochwertigeren“ Lösungen. In den letzten Jahren hat sich die Doppelkronentechnik mit Galvanosekundärteilen (Weigl 1994) als eine sehr gute prothetische Versorgungsart sowohl auf natürlichen Pfeilern als auch auf Implantaten sowie auch in gemischten Formen bewährt. Durch Verklebung der Sekundärteile mit dem Tertiärgestüt im Mund des Patienten, nach dem definitiven Einsetzen der Primärkronen, bekommt man einerseits einen idealen Halt der Prothese, gewährleistet durch die hohe Präzision zwischen der Primärkrone und dem Galvanosekundärteil. Andererseits ist die Handhabung für den Patienten sehr einfach, da die Retention durch adhäsive Kräfte und nicht durch Friktion zustande kommt (Abb. 3a-c).

bliebene Restzähne, insbesondere im Unterkiefer, extrahieren.

Durch das Reduzieren der Zähne auf Gingivaniveau bessert sich das Kronen-Wurzel-Verhältnis derart, dass auch Zähne mit parodontalen Abbau in vielen Fällen sinnvoll versorgbar sind. Falls keine zusätzlichen Pfeiler (natürliche oder Implantate) vorhanden sind, stellt die Totalprothetik die letzte prothetische Maßnahme dar, um all das, was verloren gegangen ist, nämlich Zähne mitsamt dem Alveolarfortsatz, zu ersetzen (Abb. 5). Je mehr Knochen bereits resorbiert ist, umso wichtiger ist es, die Zähne in das muskuläre Gleichgewicht, in die neutrale Zone zwischen der Wangenmuskulatur einerseits und der Zunge andererseits zu positionieren (Grunert und Crepaz 2003).

Besonders wichtig ist es auch, da die Menschen ja immer älter werden, den bestehenden Alveolarfortsatz weitestgehend vor weiteren starken Resorptionen durch eine exakte Okklu-



Kontakt

Univ.-Prof. Dr. Dr. Ingrid Grunert  
Medizinische Universität Innsbruck  
Department Zahn-, Mund- und  
Kieferheilkunde und Mund-,  
Kiefer- und Gesichtschirurgie  
Medizinzentrum Anichstraße 35  
6020 Innsbruck, Österreich  
Ingrid.Grunert@i-med.ac.at