

# Interdisziplinäres Arbeiten bei navigierter Implantation

| Dr. med. Frank Schaefer, Prof. Dr. Dr. Hans Pistner, ZTM Jürgen Sieger, Dr. rer. nat. Dagmar Schaefer

In der allgemeinen Zahnmedizin vollzieht sich langsam, aber sehr stetig ein Wandel bei den niedergelassenen Ärzten: Die Abkehr vom „Generalisten“, der fast das gesamte Spektrum der Dentalheilkunde „beherrscht“ und in seiner Praxis anbietet, hin zum Spezialisten auf einem oder mehreren Teilgebieten.

**A**usdruck der wachsenden Spezialisierung sind unter anderem die zunehmende Verbreitung von Bezeichnungen wie „Master of ...“ und/oder „Tätigkeits-schwerpunkt ...“ sowie das auf Spezialisierung ausgerichtete umfangreiche Fortbildungsangebot.

auch außerhalb der Zahnheilkunde die verschiedenen Fachgebiete, wie zum Beispiel Parodontologie, Implantologie, Chirurgie, Prothetik, aber auch Zahntechnik und Radiologie, fachlich und organisatorisch auf der Grundlage standardisierter Verfahren zusammenarbeiten. Politische Entschei-

führung der neuen GOZ 12 zum 1. Januar 2012 weist, sicher mit Einschränkungen, in diese Richtung. Die legislativen Rahmenbedingungen drängen auf die Durchsetzung von QM-Standards und begründen diese mit einer verbraucherorientierten Gesundheitspolitik.

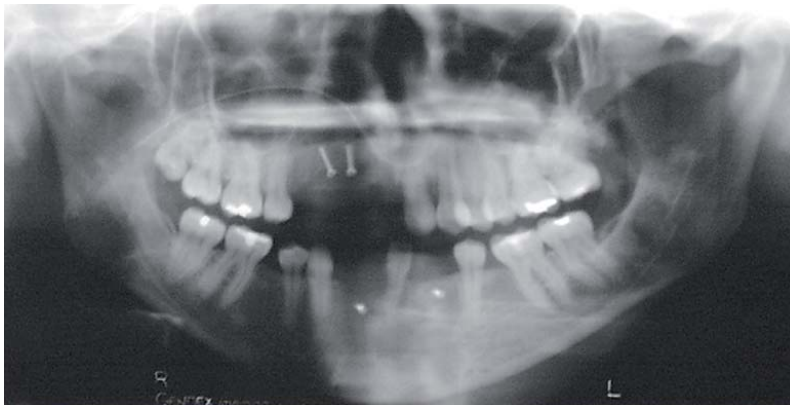

Abb. 1: Postoperative Panoramaschichtaufnahme nach Auflagerungsplastik OK/UK (Helios Klinikum Erfurt, MKG; Prof. Dr. Dr. H. Pistner).

Ursächlich sind die zunehmende Zahl und der steigende Anspruch von Behandlungsmethoden und -strategien einerseits und die deutlich gestiegenen Erwartungshaltungen der Patienten andererseits. Nicht zuletzt vermitteln Populärmedien zunehmend den Eindruck, neuste Behandlungsmethoden seien allerorts abrufbar. Oft wird dabei die Grenze des zurzeit medizinisch Machbarem erreicht.

Aus dieser Entwicklung resultiert die Notwendigkeit, dass innerhalb und

lungen der jüngeren Vergangenheit zielen letztendlich auch daraufhin: Seit der Einführung des Festzuschuss-Systems besteht die Möglichkeit, auch mit Zuschuss der gesetzlichen Krankenversicherungen neue Behandlungsmethoden auf Wunsch beim gesetzlich versicherten Patienten anzuwenden. 12,5 Millionen Patienten in Deutschland haben bereits eine Versicherung zur Abdeckung der zusätzlichen Kosten abgeschlossen (Stand 2010). Auch die Ein-

## Fallbeispiel

An einer implantologisch-prothetischen Rehabilitation wird demonstriert, wie die komplexe Zusammenarbeit zwischen MKG-Chirurg, Prothetiker und Zahntechniker auf der Grundlage der 3-D-Diagnostik- und Planungssoftware CTV-System erfolgen kann:

Ausgangsbefund: Schwerer Reitunfall einer 29-jährigen Patientin mit multiplen, teilweise offenen Frakturen der Schädel- und Gesichtsschädelknochen; Weichteilschäden. Nach der operativen Erstversorgung, Einstellung der Unterkiefer- und Mittelgesichtsfrakturen wurden Korrekturmaßnahmen und Auflagerungsplastiken der unfallbedingt atrophischen Ober- und Unterkieferalveolarfortsätze durchgeführt. Bereits zu diesem frühen Zeitpunkt erfolgte die Hinzuziehung eines prothetisch tätigen Kollegen durch den Chirurgen mit dem Ziel, durch eine temporäre Versorgung die Kieferrelation und die Weichteilunterstützung zu erhalten. Gleichzeitig wurde das perspektivische implantologisch-prothetische Vorgehen abgestimmt.

# Klassiker oder CAD/CAM: Wir bringen alles unter einen Hut!

Traditionelles Handwerk und moderne CAD/CAM-Technologien bringen wir von der SHERA kompetent unter einen Hut. Bei uns finden Sie hochwertige und wirtschaftliche Produkte für das klassische Modell bis hin zur CAD/CAM-Arbeit. Fachkundige Beratung und persönlicher Service gehören natürlich auch dazu. Hut ab vor nahezu 30 Jahren Kompetenz in der Dentaltechnik!

SHERAdigital | Gusstechnik | Kunststoffe | Oberflächentechnik | und vieles mehr

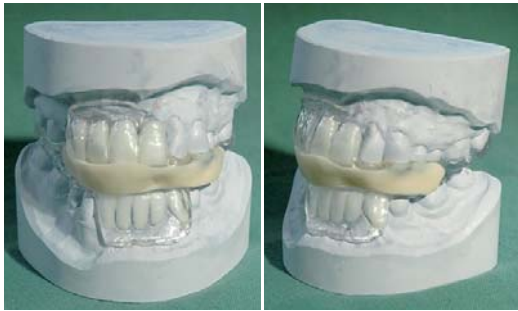


Abb. 2: Planungsschablonen mit röntgenopaqen Zähnen und Aufbissfixierung zur Lagestabilisierung während der Röntgenaufnahme.

Nach entsprechender Einheilung der Auflagerungsplastiken wurde mit der implantologischen Rehabilitation begonnen (Abb. 1).

Für die Planung der definitiven implantologisch-prothetischen Versorgung wurde auf der Grundlage der temporären Versorgung durch den Zahntechniker eine Planungsschablone gefertigt. Maßstab hierfür war das funktionale und ästhetisch anzustrebende Optimum. Deshalb wurden für die Planungsschablone im Hinblick auf die konsequente Umsetzung des „Backward Planning“ röntgenopaque Zähne in den zu versorgenden Regionen nach diesen Vorgaben aufgestellt. Für das CTV-System wurden in diese Planungsschablone drei Referenzkugeln parallel zur frei wählbaren Bezugsebene eingearbeitet (Abb. 2).

Mit diesen, beim Patienten eingesetzten Schablonen wurde eine 3-D-Röntgenaufnahme gefertigt. Möglich sind dazu sowohl Computertomografieauf-

nahmen als auch der Einsatz der digitalen Volumentomografie. Dieser Schritt erfordert entweder die Hinzuziehung eines externen Radiologen oder eines Zahnarztes mit eigenem DVT-Gerät. Die hier notwendige Kommunikation ist wichtig für den Erhalt exakter Ausgangsinformationen. Oft werden bereits bei der Aufnahme durch mangelnde Kommunikation fehlerhafte oder unzureichende Daten erstellt, weil Aufnahmegebiet und Ausrichtung des Patienten unklar sind. Auch der korrekte Sitz der Planungsschablone(n) während der Aufnahme muss gewährleistet werden. Hier auftretende Fehler wirken sich irreparabel auf den Gesamtprozess aus.

Bereits beim Einlesen des DICOM-Datensatzes in das CTV-System erfolgt eine Plausibilitätsprüfung. Umfangreiche Fehlerkorrekturmechanismen ermöglichen eine Entkopplung von Aufnahmeposition und realer Planungssituation. Die rein virtuelle Ausrichtung des Planungsraumes entsprechend der Referenzkugeln führt zu einer Kongruenz zwischen zahntechnischem Meistermodell und virtueller Situation. Zusätzliche mechanische Remontagen und die dadurch verursachten Fehler werden vollständig eliminiert.

Die Auswertung und Planung erfolgt gemeinsam: Chirurg, Prothetiker und Zahntechniker.

Das CTV-System unterstützt durch den implementierten neuartigen quasi-

analogen Bildprozessor die Planungsentscheidungen. Es werden sowohl aussagefähige röntgenanaloge 2-D-Bilder beliebiger Schnittrichtung im virtuellen Kiefer und Übersichtsbilder mit hoher Strukturauflösung und Kontrast als auch 3-D-Rekonstruktionen von Hart- und Weichteilbezirken ausgegeben (Abb. 3).

Die Qualität der berechneten Bilder wird intern im CTV-System durch die Überlagerung von mindestens drei redundanten Rechenwegen zu einem Bild erreicht und geprüft. Außerdem ist im CTV-System ein SMTPE-Test nicht nur zur Überprüfung des Befundungs- und Planungsmonitors enthalten, sondern auch zur Prozesskontrolle der gesamten Software. Dazu werden 512 SMTPE-Testbilder zu einem Würfel gestapelt und wie ein „normaler“ DICOM-Datensatz mit dem CTV-System bearbeitet. Alle erhaltenen Schnittbilder oder 3-D-Rekonstruktionen weisen keine Verzerrungen oder Sprünge auf (Abb. 4).

Damit ist die gesetzlich geforderte Konformität der Software zur Röntgenverordnung gewährleistet. Die prothetische Aufstellung der röntgenopaqen Zähne erleichtert die Planung. Die verschiedenen Positionierungshilfen und -marker im CTV-System ermöglichen eine unkomplizierte Orientierung im virtuellen Raum. Aufgrund dieser Voraussetzungen ist es möglich, das vorhandene Knochenangebot optimal auszunutzen und eine prothetisch-

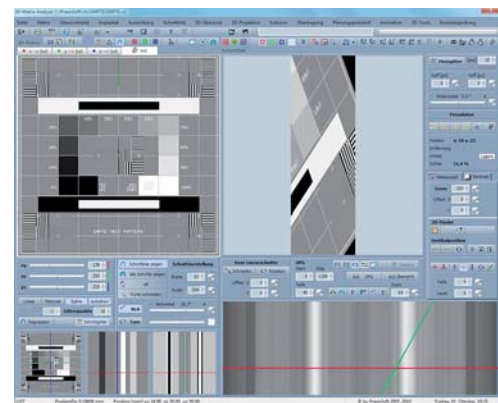
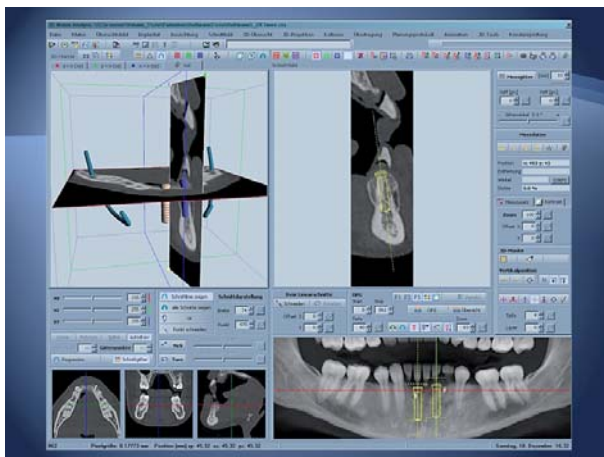


Abb. 3: Analysebildschirm des CTV-Systems: Hier UK-Planung des Fallbeispiels; zur Demonstration wurden die einkonstruierten Unterkiefernerkkanäle mit dargestellt. –  
Abb. 4: SMTPE-Test im Analysebildschirm des CTV-Systems: Rechts Schnittbild des SMTPE-Würfels entlang der unten dargestellten grünen Linie.



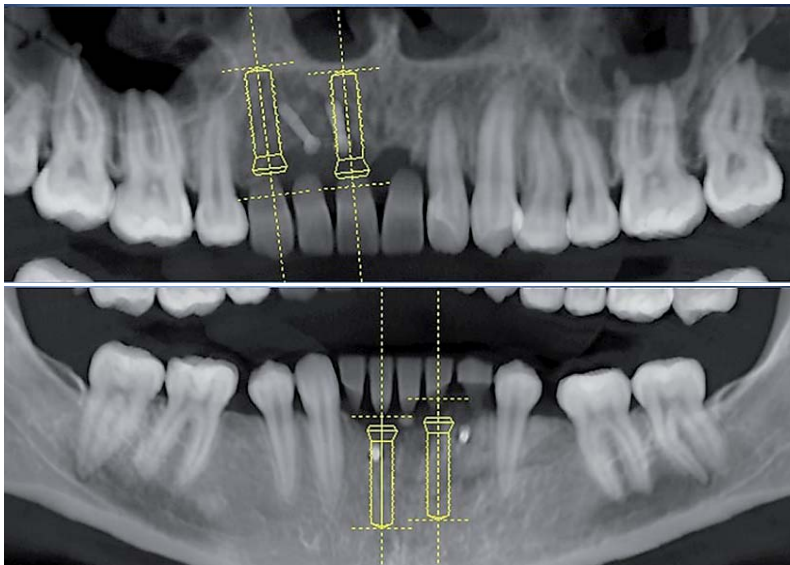


Abb. 5: Mit der berechneten OK-/UK-Übersichtsdarstellung mit eingeblendeten Positionen der geplanten Implantate.

ästhetisch realisierbare Lösung zu finden. Im beschriebenen Fall wurden im Ober- und Unterkiefer je zwei Implantate geplant (Abb. 5).

Die Entscheidung über Ort und Art der Implantation trifft grundsätzlich der Arzt, der auch die Implantate inseriert. Die Planungsdaten, einschließlich der notwendigen operativen Daten wie Implantatgröße, Bohrtiefe, Planungspositionen zur Umsetzung in die Bohrschablone, werden in einem RFID-Chip im Meistermodell des Patientenfalls hinterlegt und durch den operierenden Arzt versiegelt (Abb. 6 und 7).

Außerdem erstellt das CTV-System automatisch eine komplexe Falldokumentation aller wichtigen Daten einschließlich Bildmaterial zur Archivierung und auch zur einfachen Weitergabe an weitere behandelnde Ärzte (Abb. 8).

Das Zufügen von individuell erstellten Bildern einschließlich Befundung zur Falldokumentation ist ebenfalls möglich.

Mit den im RFID-Chip gespeicherten und durch den operierenden Arzt versiegelten Daten können nun die Planungspositionen in chirurgische Bohrschablonen umgesetzt werden. Durch die Anbringung der Referenzkugeln in der Röntgenschablone parallel zur Planungsebene und der virtuellen Ausrichtung des gesamten DICOM-Datensatzes nach diesen Referenzkugeln und

anschließender Planung sind alle virtuellen Lagebeziehungen identisch mit den realen Positionen am Modell. Eine komplizierte Remontage der Modelle entsprechend der realen Position in der Röntgenaufnahme erübrigt sich und Übertragungsfehler werden vermieden (Abb. 9).

Mit dem CTV-System werden die Bohrhülsen entsprechend den Anforderungen des jeweils verwendeten Implantatsystems positioniert. Sicheres minimalinvasives operatives Vorgehen wird möglich und favorisiert, um den sonst durch Deperiostierung resultierenden Knochenabbau vorzubeugen und postoperative Beschwerden zu vermindern (Abb. 10).

Die vom Zahntechniker vorgenommene Übertragung der chirurgischen Planungspositionen in die Bohrschablone wird ebenfalls im RFID-Chip des Meistermodells mit den konkreten 3-D-Daten erfasst und anschließend versiegelt. Mit dem im Meistermodell integrierten RFID-Chip und der digitalen Unterschriftsignatur durch den jeweiligen Verantwortlichen wird im Sinne des Qualitätsmanagements einerseits forensisch sicher die konkrete Verarbeitungskette abgebildet und andererseits gewährleistet, dass die notwendigen Planungsdaten trennbar und verwechslungssicher archiviert werden.

Im Beispielfall wurden die Implantate minimalinvasiv durch den behandelnden

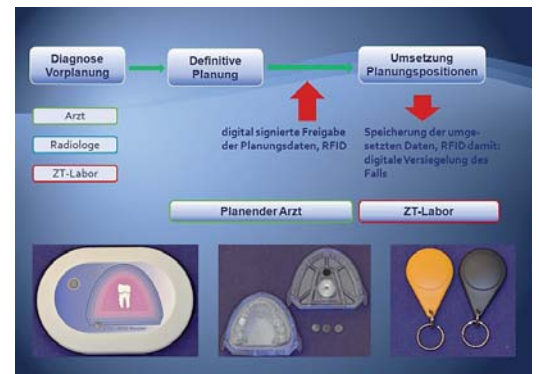


Abb. 6: Einsatz RFID-System bei der forensisch sicheren digitalen Sicherung der Verantwortlichkeiten; unten v.l.n.r. RFID-Lesegerät; Modellsockel mit RFID-Chip; Identifikations-Key für Arzt und Zahntechnik.

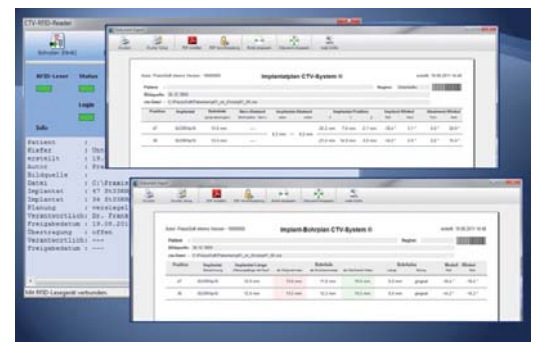


Abb. 7: Ausschnitt aus den im RFID-Chip gespeicherten Daten: z.B. Implantatpositionen (3-D), Bohrplan mit gingiva- und knochenbezüglichen Bohrtiefen, verwendeten Hülsen und dergleichen.

den Chirurgen mithilfe der Bohrschablonen inseriert. Unmittelbar postoperativ wurden seitens des Prothetikers notwendige Anpassungen des temporären Zahnersatzes vorgenommen. Durch das minimalinvasive Vorgehen

ANZEIGE

**RED DENTAL-LEGIERUNGEN**

**ORANGE  
YELLOW  
SILVER  
GREY**

ENTSCHEIDUNG FÜR QUALITÄT UND SERVICE:

- Legierungen ■ Galvanotechnik ■ Discs/Fräser
- Lasersintern ■ Experten für CAD/CAM und 3Shape

+49 (0) 40 / 86 07 66 · www.flussfisch-dental.de

since 1911

**FLUSSFISCH**

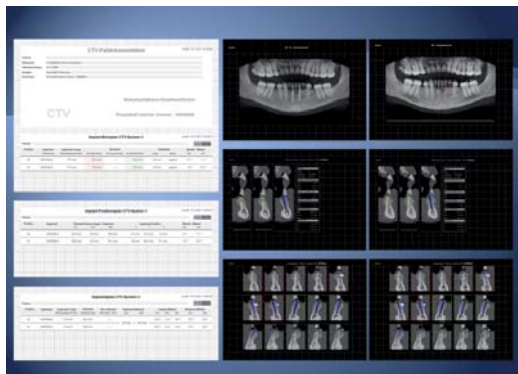

Abb. 8: Falldokumentation; Beispielfall Unterkiefer: Implantatlisten mit Positionsangaben; Bohrplan und dergleichen. Berechnete Übersichtsbilder mit einkonstruierten Implantaten und ggf. *N. mandibularis*; Schnittbildarstellungen; Darstellung Knochenlager +/- 3,5 mm von der Implantatachse.

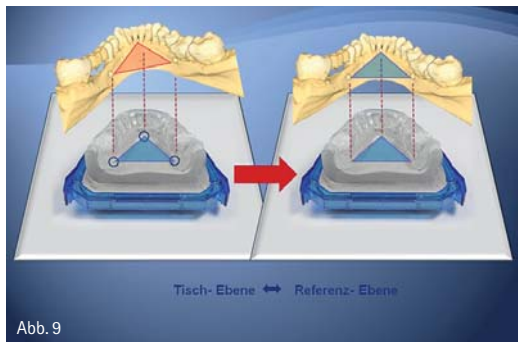


Abb. 9

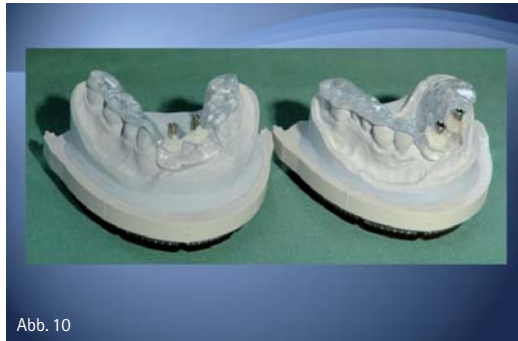

Abb. 10

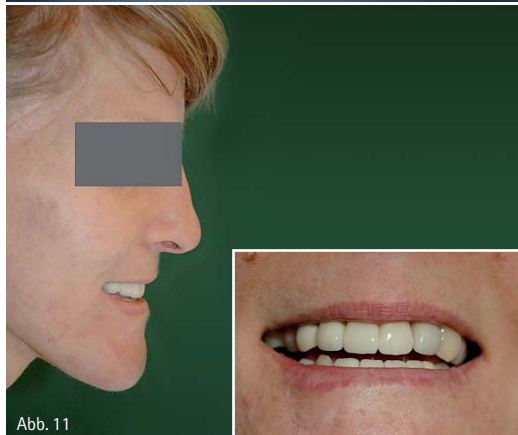

Abb. 11

Abb. 9: Demonstration virtuelle Ausrichtung des DICOM-Datensatzes nach den Referenzkugeln; links: nicht ausgerichtetes Datensatz im Bezug zum realen Modell; rechts: ausgerichtet, die Bezugsebenen (blau) stimmen überein. – Abb. 10: Chirurgische Bohrschablonen des Beispielfalles: Verwendung von Straumann Titan-Bohrhülsen; die Tiefenvermessung erfolgte gingivabezogen. – Abb. 11: Abschlussbilder.

traten bei der Patientin keine Schwellungen und keine weiteren Beschwerden auf. Die Ästhetik und Kaufunktionalität blieben während der Einheilphase erhalten.

Zur Freilegung der Implantate kann ebenfalls die Bohrschablone herangezogen werden, da mit ihrer Hilfe die exakte subgingivale Position der Implantate zu bestimmen ist.

Die Patientin wurde mit metallkeramischen Brücken versorgt. Die vorweggenommene prothetische Planung und die danach gesetzten Implantate, inklusive der mit dem CTV-System auch entsprechend der geplanten Abutments, die hinsichtlich Parallelität zueinander virtuell ausgerichtet werden können, erlaubt die Verwendung konfektionierter Aufbauteile ohne aufwendige zusätzliche Bearbeitung seitens der Zahntechnik (Abb. 11).

### Fazit

Das CTV-System ermöglicht durch seine Bildqualität nicht nur qualifizierte Aussagen zur Struktur besonders von Hartgeweben, sondern bildet alle Strukturen röntgenanalog ab. Diese Diagnostikgrundlage ist neben der Planung von Implantaten auch für allgemein chirurgische, parodontologische und endodontische, kieferorthopädische sowie präprothetische Fragestellungen nutzbar. Durch komplexe Befundungsmöglichkeiten, Erstellen von individuellen Bildlisten, deren Weitergabe und der Möglichkeit, Ferndiagnostik und -planung mit Kollegen beziehungsweise dem Zahntechniker via moderner Datenübermittlung durchzuführen, ist das CTV-System prinzipiell für alle zahnmedizinischen Fachbereiche interessant.

Die internen Kontrollfunktionen garantieren eine zuverlässige Bildbearbeitung. Ausschlaggebend ist allerdings auch hier die Qualität des primären Bilddatensatzes. Durch spezielle Routinen im CTV-System ist es aber oft möglich, auch mit Primärdatensätzen geringerer Qualität Diagnostik und Planungen sicher durchzuführen. Der forensische Nachweis der Bildbearbeitung durch mehrere Beteiligte wird ebenfalls programmintern geführt. Mit der Verwendung von RFID-Chips und der strikten Verlaufsvorgabe werden

die Verantwortlichkeiten für Planung und Umsetzung der Planungspositionen in die Bohrschablone forensisch sicher dokumentiert. Die Röntgenverordnungskonformität sowohl von Software als auch Befundmonitor wird durch den SMTPE-Test gewährleistet. Das im CTV-System integrierte Qualitätsmanagement bildet die Basis für eine komfortable, forensisch sichere Zusammenarbeit von Fach-(Zahn-)Ärzten und Zahntechnik.

## autoren.

**Dr. med. Frank Schaefer**

Erfurt  
Zahnarztpraxis



**Prof. Dr. Dr. Hans Pistner**

Erfurt  
Helios Klinikum, Chefarzt MKG



**ZTM Jürgen Sieger**

Herdecke  
Zahntechnik Sieger Krokowski



**Dr. rer. nat. Dagmar Schaefer**

Erfurt  
PraxisSoft

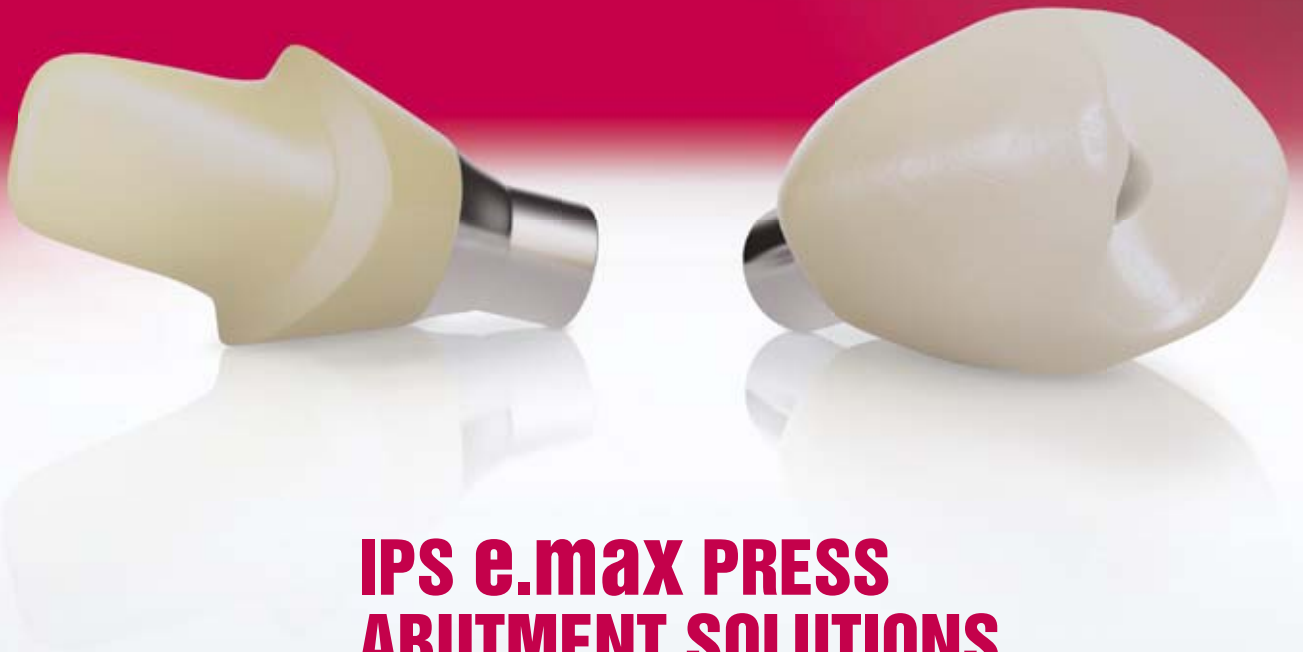## kontakt.

**CTV-System**

PraxisSoft Dr. D. Schaefer e.K.  
Haarbergstraße 21  
99097 Erfurt  
Tel.: 0361 3468914  
E-Mail: Info@praxissoft.org  
www.PraxisSoft.org

IPS **e.max**<sup>®</sup>

# DIE PERFEKTE LÖSUNG FÜR INDIVIDUELLE ÄSTHETISCHE ABUTMENTS?



## IPS e.max PRESS ABUTMENT SOLUTIONS

**INDIVIDUELL GEPRESST IN IHREM LABOR**

- Dauerhafte zahnfarbene Ästhetik
- Mehr Effizienz und Flexibilität
- Hybrid-Abutments oder Hybrid-Abutment-Kronen
- Ausgezeichnete Verbundfestigkeit (IPS e.max Press LS, und Ti-Basis)

all ceramic  
all you need

Press-Abutment-Animation jetzt ansehen: [www.ivoclarvivadent.com/abutmentsolutions](http://www.ivoclarvivadent.com/abutmentsolutions)



[www.ivoclarvivadent.de](http://www.ivoclarvivadent.de)

Ivoclar Vivadent GmbH

Dr. Adolf-Schneider-Str. 2 | 73479 Ellwangen, Jagst | Deutschland | Tel. +49 (0) 79 61 / 8 89-0 | Fax +49 (0) 79 61 / 63 26

ivoclar  
vivadent<sup>®</sup>  
passion vision innovation