

Full Mouth Rehab und Therapie des Gummy Smiles mit Botulinumtoxin – Ein komplexer Fall

Autor Prof. Dr. Marcel Wainwright

Einleitung

Sogenannte Full Mouth Rehabs, also komplette Oberkiefer- und Unterkieferversorgungen, gehören mitunter zu den komplexesten und mit Sicherheit aufwendigsten Restaurationsformen in der Zahnheilkunde. In dem nachfolgend beschriebenen Fall wurde fast das gesamte Spektrum der Zahnheilkunde, vom retromolar ultraschallbasiert entnommenen Knochenblock bis hin zum Einsatz von CAD/CAM-Verfahren und Botulinumtoxin, angewandt.

Abb. 1 Erstes LZP metallarmiert nach KG-Vermessung und Bisshebung.

Abb. 2 Laser Contouring mittels Diodenlaser und Herstellung neuer LZPs aus Bisacrylat (Luxatemp®, DMG Dental).

Fallbericht

Die Ausgangssituation

Eine 50-jährige Patientin stellte sich 2006 in unserer Praxis mit Beschwerden an Zahn 24 vor. Anam-

nestisch lag ein Asthma bronchiale vor und der intraorale Befund zeigte ein stark abradiertes Gebiss mit Verlust der physiologischen Vertikaldimension und einer sehr hohen Lachlinie („Gummy Smile“) verursacht durch den Hypertonus des M. levator labii superioris und des M. levator labii superioris alaeque nasi. Nach Röntgenbefundung wurde die Entfernung von 24 angeraten mit nachfolgender Socket Preservation und späterer Versorgung der Lücke durch ein Implantat. Die Patientin gab an, im Jahr 2005 in Ungarn zwei Implantate mit simultanem Knochenaufbau Regio 45, 47 erhalten zu haben, welche aber einen Monat später mitsamt Knochenaufbau alio loco entfernt werden mussten. Der Patientin wurde angeraten, den entstandenen Defekt mithilfe eines Knochenblockes Regio 48 zu augmentieren und nach vier Monaten erneut zu implantieren. Die Patientin legte zu diesem Zeitpunkt großen Wert auf die Verwendung von Zirkonimplantaten, welche wir zu diesem Zeitpunkt auch noch in unserem Implantatsortiment führten. Nach Extraktion des Zahnes 24 und provisorischer Brückenversorgung erfolgte eine ultraschallbasierte Knochenblockentnahme Regio 48 und es wurde der Bereich 45–47 mit einem Onlay Block im Sinne der Schalenteknik augmentiert. Nach viermonatiger Einheilzeit wurden in den Regionen 24, 46 und 47 vier einteilige Zirkonimplantate (Z-Look3, Z-Systems) inseriert und ausgeschliffene Provisorien zur Vermeidung von Frühbelastungen inkorporiert.

Langzeittherapeutische Versorgung OK/UK

Zur Wiederherstellung der funktionellen Bisslage und Kondylenposition wurden der Patientin im Ober- und Unterkiefer nach computerassistierter Kiefergelenkvermessung (CADIAX®, GAMMA Dental) metallarmierte Langzeitprovisorien eingegliedert, mit denen die Patientin hochzufrieden war (Abb. 1). Da die Patientin lediglich wenige Monate in Deutschland lebte, war eine ausreichend lange Tragezeit von sechs Monaten der LZPs zur Gewöhnung an die neue Bisslage unumgänglich. Wegen schwe-

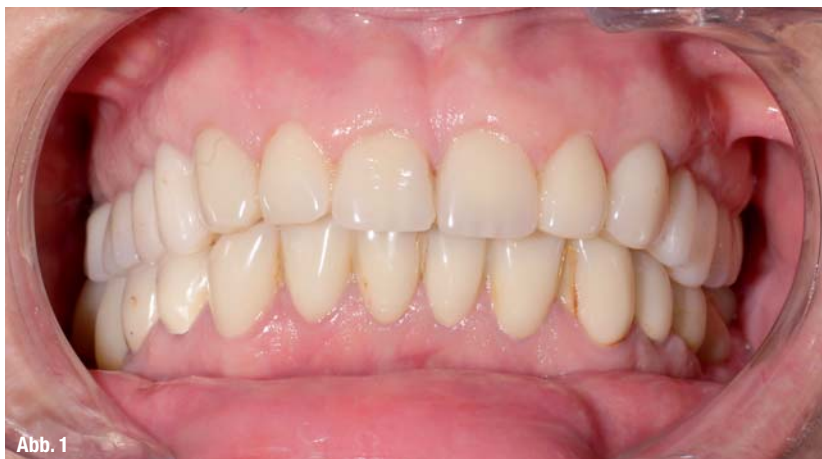

Abb. 1

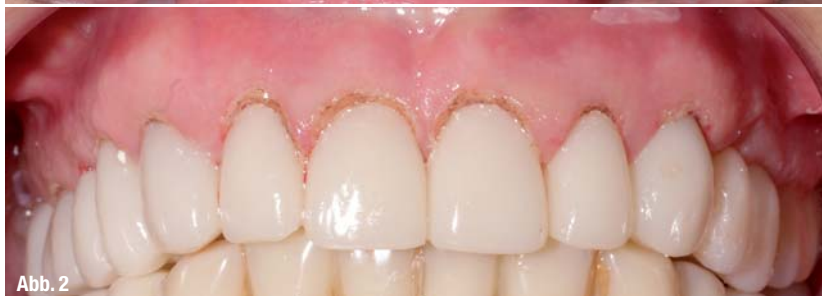

Abb. 2

DAS PLUS FÜR SIE!

BEAUTIFIL Flow Plus

Injizierbares Komposit
für den Front- und Seitenzahn

- Geeignet für alle Kavitätenklassen
- Übertreffende physikalische Eigenschaften
- Einfache Anwendung und schnelle Politur
- Innovatives Spritzendesign
- Natürliche Ästhetik über wirksamen Chamäleon-Effekt
- Hohe Radiopazität
- Fluoridfreisetzung

F00
Zero Flow



F03
Low Flow

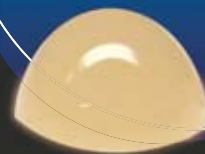




Abb. 3

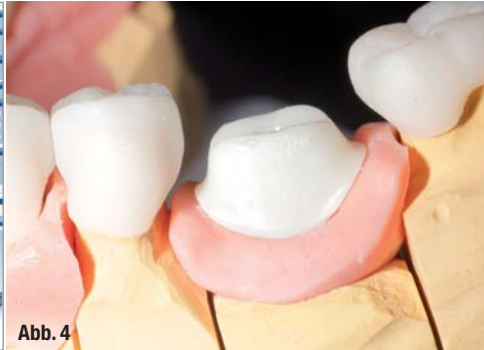

Abb. 4

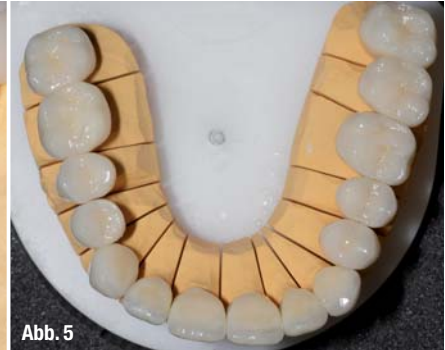

Abb. 5

Abb. 3_ Virtueller Artikulator mit Präparationsgrenzen beim CAD.

Abb. 4_ Individuelles, vullanatomisches Implantatabutment aus Zirkon.

Abb. 5_ Fertige OK-Prothetik.

rer Krankheit konnte die Patientin für einen Zeitraum von zwei Jahren die Behandlung nicht fortsetzen.

Erneute Schmerzsymptomatik mit nachfolgender Chirurgie

Die Patientin erlitt an dem alio loco wurzelgefüllten Zahn 36 eine horizontale Wurzelfraktur der distalen Wurzel und eine apikale Parodontitis des ebenfalls wurzelgefüllten Zahnes 23. An Zahn 23 erfolgte eine WSR mit retrograder Wurzelfüllung mit MTA (Tulsa Dentsply), die bei uns wie immer piezochirurgisch durchgeführt wurde und die Entfernung des Zahnes 36. Der Defekt wurde mit einem bovinen Knochenersatzmaterial (BEGO OSS®, Fa. BEGO) im Sinne der Socket Preservation augmentiert und mit einer Kollagenmembran (Fa. BEGO) abgedeckt. Die Patientin wünschte auch in diesem Bereich eine Implantatversorgung, wünschte aber zur Verkürzung der Behandlungszeit die Versor-

gung mit einem Titanimplantat. Aus diesem Grund wurde ein Titanimplantat mit 5,5 mm Durchmesser inseriert (BEGO S-Line, Fa. BEGO).

Das Smile Design

Nach ausreichender Einheilzeit aller Implantate und Freilegung des Implantates Regio 36 sollte die Umsetzung des Langzeitprovisoriums mit mittlerweile fast dreijähriger Tragezeit in die endgültige Prothetik erfolgen. Hierzu war es notwendig, die Frontzahnkronen nach den Regeln des Goldenen Schnittes und entsprechend der Physiognomie der Patientin anzupassen. Unter strenger Einbehaltung der biologischen Breite wurde mit einem Diodenlaser (Fa. ORALIA medical GmbH) ein Lasercontouring der Gingiva im ästhetisch sichtbaren Bereich durchgeführt und die Provisorien der neuen Gingivamorphologie durch Kunststoff-LZPs angepasst, nachdem erneut eine computerassistierte Kiefergelenkvermessung erfolgte (Abb. 2). Zur schnelle-

Abb. 6_ Transluzente und damit natürlich wirkende Vollkeramik (Labor Guido Wolters, Krefeld).

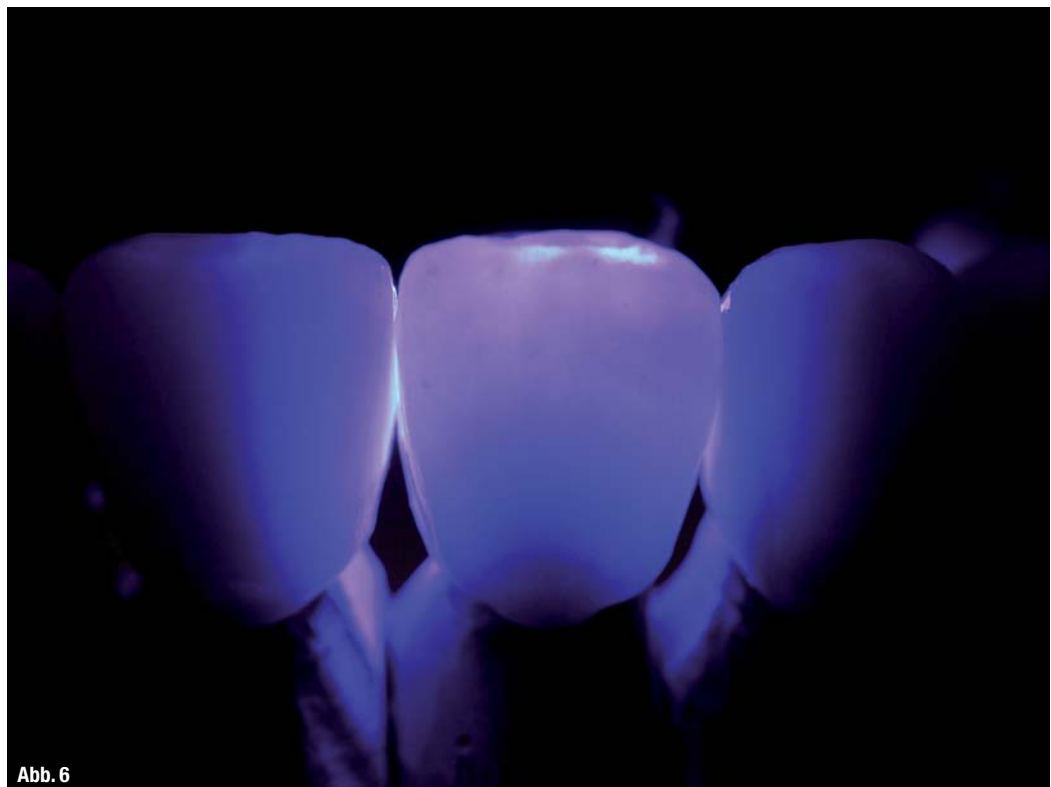

Abb. 6

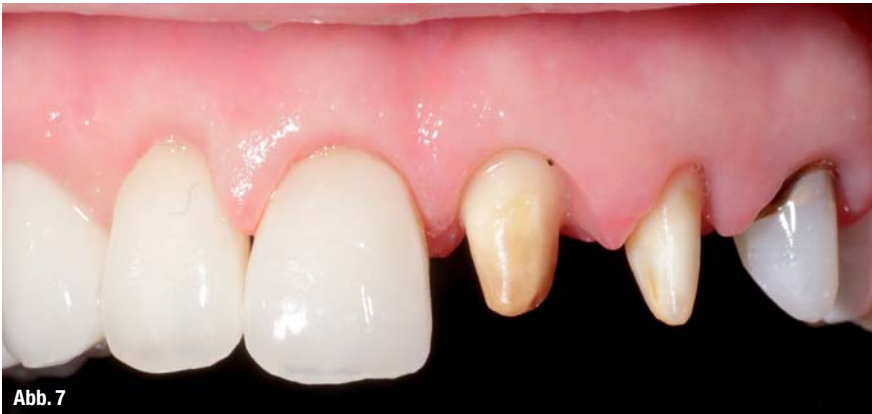

Abb. 7

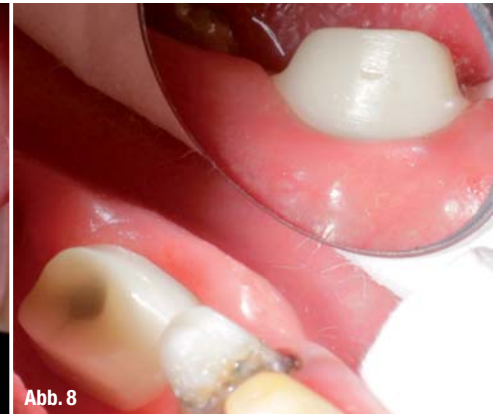

Abb. 8

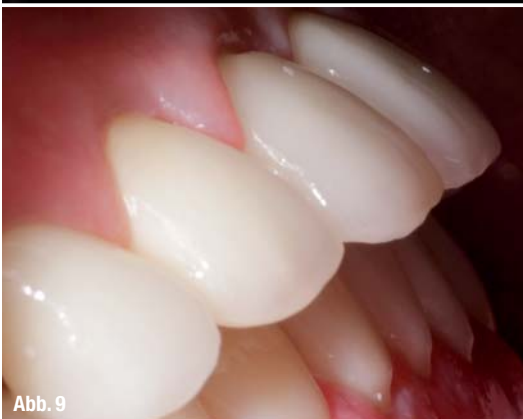

Abb. 9

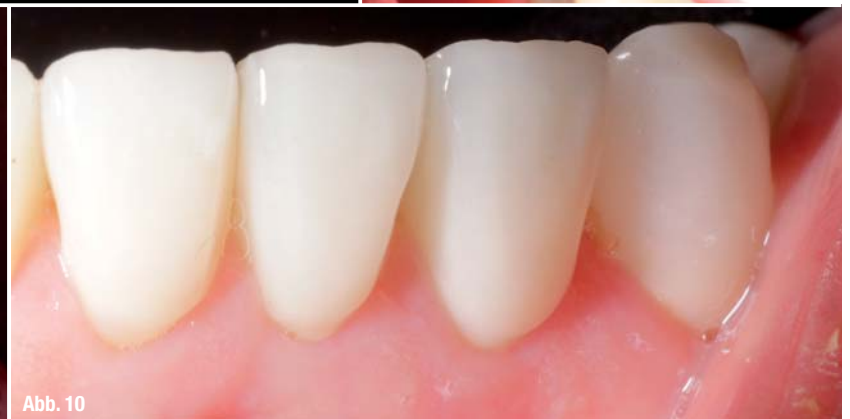

Abb. 10

ren Regeneration kam ein Natrium-Hyaluronat (TEOSYAL Deep Lines, Fa. TEOXANE) zum Einsatz. Nach weiteren zwei Wochen wurde die Abformung vorgenommen und die Modelle im Labor eingescant. Geplant war die Herstellung von einem individualisierten Zirkonabutment für das Implantat Regio 36 und die Anfertigung von vollkeramischen Kronen (e.max, Fa. Ivoclar Vivadent). Nach Modell-Scanning konnte der Techniker (Labor Wolters, Krefeld) mithilfe der Software (Ceramill Mind, Fa. AmannGirrbach) das CAD durchführen. Abbildung 3 zeigt den virtuellen Artex®-Artikulator nach Darstellung der Präparationsgrenzen. Ein vollanatomisches individuelles, okklusal verschraubtes Abutment für das Implantat Regio 36 wurde entsprechend des CAD gefräst (Abb. 4). Nach Herstellung der vollkeramischen Prothetik wurden die Kronen mit Variolink II (Fa. Ivoclar Vivadent) eingesetzt und führten aufgrund ihrer beeindruckenden Natürlichkeit zur vollkommenen Zufriedenheit der Patientin (Abb. 9–11). Hervorzuheben ist die Präzision der 29 Einzelkronen, welche auf Anrieb ohne jegliches Beschleifen der Okklusion oder Approximalkontakte passten. Standardmäßig erhalten in unserem Konzept Patienten mit Full Mouth-Behandlungen eine Oberkiefer-Aufbisschiene mit adjustierter Oberfläche und Front-Eckzahnführung.

Behandlung des Gummy Smile

Nachdem die Patientin sehr mit ihren „neuen Zähnen“ zufrieden war, fiel ihr umso mehr die hohe

Lachlinie durch den muskulären Hypertonus der Oberlippen-Levatoren auf und erkundigte sich nach Behandlungsmöglichkeiten. Nach eingehender Beratung und Aufklärung stimmte sie der von mir vorgeschlagenen Botulinumtoxin-Injektion an drei definierten Punkten im Bereich der seitlichen Nasenflügel (M. levator labii sup. alaeque nasi, M. levator labii sup.) und im Subnasale (M. levator labii sup.) zu. Nach intraoraler Lokalanästhesie erfolgte die Injektion von je 5 UE von Botulinumtoxin (Azzalure®, Fa. Galderma) und nach zehn Tagen zeigte sich ein deutlich reduzierter Muskeltonus besagter Gruppen mit deutlich verbesserter Lachlinie (Abb. 13 und 14). Die Patientin ist bis heute mit dem Ergebnis sehr zufrieden. Selbstverständlich lässt die Wirksamkeit des Botulinumtoxins nach einigen Monaten nach und es wird eine Wiederholungsinjektion notwendig sein, jedoch fördert das

Abb. 7_ Teilweise eingesetzte vollkeramische Prothetik in der ästhetischen Zone.

Abb. 8_ Vollanatomisches Implantat-abutment Regio 36 intraoral in situ.

Abb. 9_ Hochästhetische Einzelkronen in der Oberkieferfront.

Abb. 10_ Einzelzahnkronen in der Unterkieferfront.

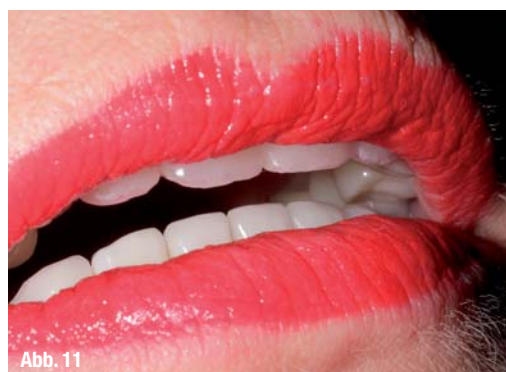

Abb. 11

Abb. 11_ „Rot-Weiß-Ästhetik“ der Zähne und Lippen bei entspannter leichter Mundöffnung.



Abb. 12

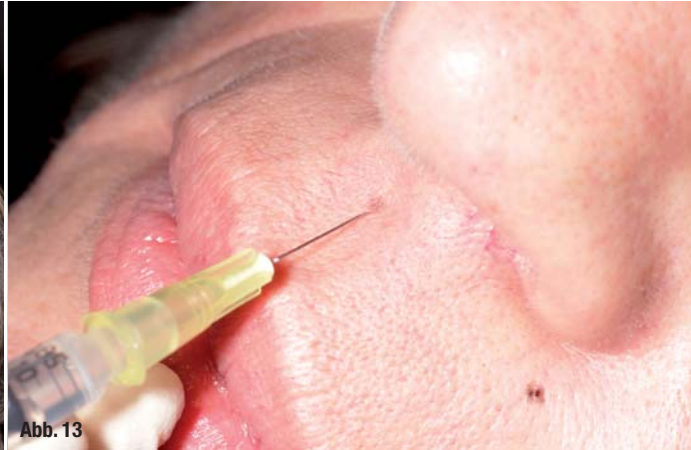

Abb. 13

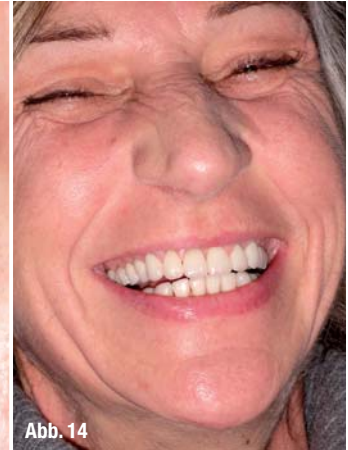

Abb. 14

Abb. 12_ Hohe Lachlinie („Gummy Smile“) vor Botulinum-Injektion.

Abb. 13_ Botulinum-Injektion im Subnasale.

Abb. 14_ Reduzierte Aktivität der Levatoren nach Botulinum-Injektion und neuer Lachlinie.

Botulinumtoxin auch einen sogenannten „Memory-Effekt“ der reduzierten Acetylcholin Reizübertragung im synaptischen Spalt zum Muskel und führt zu immer größer werdenden Intervallen zwischen den Injektionen.

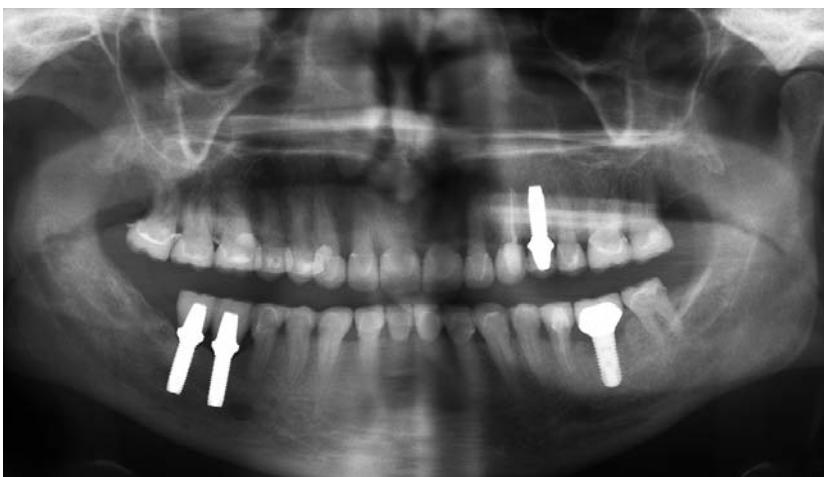Zusammenfassung

Die Behandlung sogenannter Full Mouth Reabs stellt höchste Anforderungen an das gesamte zahnmedizinische und zahntechnische Team. Dabei ist besonders die funktionelle Komponente zu beachten, denn sie ist die Basis für den ästhetischen Langzeiterfolg. Unnötige Keramikfrakturen oder Kiefergelenksbeschwerden können durch eine intensive Funktionsanalyse und die präzise Übertragung der Daten in die CAD/CAM-Prothetik verhindert werden, ein „Herantasten“ an die korrekte Bisslage via LZPs in unserer Praxis ist auch obligat. Zur Herstellung eines ästhetischen Kronenprofils im sichtbaren Bereich ist die Kronenverlängerung bei ausreichendem Platzangebot zum krestalen Knochen mittels Diodenlaser in vielen Fällen notwendig und hilfreich. Wird die biologische Breite unterschritten, ist die chirurgische Kronenverlängerung, idealerweise minimalinvasiv und mikrochirurgisch,

Therapie der Wahl. Zur Abstützung der neuen gingivalen Situation ist die präzise Herstellung von Provisorien unumgänglich. Moderne Implantatprothetik behilft sich mit anatomischen Abutments zur Erstellung optimaler Emergenzprofile und damit optimaler Weichteiladaptation mit periimplantären gesunden Verhältnissen. So kann der Mukositis oder Periimplantitis schon im Vorfeld die Chance zur Etablierung genommen werden. Der Einzug der CAD/CAM-Verfahren in den zahntechnischen Labors ist schon längst erfolgt und aus den Kinderschuhen entflohen. Mit ihrer Hilfe lassen sich solche komplexen Fälle sehr präzise und hochästhetisch lösen. Smile Design hört nicht im Vestibulum auf, sondern beinhaltet auch das gesamte Lachbild des Patienten. Gummy Smiles können wirksam und effektiv mit Botulinumtoxin behandelt werden und neben den Zähnen für ein neues, ästhetisches Lachen sorgen. Die Therapie mit Botulinumtoxin bietet eine wertvolle Alternative zu den chirurgischen Korrekturen des Gummy Smiles, welche wesentlich invasiver und schwer kalkulierbar vom Ergebnis sind.

Mein besonderer Dank gilt dem Labor Guido Wolters in Krefeld für die fantastisch geleistete Arbeit.

Abb. 15_ OPTG nach Einsetzen der Prothetik vor Entfernung der Zementüberschüsse.



_Kontakt

Prof. Dr. Marcel Wainwright
 Dentalspecialists und White Lounge Kaiserswerth
 Universidad de Sevilla
 E-Mail: Wainwright@dentalspecialists.de



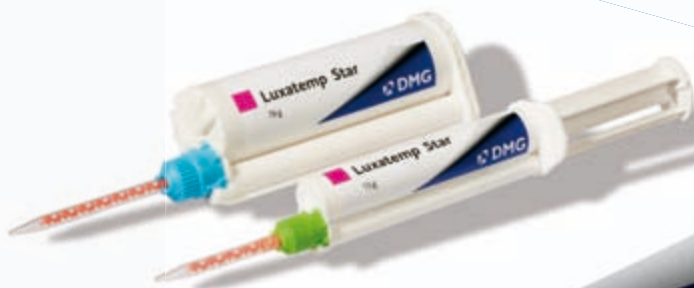NEU!

Hart, aber unwiderstehlich. Das neue Luxatemp Star.

Strahlend schöne Provisorien, die richtig was aushalten:

Das neue Luxatemp Star bietet Bestwerte bei der Bruch- und Biegefestigkeit! Die Weiterentwicklung des Topmaterials Luxatemp kann mehr: Extreme Stabilität,

höchste Passgenauigkeit und zuverlässige Langzeit-Farbtreue. Kein Wunder, dass es von Experten empfohlen wird. Testen Sie jetzt selbst. Mehr gute Argumente gibt es unter www.dmg-dental.com



 **DMG**
Dental Milestones Guaranteed