

# Minimalinvasive Implantatentfernung mittels Er:YAG-Laser

## Eine Falldarstellung bei Patienten mit erhöhter Blutungsneigung

Über eine Million Implantate werden laut Schätzung der Deutschen Gesellschaft für Implantologie pro Jahr in Deutschland inseriert, die Tendenz ist steigend. Damit haben sich osseointegrierte Implantate und die implantatgestützte Rehabilitation in den vergangenen 20 Jahren zum Versorgungsstandard für zahnlose und teilbezahnte Patienten entwickelt. Entsprechend schnell hat sich ihre Anwendung in den Zahnarztpraxen verbreitet. Vor 20 Jahren stand die Osseointegration von Implantaten im Vordergrund.<sup>1</sup> Heute gilt dieser Anspruch als selbstverständlich und man erwartet, dass Implantate jahrzehntelang in Funktion bleiben.

Prof. (Shandong University, China) Dr. med. Frank Liebaug, Dr. med. dent. Ning Wu/Steinbach-Hallenberg

n Eine umfassende präoperative Planung ist die Grundlage einer erfolgreichen Implantattherapie. Danach erfolgt während des operativen Eingriffs eine korrekte Implantatausrichtung in allen drei räumlichen Ebenen, was sowohl für die Langzeitstabilität aber auch für das ästhetische Resultat wesentlich ist. Bei der Auswahl von Implantattyp, der Implantatlänge und dem Implantatdurchmesser spielt das vorhandene Knochenangebot im Bereich des Processus alveolaris eine entscheidende Rolle. Nicht bei allen Patienten, und dies betrifft vor allem die älteren oder hochbetagten Patienten, kann mit aufwendigen augmentativen Maßnahmen oder durch mehrfache operative Eingriffe ein Knochenangebot geschaffen werden, was die Insertion von durchmesserstarken Implantaten erlaubt.

So kommt es möglicherweise manchmal zu Kompromisslösungen, um auch bei schwierigen Bedingungen implantatgetragenen und funktionsfähigen Zahnersatz zu realisieren.

Sollte in extrem seltenen Ausnahmefällen die Fraktur eines vollständig osseointegrierten Implantates auftreten, dann stellt dies für den zahnärztlichen Behandler eine besondere Herausforderung dar.<sup>2-4</sup>

Die Entfernung sollte minimalinvasiv, d.h. mit so geringen wie nur möglichem Knochenverlust erfolgen. Dazu kommt heute immer mehr die Forderung, dass keine Titanspäne in den umgebenden spongiösen Knochen eingeschleudert oder eingespült werden sollen. Dies ist bei der Verwendung von herkömmlichen, rotierenden chirurgischen Fräsen trotz permanenter Spülung mit isotonischer NaCl-Lösung jedoch kaum zu vermeiden und

führt zu einer regelrechten Titanwolke im Knochengewebe, was im Röntgenbild eindrucksvoll dargestellt werden kann. Hält der Operateur jedoch einen gewissen Sicherheitsabstand um das zu entfernende Implantatfragment ein, dann kommt es zwangsläufig zu einem relativ ausgedehnten Knochenverlust.

Diese Gedanken führten zu der Überlegung, einen Er:YAG-Laser für die Entfernung von Implantaten einzusetzen.<sup>5-7</sup> Hier erweist sich der besondere Umstand, dass einerseits Knochen abgetragen werden kann, die Titanoberfläche aber intakt bleibt, als ausschlaggebend. Eine zumindest aus ganzheitlicher Sicht bedenkliche und zu erwartende Versprengung von Titanpartikeln in das Umgebungsgewebe kann somit ausgeschlossen werden.<sup>8,9</sup> Die Einsatzgebiete des Er:YAG-Lasers sind schon lange nicht mehr auf die Bearbeitung von Zahnhartgewebe, sondern auch im Rahmen der dentoalveolären Chirurgie auf den Processus alveolaris ausgeweitet. Allerdings erfordert dies ein Grundlagenwissen des Anwenders über Energieeintrag durch Laserlicht in unterschiedliche Gewebe, mögliche Veränderungen der Pulsrate und in diesem Fall die strikte und effiziente Kühlung mit dem Wasserspray des verwendeten Lasergerätes.

### Falldarstellung

Der 74-jährige männliche Patient stellte sich ca. zweieinhalb Jahre nach Implantatinsertion und prothetischer Versorgung mit Cover-Denture-Prothese im Oberkiefer mit einer Fraktur des Implantates 23 in der Praxis

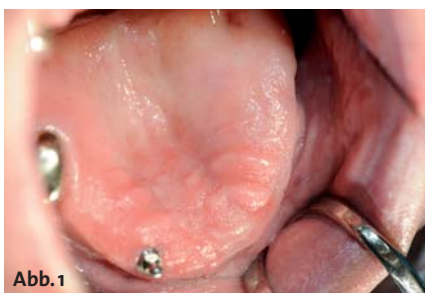

Abb. 1



Abb. 2

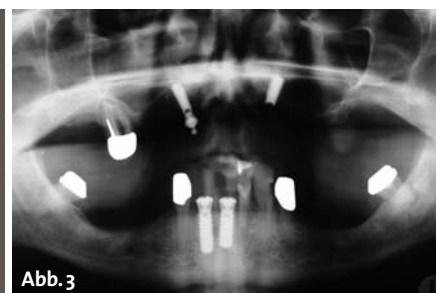

Abb. 3



Abb. 4a

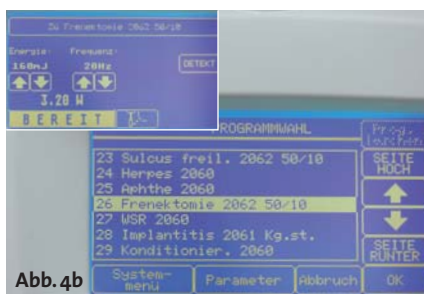

Abb. 4b

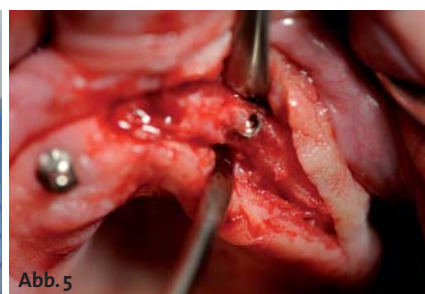


Abb. 5

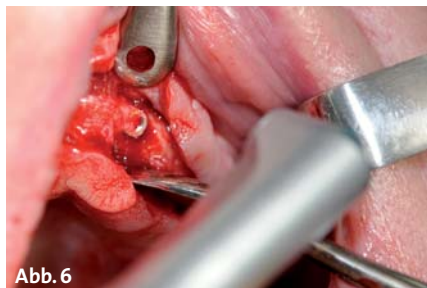

Abb. 6



Abb. 7

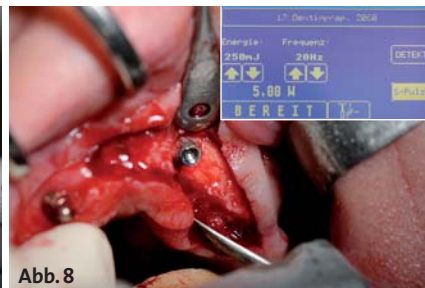


Abb. 8

vor. Aus der Anamnese ist erwähnenswert, dass die bereits seit 19 Jahren inkorporierte Oberkiefer-TK-Prothese zunächst nur auf dem Teleskopzahn 17 verankert war und durch eine Pfeilvermehrung mittels enossaler Implantate Regio 13 und 23 sowohl in Bezug auf Stabilität als auch Funktionalität aufgewertet worden war. Bei der damaligen Therapieentscheidung spielten Patientenwünsche, ein eingeschränkter Gesundheitszustand nach Herzinfarkt und Apoplex, eine erhöhte Blutungsneigung durch Marcumar-Einnahme mit Quickwerten um 15 bis 25 % und nicht zuletzt finanzielle Einschränkungen seitens des Patienten eine Rolle. So wurde damals auch auf eine aufwendige Augmentation des Kieferkammes und des knöchernen Implantatlagers verzichtet. Es erfolgte die Insertion von zwei durchmesserreduzierten Implantaten, d. h. es wurden Titanimplantate mit Durchmesser 3,3 mm und einer Länge von 12 mm verwendet.

Die gute Zahn-Mund-Hygiene des Patienten, ein regelmäßiges Recall und die routinemäßige Prophylaxe hatten zu einer klinisch unkomplizierten Einheilung geführt. Die Oberkieferprothese selbst war im Vorfeld nicht durch übermäßige Beweglichkeit oder Kippbewegungen aufgefallen. Umso überraschender kam es zu der geschilderten Implantatfraktur.

Abbildung 1 zeigt die intraorale Situation vier Tage nach tiefer, submuköser und intraossärer Implantatfraktur Regio 23 mit nahezu vollständigem spontanen Verschluss der Schleimhautwunde über der Implantationsregion. Der Patient brachte das zervikale Implantatfragment mit Kugelkopfanke zur Überprüfung auf Vollständig-

keit in die Praxis mit (Abb. 2). Danach erfolgte die röntgenologische Überprüfung und Darstellung des vollständig osseointegrierten distalen Implantatfragmentes Regio 23 in extremer Nähe zum Sinus maxillaris sinistra im Orthopantomogramm (Abb. 3).

Nach umfassender Aufklärung und Beratung des Patienten wurde die Implantatentfernung mittels Lasertechnik zeitlich geplant. In interdisziplinärer Zusammenarbeit mit dem Hausarzt und Internisten des Patienten wurde eine temporäre Umstellung von Marcumar auf ein Low-Dose-Heparin (Clexane) veranlasst und der Quickwert des Patienten zum Operationstag auf 48 % angehoben.

Die nun nachfolgend beschriebene Implantatentfernung erfolgte einschließlich der Schnittführung mit dem KaVo Key 3 Plus-Laser. In den Abbildungen 4a bis c sind das Arbeitsende des KaVo Handstückes 2062 mit einer kurzen rigiden Faser sowie die verwendeten Einstellungen des sehr übersichtlichen Displays illustriert. Nach der Mukoperiostlappenbildung ließ sich Regio 23 der tieffraktureierte distale Anteil des Titanimplantates darstellen (Abb. 5). Für die initiale Osteotomie und Freilegung des Implantates (Abb. 6) wurde zunächst das sogenannte Fensterhandstück 2060 (Abb. 7) genutzt, wobei hiermit auch möglicherweise bakteriell besiedeltes Gewebe sicher und schonend abgetragen werden konnte und ein Versprengen in das umgebende Knochengewebe weitestgehend vermieden werden sollte.<sup>10,11</sup> So wurden mit dem Fensterhandstück 2060 im Short-Pulse-Modus ca. 30 % der Implantatlänge freigelegt (Abb. 8). Die Laserparameter waren




Abb. 9

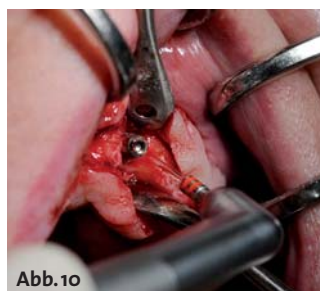

Abb. 10

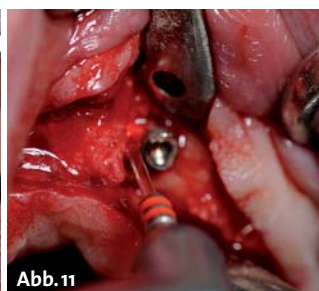


Abb. 11

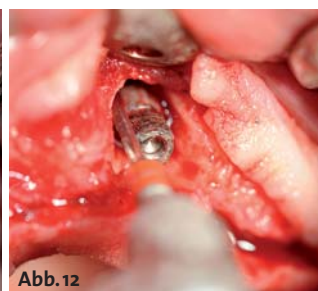


Abb. 12

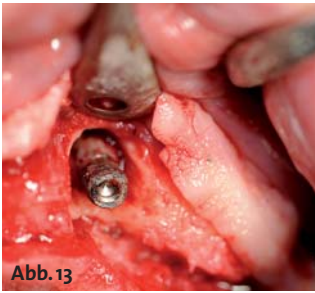


Abb. 13

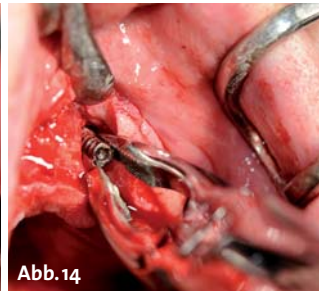


Abb. 14

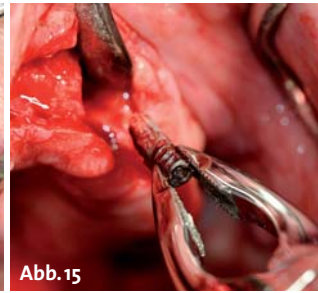


Abb. 15

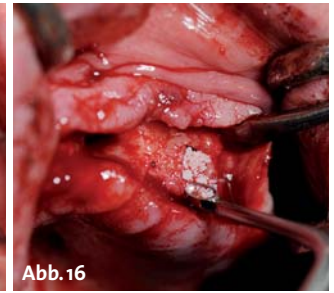


Abb. 16

bezüglich Energie 250 mJ, Frequenz 20 Hz und einer Spitzenleistung von 5,0 Watt im Short-Pulse-Modus eingestellt, wie die Abbildung 8a zeigt. Für den Energie- und Laserlichteintrag in den Knochenbereich kam danach das Winkelhandstück 2261 mit dem roten Saphirmeisel (Abb. 9) zur Anwendung. Das intraoperative Foto in Abbildung 10 zeigt, dass unter ständiger Bewegung und Spraywasserkühlung das zu entfernende Implantatfragment mit dem roten Saphirmeisel in geringem Abstand, aber sozusagen auf „Tuchfühlung“, umkreist wurde. Eine Kontrolle der Effektivität kann ein erfahrener Behandler mehr fotoakustisch als visuell durchführen. Die Abbildungen 11 und 12 bezeugen das schrittweise Freilegen des Implantates durch Fort- und Einleitung des Laserlichtes in die tiefer gelegenen Knochenbereiche.

Aufgrund seiner hohen Absorptionsrate im Wasser hat sich der Er:YAG-Laser mit einer Wellenlänge von 2.940 nm als effektives Werkzeug zur Bearbeitung von oralen Geweben, also auch Knochen, etabliert.<sup>7</sup> Mit dem richtigen Arbeitsabstand der Saphirspitze zum Knochengewebe und einer effektiven Spülung kann klinisch außerordentlich schonend gearbeitet werden.

In diesem dokumentierten Patientenfall überzeugte der präzise Abtrag von Knochen in direkter Nähe zum Implantat, aber auch von gefährdeten anatomischen Nachbarstrukturen wie der Nasennebenhöhle, ohne dass die Titanoberfläche des zu entfernenden Implantates beschädigt oder zerstört wurde. Somit wurden keine Titanpartikel in das benachbarte Knochengewebe versprengt, wie es oft durch den Einsatz rotierender Explantationsfräsen oder durch Nutzung anderer chirurgischer Instrumente von Kollegen berichtet wurde. In Abbildung 14 ist das freigelegte Implantatfragment zu sehen. Diese Nahaufnahme zeigt, dass der ohnehin schmale Processus alveolaris in Regio 22 bis 24 weitestgehend geschont und erhalten werden konnte. Um ein unkontrolliertes Lösen und womöglich eine Aspiration des Fremdkörpers zu vermeiden, wurde dieser sicher mit einer tiefgreifenden Extraktionszange gefasst und der Kavität entnommen (Abb. 14 und 15).

Um trotz des sehr kleinen Knochendefektes eine rasche Regeneration und knöchernen Durchbauung des Processus alveolaris zu begünstigen, wurde zusätzlich ein Augmentationsmaterial in den knöchernen Defekt eingebracht (Abb. 16).<sup>12</sup> Damit sollte auch die Erfolgsaussicht für eine vom Patienten gewünschte Neuimplantation verbessert werden. Der Wundverschluss erfolgte über eine konventionelle Nahtlegung, die jedoch bei

der bekannten Anamnese und erhöhten Blutungsneigung wiederum unter Nutzung des Fensterhandstückes und nun ohne Wasserkühlung zusätzlich verschweißt wurde.

Da es bei der geschilderten Operation zu keinerlei thermischen Schädigungen am ortständigen Knochen gekommen war, konnte subjektiv und objektiv eine komplikationslose Wundheilung beobachtet werden, was auch die Grundlage für eine ungestörte und rasche Knochenregeneration ist.<sup>13-15</sup> Eine, zu einem späteren Zeitpunkt für die Neuimplantation durchgeführte Röntgenaufnahme lieferte den Beweis, dass durch die geschilderte Operation keine Titanspäne in das Umgebungsgewebe gelangt waren. Dies entschädigt den zahnärztlichen Behandler für den relativ hohen Zeitaufwand, den dieses minimalinvasive und schonende Verfahren mit dem KaVo Key 3 Plus-Laser erfordert.

### Fazit

Die fehlende Taktilität bei der Nutzung von Laserstrahlung im Hartgewebe ist gerade für Neuanwender gewöhnungsbedürftig aber rasch zu akzeptieren. Als besonders positiv wird von dem Patienten das Fehlen jeglicher Vibration empfunden und angemerkt, was dagegen beim Einsatz von rotierenden Fräsen bei der herkömmlichen Osteotomie häufig als sehr unangenehm von den Betroffenen berichtet wird.

Die vielseitigen Anwendungsmöglichkeiten von Lasergeräten, insbesondere des Er:YAG-Lasers mit den hier geschilderten und auch in der Literatur aufgelisteten Vorteilen, lassen sich aus meinem zahnärztlichen Behandlungsspektrum bis hin zur dentoalveolären Chirurgie nicht mehr wegdenken. Mit der vorgestellten Fallpräsentation möchte ich meine Kollegen zum Erweitern ihres Lasertherapiespektrums ermuntern und meine praktischen Erfahrungen als Kollege für Kollegen weitergeben. **n**

### KONTAKT

**Prof. (Shandong University, China)**

**Dr. med. Frank Liebaug**

Praxis für Laserzahnheilkunde und Implantologie

Arzbergstr. 30

98587 Steinbach-Hallenberg

E-Mail: frankliebaug@hotmail.com





# neu!

## chirurgische aspekte der rot-weißen ästhetik

Gingiva-Management in der Parodontologie und Implantologie  
Ein kombinierter Theorie- und Demonstrationskurs



inkl. DVD

**JETZT AUCH MIT PAPILLEN-AUGMENTATION,  
LIPPENUNTERSPRITZUNG UND GUMMY-SMILE-  
KORREKTUR**

SCAN MICH



Programm  
„Chirurgische  
Aspekte der rot-  
weißen Ästhetik“

QR-Code einfach  
mit dem Smartphone  
scannen (z. B. mithilfe  
des Readers Quick Scan)

in Kooperation



PRAXIS

## Kursinhalte

## THEORIE

- | Grundlagen rot-weiße Ästhetik (Anatomie, Funktion, Parodontalerkrankungen und ihre Folgen etc.)
- | Knochen als Grundlage eines perfekten ästhetischen Ergebnisses (augmentative Verfahren)
- | Chirurgische Techniken (Schnittführung, Lappentechnik, Kronenverlängerung, Gummy Smile, Transplantate)
- | Laser-Contouring, chirurgisches Contouring und adjuvante Therapien
- | Papillen-Augmentation
- | Lippenunterspritzung
- | Gummy-Smile-Korrektur
- | Besonderheiten des Gingiva-Managements in der Implantologie
- | Tipps, Tricks und Kniffe

- | Chirurgische Techniken
- | Papillen-Augmentation
- | Lippenunterspritzung
- | Gummy-Smile-Korrektur
- | Laser-Contouring

**Hinweis:** Jeder Kursteilnehmer erhält die DVD „Chirurgische Aspekte der rot-weißen Ästhetik“, auf der alle Behandlungsschritte am Präparat bzw. Patienten noch einmal Step-by-Step gezeigt und ausführlich kommentiert werden.

## Organisatorisches

Kursgebühr inkl. DVD 195,- € zzgl. MwSt.  
Tagungspauschale 25,- € zzgl. MwSt.  
Bei der Teilnahme am Hauptkongress wird die Kursgebühr angerechnet.

OEMUS MEDIA AG, Holbeinstraße 29, 04229 Leipzig  
Tel.: 0341 48474-308, Fax: 0341 48474-390  
event@oemus-media.de, www.oemus.com



Nähere Informationen zu den Allgemeinen Geschäftsbedingungen erhalten Sie unter [www.oemus.com](http://www.oemus.com)

Dieser Kurs wird unterstützt



Stand: 14.05.2012

## Termine 2012

## HAUPTKONGRESS

<b>07.09.2012</b> 09.00 – 13.00 Uhr	<b>Ost</b> Leipzig	9. Leipziger Forum für Innovative Zahnmedizin
<b>05.10.2012</b> 09.00 – 13.00 Uhr	<b>Nord</b> Hamburg	42. Internationaler Jahreskongress der DGZI
<b>12.10.2012</b> 14.00 – 18.00 Uhr	<b>Süd</b> München	3. Münchener Forum für Innovative Implantologie
<b>02.11.2012</b> 14.00 – 18.00 Uhr	<b>West</b> Essen	2. Essener Implantologietage

Anmeldeformular per Fax an  
**0341 48474-390**  
oder per Post an

Für die Kursreihe „Chirurgische Aspekte der rot-weißen Ästhetik“ melde ich folgende Personen verbindlich an:

- OST** 07.09.2012 | Leipzig
  **NORD** 05.10.2012 | Hamburg
  **SÜD** 12.10.2012 | München
  **WEST** 02.11.2012 | Essen

Bitte senden Sie mir das Programm zum Hauptkongress

Name, Vorname

Praxisstempel

Die Allgemeinen Geschäftsbedingungen der OEMUS MEDIAAG erkenne ich an.

Datum/Unterschrift

E-Mail