

Mit Laser der Periimplantitis trotzen

Die Anzahl der Implantationen ist stark zunehmend. Damit steigt die Prävalenz der periimplantären Infektionen. Der folgende Beitrag stellt ein Behandlungskonzept vor, basierend auf dem Protokoll der klassischen Parodontaltherapie und mit Unterstützung des Lasers. Von Dr. med. dent. Gérald Mettraux, Bern, Schweiz.

Die Ätiologie der Periimplantitis zeigt gewisse Parallelen zur Parodontitis. Die klassischen Behandlungsmöglichkeiten zeigen bei der geschlossenen Periimplantitistherapie wenig Erfolg (Renvert, 2008). Einiges mehr verspricht die offene Behandlung (Lindhe, 2008). Dabei stoßen wir jedoch sofort an dieselben Grenzen wie bei der Parodontitisbehandlung: nämlich die Oberfläche, welche bei Implantaten noch komplexer aufgebaut ist.

Die Instrumente der Parodontalbehandlung helfen uns nicht weiter. Sie sind zu groß, um die Bakterienkolonien vollständig zu entfernen. Die klassische Behandlung zeigt hier ihre Grenzen deutlich. Dort, wo das Behandlungspotenzial in der Parodontalbehandlung ausgeschöpft ist, beginnen die Probleme in der Behandlung der Periimplantitis. Das Konzept der klassischen Parodontalbehandlung könnte uns jedoch weiterhelfen, wenn wir andere, kleinere Instrumente einsetzen würden.

Grundsätzlich geht es ja um die Dekontamination der Implantatoberfläche!

Konzept der Periimplantitisbehandlung mit Laserunterstützung

Die Laserstrahlung der Dioden-, CO₂-, Erbium-Laser liegt mit ihrer Wellenlänge in der Größenordnung von Bakterien. Sie können Bakterien, Viren und Pilze vernichten. Laser, welche für oralchirurgische Zwecke verwendet werden, hinterlassen eine sterile Wundfläche. Welche Gewebeelemente müssen wir mit dem Laser adressieren?

Wasser, Hydroxylapatit und Pigmente. CO₂- und Erbium-Laser absorbieren sehr gut im Wasser, der Erbium-Laser dazu auch im Hydroxylapatit, der Diodenlaser in Pigmenten. Dadurch ist die Anforderung für die Gewebeatressierung mit diesen drei Wellenlängen bereits erfüllt.

Die Ziele der Periimplantitisbehandlung:

- Elimination der periimplantären Entzündungen,
- Stabilisierung des knöchernen Attachments (Niveau der Osseointegration).

Mit anderen Worten ausgedrückt: Man muss die Oberfläche des Implantates wieder biologisch akzeptabel machen.

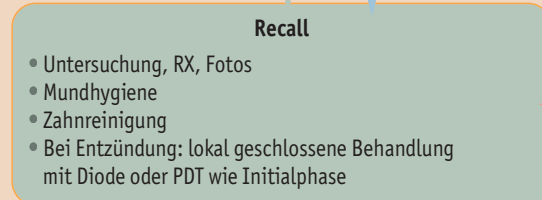
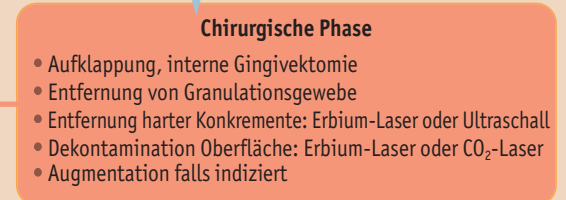
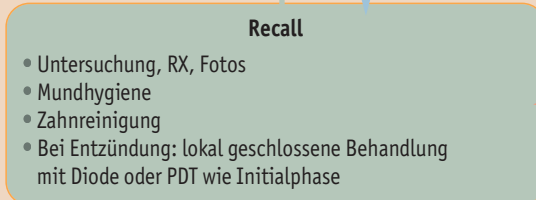
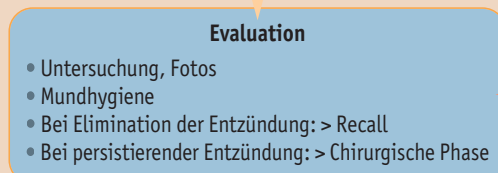
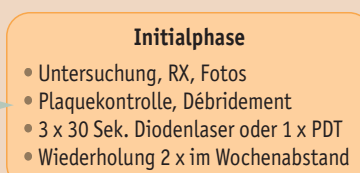


Abb. 1: Zusammenfassung der Schritte der Behandlungsphasen.

Dies geschieht klassisch mit hoher mechanischer Energie durch Pulver-



Plaquekontrolle bei Zähnen und Implantaten.

Das Débridement auf der Implantatoberfläche wird mittels einer Karbon-Kürette unter LA durchgeführt. Anschließend werden die Taschen ausgespült. Danach erfolgt die erste Laserbehandlung mit einem Diodenlaser (810 nm, 2,5 Watt, 50 Hz, 3x30 Sekunden). Der Diodenlaser ist durch seine flexible Fi-

oder Wasserstrahl oder neu mit milder elektromagnetischer Energie der entsprechenden Laser. Die in der Zahnmedizin heute gebräuchlichen Laser (CO₂-, Dioden-, Erbium-Laser) sind demnach prinzipiell geeignet, um Wurzel- und Implantatoberflächen zu dekontaminieren. Zudem ist es möglich, mit dem Erbium-Laser harte Konkremente von der Oberfläche zu entfernen. Studien von Coffelt 1997, Kato 1998, Hauser 2010 zeigen, dass Zahn- respektive Implantatoberflächen dekontaminiert werden können. Romanos 2006, Deppe 2001 zeigten, dass die Periimplantitis mittels CO₂-Laser wirksam behandelt werden konnte. Schwarz 2003, 2006, Sculean 2005 zeigten, dass Implantatoberflächen mit dem Erbium-Laser (Er:YAG) wirksam von Zahnstein und Biofilm befreit werden konnten.

Im folgenden Teil dieses Berichtes wird ein Behandlungskonzept vorgestellt, welches die Therapie der Mukositis und der Periimplantitis auf der Grundlage der evidenzbasierten Parodontalbehandlung mit dem Einsatz verschiedener, angepasster Laser kombiniert. Bekannt aus der Parodontalbehandlung sind die folgenden vier Phasen:

- Initialphase
- Evaluation
- Chirurgische Phase
- Erhaltungsphase.

Aus den erwähnten Studien und den Prinzipien der Laserphysik setzen wir nun die richtigen Laser mit der richtigen Dosierung zur Dekontamination in die verschiedenen Phasen ein. Oft ist Periimplantitis kombiniert mit parodontalen Läsionen oder sogar die Folge davon. Eine Behandlung der gesamten entzündeten Gewebe ist erforderlich. In der Kasuistik werden Fälle vorgestellt, welche nach diesem Protokoll behandelt wurden.

Die Initialphase ist die geschlossene Behandlungsphase. Sie umfasst die Schaffung hygienischer Verhältnisse im ganzen oralen Bereich sowie das Débridement und die Instruktion des Patienten zur optimalen

ber sehr gut geeignet, in Taschen, Nischen eingeführt zu werden, während der CO₂-Laser und der Erbium-Laser eher bei offenen Flächen zum Einsatz kommen. Diese Behandlung wird ein- oder zweimal in wöchentlichen Abständen wiederholt. Zeigt die Behandlung keine wesentliche Besserung, wird eine chirurgische Intervention geplant. Ist eine Wirkung eingetreten, wird der Patient nach vier bis acht Wochen zur Evaluation aufgebeten. In der Evaluation werden die klinischen Parameter aufgenommen und falls notwendig die Plaquekontrolle verbessert. Im günstigsten Fall ist das Problem behoben und der Patient kommt in die Recallphase mit einem Intervall von vier bis sechs Monaten. Bei persistierender Entzündung wird die chirurgische Phase angehängt.

Es ist wichtig mit der Initialphase zu beginnen, da oft diese den erwünschten Effekt bringt oder aber dadurch die Gewebe für einen chirurgischen Eingriff vorbereitet werden. Eine Mukositis sowie eine beginnende Periimplantitis ohne harte Konkremente können oft allein durch die Initialphase wirkungsvoll behandelt werden. Ziel dieser chirurgischen Phase ist es, die Implantatoberfläche durch Aufklappung der Laserdekontamination zugänglich zu machen und das Granulationsgewebe rund um das Implantat zu entfernen. Anguläre Defekte können augmentiert werden. Die chirurgische Phase ist dann indiziert, wenn die klinischen Parameter nach der Initialphase nicht verbessert, die hygienischen Verhältnisse jedoch im gesamten Gebiss hergestellt sind und das Implantat erhalten werden soll. Es ist zweckmäßig und erleichternd, wenn die Suprakonstruktion dafür entfernt werden kann. Eine interne Gingivektomie, welche das periimplantäre Gewebe vom Mukoperiostlappen trennt, wird bis auf die Knochenränder der Läsion durchgeführt, der Mukoperiostlappen abgeklappt und das Granulationsgewebe entfernt. Die folgende Inspektion der Implantatoberfläche zeigt deren Konkrementablagerung sowie das Ausmaß der Resorption und die Be-

ANZEIGE

20 YEARS OF TRADITION



PRAGODENT

20th INTERNATIONAL DENTAL FAIR

11. - 13. 10. 2012

Prague Exhibition Grounds Holesovice

www.pragodent.eu

THE BIGGEST DENTAL FAIR IN CZECH REPUBLIC



Professional partners





Media partners






schaffenheit des knöchernen Defektes. Die Implantatoberfläche wird mit Ultraschall gereinigt und mit dem CO₂-Laser systematisch unter ständiger Bewegung des Laserfokus dekontaminiert (2,5 Watt cw, Deppe 2001). Die Erhaltungsphase, der Recall, stellt die Langzeitbetreuung dar, mit dem Ziel, das Behandlungsergebnis zu erhalten. Sie umfasst die Untersuchung mit der Aufnahme der klinischen Parameter, RX-Bilder, Mundhygienekontrollen, Zahnreinigung. Bei erneuten Entzündungszeichen und höheren Sondierungswerten folgt wieder eine Sitzung mit Diodenlaser und Diodenlaser, resp. antibakterielle Photodynamische Therapie (PDT) wie in der Initialphase. Eine Zusammenfassung der Schritte der verschiedenen Behandlungsphasen ist in **Abbildung 1** dargestellt.

Kasuistik

Die fünf klinischen Fälle (acht Implantate) wurden vom Autor nach dem vorgestellten Behandlungsprotokoll behandelt. In der Initialphase wurde der Diodenlaser White-Star mit 2,5 Watt eingesetzt (Orcos Medical AG, Schweiz). Die Dekontamination bei den Fällen, welche chirurgisch angegangen wurden, erfolgte mit dem CO₂-Laser Spectra-Denta mit 2,5 Watt cw (Orcos Medical AG,

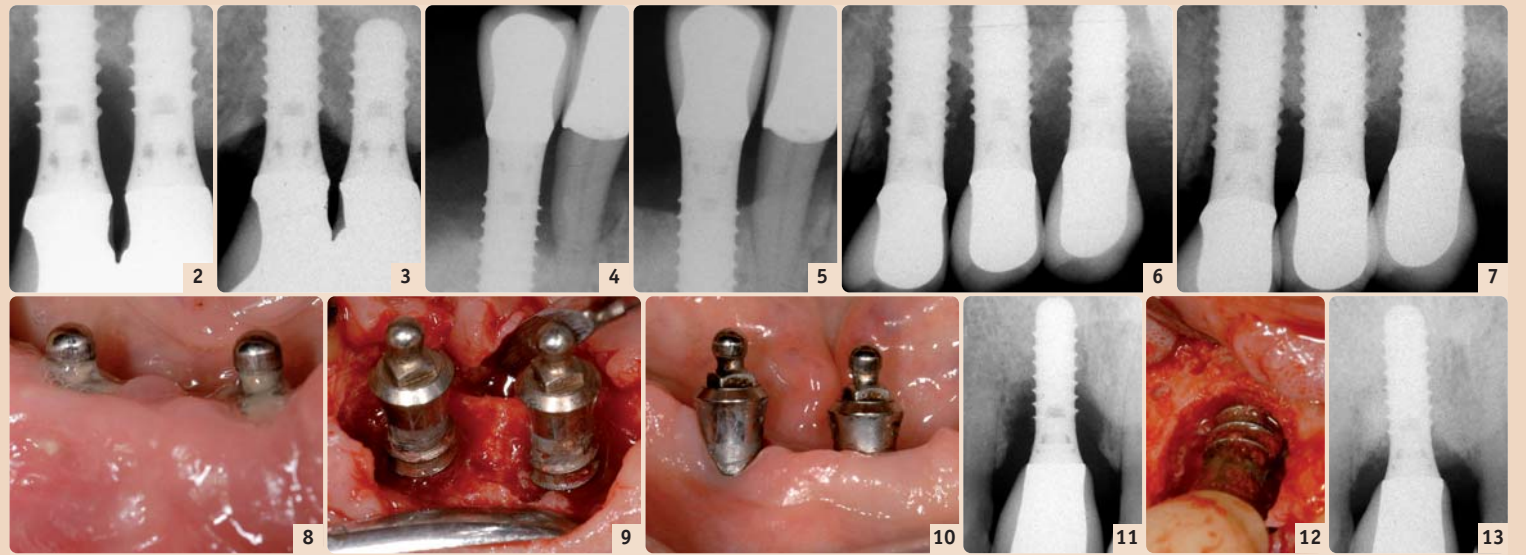


Abb. 2–3: Fall 1 – Periimplantitis Implantat 24. Behandlung in drei Sitzungen mit 3 x 30 Sek. Diodenlaser, Flagyl 3 x 500 mg x 7, Evaluation, Recall. Die RX-Bilder zeigen die Situation vor und zwei Jahre nach Therapie. – **Abb. 4–5:** Fall 2 – Periimplantitis Implantat 45 und schwere chronische Parodontitis. Behandlung in drei Sitzungen mit 3 x 30 Sek. Diodenlaser, Scaling, Root planing der Zähne, Evaluation, Recall. Keine Antibiotika. Die RX-Bilder zeigen die Situation vor und zwei Jahre nach der Therapie. – **Abb. 6–7:** Fall 3 – Periimplantitis Implantate 24, 25, 26 und schwere chronische Parodontitis. Behandlung in drei Sitzungen mit 3 x 30 Sek. Diodenlaser, Scaling, Root planing, Evaluation, Recall. Keine Antibiotika. Die RX-Bilder zeigen die Situation vor und zwei Jahre nach Therapie. – **Abb. 8–10:** Fall 4 – Periimplantitis Implantate 31, 41. Behandlung in drei Sitzungen mit 3 x 30 Sek. Diodenlaser, Evaluation, wenig Erfolg, chirurgische Aufklappung, Ultraschall zur Entfernung der Konkremente, danach CO₂-Laser Dekontamination. Keine Antibiotika. Die Bilder zeigen die Situation vor, intraoperativ und zwei Jahre nach Therapie. – **Abb. 11–13:** Fall 5 – Periimplantitis Implantat 11. Behandlung in drei Sitzungen mit 3 x 30 Sek. Diodenlaser, Evaluation, wenig Erfolg, chirurgische Aufklappung, CO₂-Laser Dekontamination. Aufbau mit Bio-Oss und Bio-Gide. Antibiotika. Die Bilder zeigen die RX-Situation vor und vier Jahre nach Therapie sowie die intraoperative Sicht.

des Implantates erklären kann. Waren die Läsionen zu stark fortgeschritten oder die Oberflächen mit Konkrementen belegt, war die geschlossene Behandlung mit dem Diodenlaser ungenügend wirksam und die Oberflächen wurden unter Sicht mit Ultraschall gereinigt und

Keime und auch die Toxine wurden unter Kontrolle gebracht. Mit andern Worten: die Implantatoberflächen konnten durch die Laser-Dekontamination biologisch akzeptabel gemacht werden. Damit ist wohl ein wichtiger Schritt in der Behandlung der Periimplantitis erreicht.

der Parodontitis spielt die Dekontamination der Oberfläche eine zentrale Rolle. Die Implantatoberfläche kann jedoch schlecht mit mechanischen Instrumenten bearbeitet werden. Studien zeigen, dass mit dem Laser (Dioden, CO₂, Erbium) eine Implantatoberfläche dekontaminiert werden kann.

eine Stabilisierung des knöchernen Attachments über zwei bis vier Jahre. Mit der geschlossenen Behandlung kann sogar eine Knochenregeneration erfolgen, ohne zusätzliche Augmentation. Grundsätzlich geht es um die Schaffung einer biokompatiblen Implantatoberfläche. Dies scheint mit dem Lasereinsatz möglich zu sein. **PT**

Fall	BoP/Pus	ST mm	Dioden	CO ₂	AB	BoP/Pus	ST mm	T Jahre
1. I 24	+	10	+	-	+	-	4	2
2. I 45	+	9	+	-	-	-	3	2
3. I 4,25,26	+	10-12	+	-	-	-	max. 6	2
4. I 31,41	+	10	+	+	-	-	3	2
5. I 11	+	11	+	+	+	-	3	4

Tab. 1: Periimplantitis-Fälle, Blutung und Sondierung (BoP), Pus, Sondierungstiefen (ST), vor und nach 2–4 Jahren. T: Zeit in Jahren nach Behandlung. AB: Antibiotika. Anwendung von Dioden- und CO₂-Laser.

Schweiz). In der Erhaltungsphase wurde die antimikrobielle Photodynamische Therapie (aPDT) eingesetzt. Die Resultate sind in **Tabelle 1** zusammengefasst.

Diskussion

Die fünf Periimplantitis-Fälle wurden nach dem Behandlungsprotokoll, wie es von der Parodontologie bekannt ist, kombiniert mit Einsatz eines Diodenlasers (Initialphase) und eines CO₂-Lasers (chirurgische Phase) behandelt. Es wurde sehr viel Wert auf die Schaffung hygienischer oraler Verhältnisse gelegt. Alle Behandlungen verliefen erfolgreich und zeigten ein stabiles Resultat über mindestens zwei bis vier Jahre. Es waren fortgeschrittene Läsionen, bei welchen aber mindestens die Hälfte der ursprünglichen Knochenhöhe noch vorhanden war. Alle Patienten waren gesund und Nichtraucher und erlernten eine gute Plaquekontrolle. Die Ursachen der Periimplantitis in den beschriebenen Fällen waren eine bevorstehende Parodontitis oder mangelnde zahnärztliche Betreuung.

Bei der geschlossenen Therapie mit dem Diodenlaser in den Fällen 1 bis 3 konnten die klinischen Symptome (Sondierungstiefen, Pusaustritt, BoP) positiv beeinflusst und sogar das Knochenwachstum angeregt werden (**Abb. 2–7**). Die Wellenlänge des Diodenlasers (810 nm) hat eine biostimulative Wirkung, welche die gesteigerte Proliferation im Umfeld

mit dem CO₂-Laser dekontaminiert. Es ist sinnvoll, in allen Fällen die Diodenlaser-Behandlung vorerst durchzuführen, da sich das Gewebe für eine spätere chirurgische Behandlung durch Anschwellung festigen kann (Prinzip aus der Parodontologie).

Die Indikation zur chirurgischen Phase wurde entweder aufgrund der persistierenden Symptome gestellt (**Abb. 8–10**) oder weil der Knochendefekt augmentiert werden sollte (**Abb. 11–13**). Persistierende Symptome waren bei den beiden Implantaten vorhanden, wo die Aufklappung massive Konkrementablagerungen auf der Implantatoberfläche zeigte. Der Diodenlaser entfernt mit seiner Wellenlänge keinen Zahnstein. Der Einsatz eines Er:YAG in der geschlossenen Behandlung zeigt wenig Effekte, da die Gewindegänge durch den Laseransatz schlecht erreichbar sind. In den beiden Fällen wurde ein Ultraschallgerät zur Entfernung des Zahnsteins benutzt. Restzahnstein wird durch die Bestrahlung mit dem CO₂-Laser schwarz gefärbt und kann daher gut entdeckt werden.

Eine In-vitro-Studie von Hauser (2010) zeigt, dass mit dem CO₂-Laser eine Dekontamination einer SLA-Titanoberfläche erreicht werden kann. Es ist anzunehmen, dass auch Toxine durch die Bestrahlung denaturiert wurden, denn alle Fälle zeigten eine Elimination der Entzündung und eine Proliferation von periimplantärem Gewebe. Das heißt, die

Wie in der Parodontologie sollte auch eine Periimplantitis möglichst frühzeitig behandelt werden. Damit steigen die Erfolgsaussichten stark. Eingangs wurde die raue Implantatoberfläche als erschwerender Faktor in der Behandlung aufgeführt.

Durch die Benutzung der Laserenergie als Instrument scheint dieses Problem nun nicht mehr unüberwindbar zu sein. Aber auch in der Parodontologie stellt die Dekontamination der Zahnoberfläche eine der Grenzen der klassischen Behandlungsmöglichkeiten dar. Damit könnte auch die klassische Parodontaltherapie mit der Einführung der laserunterstützten Dekontamination erweitert werden. Denn neu zu den bestehenden Erkenntnissen sind in den letzten 30 Jahren lediglich der Einsatz von Antibiotika und die Ausweitung der ätiologischen Komponenten dazugekommen sowie etliche Namensänderungen von Bakterien und Diagnosen.

Studien von Coffelt (1997) und Crespi (2002) zeigen, dass die Wurzeloberfläche durch die Bestrahlung mit dem CO₂-Laser mit geeigneten Parametern dekontaminiert und biokompatibel gemacht werden kann. Weitere Studien sind nötig, um das vorgestellte Behandlungsprotokoll zu evaluieren.

Zusammenfassung

Epidemiologische Studien zeigen eine starke Zunahme der Periimplantitis. Wie bei der Behandlung

Im vorliegenden Bericht wird ein Behandlungsprotokoll vorgestellt, welches das Konzept der phasenweisen Parodontalbehandlung mit dem Einsatz eines Diodenlasers und eines CO₂-Lasers (Orcos Medical AG, Schweiz) kombiniert. Die Behandlung wird mit der geschlossenen Initialphase begonnen, deren Schwerpunkte die Plaquekontrolle und der Einsatz des Diodenlasers sind. Damit ist es möglich, eine Stabilisierung und Elimination der Entzündung zu erreichen, wie in drei Fällen deutlich dargestellt wird. Ist ein weiterer Schritt notwendig, wird die Dekontamination unter chirurgischer Aufklappung mit dem CO₂-Laser durchgeführt. Die fünf Fälle zeigen alle

Erstveröffentlichung: Laser Journal 1/11



Kontakt

Dr. med. dent. Gérald Mettraux
 Fachzahnarzt für Parodontologie
 Giessereiweg 9
 3007 Bern, Schweiz
 mettraux@bluewin.ch
 www.mettrauxdent.ch

ANZEIGE

www.zwp-online.at

FINDEN STATT SUCHEN. **ZWP** online





SCAN MICH

www.zwp-online.info
Auch in Deutschland und der Schweiz!
www.zwp-online.ch