Neben der Anwendung von Kollagenen als Membran- und Weichgewebeersatzmaterialien werden vonseiten der Industrie seit vielen Jahren unterschiedliche Kollagenmatrizes angeboten, deren Applikation über eine Stabilisierung des Blutkoagulums die Weich- und Hartgewebsheilung unterstützen soll.

Kollagenprodukte in der dentalen Chirurgie und Implantologie

Autor: Priv.-Doz. Dr. Dr. Daniel Rothamel

Hierbei erscheint es offensichtlich, dass makro- und mikrostrukturelle Aspekte und Offenporigkeit (Abb. 1) ebenso wie pH-Wert, Biokompatibilität und immunologische Gewebeherkunft die physikochemischen Eigenschaften dieser zumeist als Hämostyptika eingesetzten Kollagenprodukte wesentlich beeinflussen.

Am Anfang einer jeden Regeneration steht die Ausbildung eines Blutkoagulums, welches den Wundbereich stabilisiert und das Einsprießen von Blutgefäßen sowie die Ausbildung eines Granulationsgewebes ermöglicht.

Der für die Membrantechnik essenziellen Resorptionsstabilität des Kollagens kommt bei der Verwendung von Kollagenvliesen eine eher untergeordnete Bedeutung zu – vielmehr stehen die volumenstabile Aufnahme von Blutbestandteilen und die biochemische Unterstützung der Blutgerinnung im Vordergrund, verbunden mit einem entzündungsfreien Abbau und der Unterstützung der Blutgefäßinvasion (Abb. 2).

Kollagen und Blutgerinnung

Am Anfang einer jeden Regeneration steht die Ausbildung eines Blutkoagulums, welches den Wundbereich stabilisiert und das Einsprießen von Blutgefäßen sowie die Ausbildung eines Granulationsgewebes ermöglicht. Dabei basieren die primäre und die sekundäre Hämostase als Grundlage für eine komplikationslose Wundheilung auf der Aktivierung verschiedener regu-

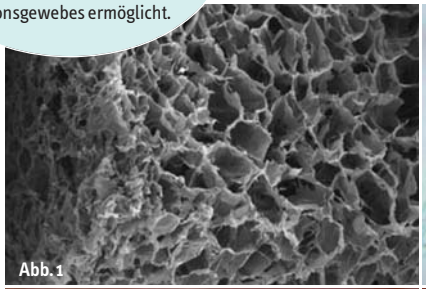

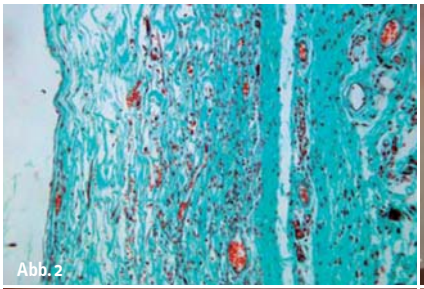

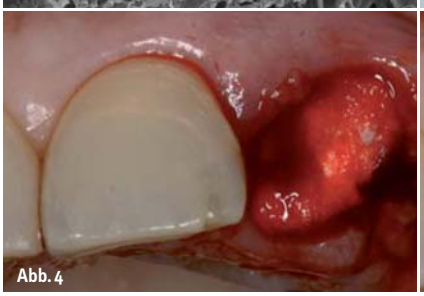

Abb. 1: Offenporige Struktur von Remotis Fleece zur optimalen Blutaufnahme (REM, 30 x). – **Abb. 2:** 14 Tage nach subkutaner Implantation zeigt sich im Tierversuch eine gute Gewebeintegration ohne wesentliche Entzündungsreaktion bei guter Unterstützung der Angiogenese (Masson Goldner, 200 x). – **Abb. 3:** Zustand vor Zahnextraktion des Zahnes 21. – **Abb. 4:** Der in die Extraktionsalveole eingebrachte Remotis Cone wird schnell von Defektblut durchtränkt. – **Abb. 5:** Zur besseren Lagefixierung erfolgt eine adaptierende Kreuznaht des volumenstabilen Kollagencones. – **Abb. 6:** Nach Nahtextraktion eine Woche postoperativ zeigen sich ideale Wundverhältnisse.

Abb. 7

Abb. 8

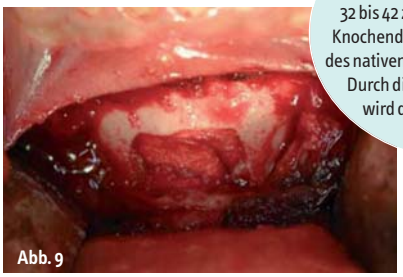
Abb. 9

Abb. 7: Bei Zustand einer Zystenexstirpation in der Unterkieferfront Regio 32 bis 42 zeigt sich ein ausgedehnter Knochendefekt. – **Abb. 8:** Zuschneiden des nativen Remotis Kollagens. – **Abb. 9:** Durch die Auffüllung des Defektes wird das Blutkoagulum stabilisiert.

latorischer Systeme, welche sich in das thrombozytäre und das plasmatische Gerinnungssystem unterteilen lassen. Im thrombozytären System führt der Kontakt von Blutplättchen mit unterschiedlichen Aktivatoren zu einer Änderung der zytosolischen Kalziumkonzentration (Nesbitt et al. 2003). Die hierdurch bedingte Konformationsänderung bewirkt eine Ausschüttung weiterer Mediatoren, welche andere Thrombozyten, aber auch das plasmatische ex- und intrinsische System mit der gemeinsamen Endstrecke der Umwandlung von Fibrinogen in Fibrin und somit die sekundäre Hämostase aktiviert.
Betrachtet man die unterschiedlichen Rezeptoren auf der Thrombozytenmembran, so lassen sich neben Fibrin-, ADP- und einer Reihe weiterer regulatorischer Einheiten eine hohe Dichte an Kollagenrezeptoren nachweisen (Farndale et al. 2003). Als wichtigster Induktor der primären Hämostase werden sie bei einem Kontakt von Thrombozyten mit kollagenen (nicht endothelialen) Oberflächen aktiviert. Diesem Mechanismus kommt gerade bei der Heilung traumatischer oder auch operativer Wunden eine übergeordnete Bedeutung zu.

Kollagene bei Patienten mit Blutgerinnungsstörungen

Patienten unter Antikoagulationstherapie zeigen nach zahnärztlich-chirurgischen Eingriffen eine signifikant höhere Mortalität aufgrund von Thromboembolien und kardiovaskulären Ereignissen durch Änderung der Medikation als durch nicht beherrschbare Nachblutungen (Wahl 2000).

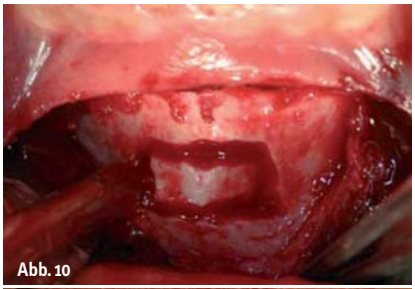
Abb. 10

Abb. 11

Abb. 12

Abb. 13

Abb. 10: Repositionierung des Knochendeckels auf die blutgefüllte Kollageneinlage. – **Abb. 11:** Ein weiteres Fleece zur Abdeckung wird von peripher mit Defektblut erschlossen. – **Abb. 12:** Wundverschluss durch mehrschichtige Nahtapplikation. – **Abb. 13:** Sechs Monate nach Zystenexstirpation zeigt sich eine gute knöcherne Konsolidierung des Defektes.

ANZEIGE

KSI Bauer-Schraube

Das Original

Über 25 Jahre Langzeiterfolg

- sofortige Belastung durch selbstschneidendes Kompressionsgewinde
- minimalinvasives Vorgehen bei transgingivaler Implantation
- kein Microspalt dank Einteiligkeit
- preiswert durch überschaubares Instrumentarium

Das KSI-Implantologen Team freut sich auf Ihre Anfrage!

K.S.I. Bauer-Schraube GmbH
Eleonorenring 14 · D-61231 Bad Nauheim

Tel. 06032/31912 · Fax 06032/4507
E-Mail: info@ksi-bauer-schraube.de
www.ksi-bauer-schraube.de

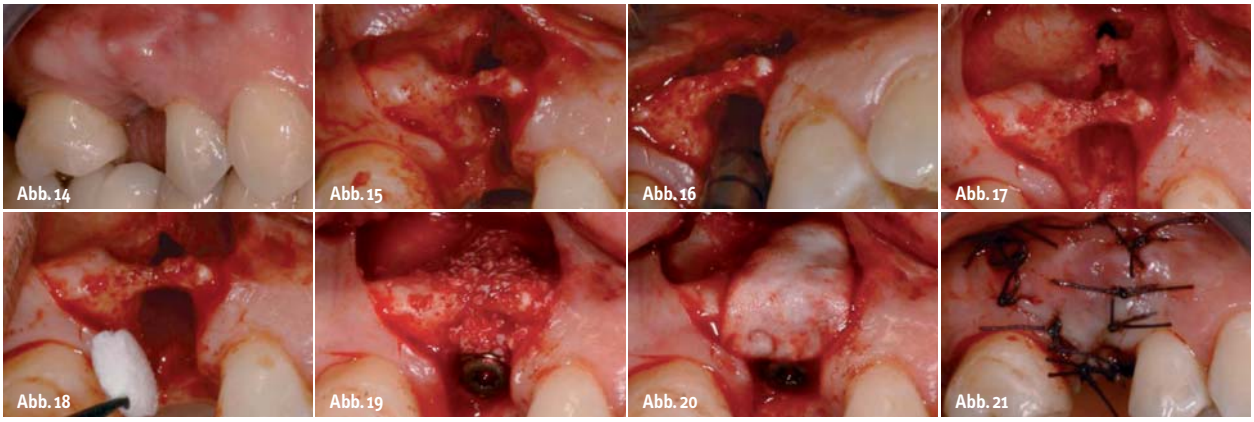

Abb. 14: Anscheinend gute knöcherne Voraussetzung zur Implantatinsertion an Position 015. – **Abb. 15:** Nach Präparation des Mukoperiostes zeigt sich eine nicht knöchern ausgeheilte Alveole. – **Abb. 16:** Interne Sinusbodenelevation zur Insertion einer ausreichenden Implantatlänge. – **Abb. 17:** Bei der vertikalen Kondensation kommt es zur Perforation der Schneider'schen Membran. – **Abb. 18:** Zurechtschneiden eines passenden Remotis Kollagenfleece zur Perforationsdeckung. – **Abb. 19:** Laterale Augmentation mit synthetischem Knochenersatzmaterial. – **Abb. 20:** Abdeckung mit langzeitstabiler Remotis Perikardmembran. – **Abb. 21:** Spannungsfreier Nahtverschluss.

Es existieren zudem Hinweise, dass gerade im zahnärztlich-chirurgischen Bereich eine adäquate Blutstillung auch bei antikoagulierten Patienten allein durch die Anwendung lokaler Hämostyptika möglich ist (Blinder et al. 1999; Federici et al. 2000). Dies stellt in manchen Fällen die Notwendigkeit einer vollständigen Umstellung der internistisch notwendigen Antikoagulation infrage (Devani et al. 1998). Bewirken Produkte auf Gelatinebasis eine eher mechanische Unterstützung der Wundsituation, können kollagene Matrizes neben dem rein physikalischen Aspekt des physikalischen Wundverschlusses auch auf physiologischer Ebene die Blutgerinnung durch Aktivierung des Kollagenrezeptors unterstützen. So wurden für kollagene Matrizes in einer In-vitro-Studie, bei der mittels konfokaler Laserscanmikroskopie das Verhalten von Thrombozyten auf nativen und quervernetzten Kollagenschwämmen untersucht wurde, eine deutliche Anlagerung von Thrombozyten auf der Oberfläche nachgewiesen (Rothamel et al. 2006). In einer aktuellen klinischen Studie zu Remotis Fleece und Cone (Vertrieb durch Thommen Medical) wurden an einer deutschen kiefer-gesichtschirurgischen Klinik 200 antikoagulierte Patienten, bei denen unter stationären Bedingungen bis zu sieben Zahnextraktionen durchgeführt werden mussten, die Extraktionswunden mit nativem Remotis-Kollagen versorgt. Bei bisher 192 eingeschlossenen, zum Teil multimorbiden Patienten zeigte sich eine Nachblutungsrate von 4,2 Prozent, was bei der zum Teil schweren Antikoagulation und der Notwendigkeit einer Umstellung auf in hoher Dosierung verabreichtes nieder- und hochmolekulares Heparin ein sehr positives Ergebnis darstellt.

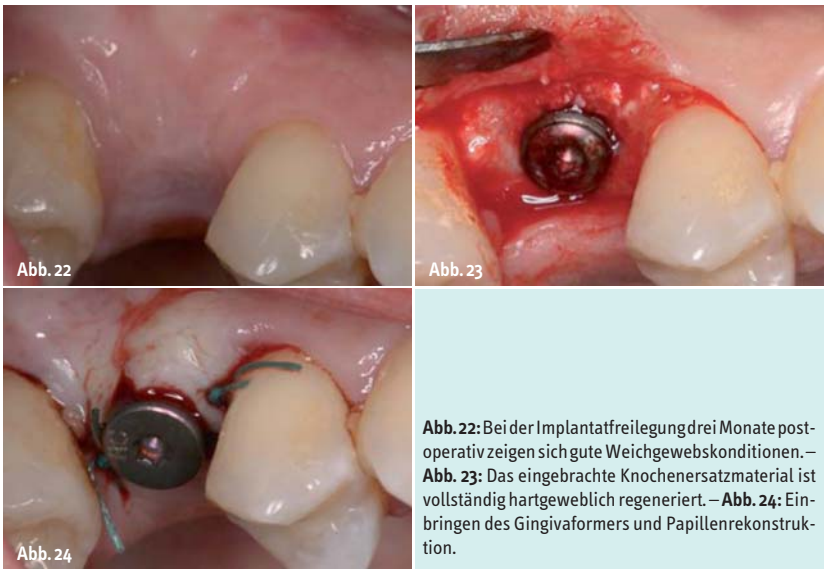

Abb. 22: Bei der Implantatfreilegung drei Monate postoperativ zeigen sich gute Weichgewebskonditionen. – **Abb. 23:** Das eingebrachte Knochenersatzmaterial ist vollständig hartgeweblich regeneriert. – **Abb. 24:** Einbringen des Gingivaformers und Papillenrekonstruktion.

Kollagene und Extraktionswundheilung

Im Zuge der Extraktionswundheilung nach Zahnentfernung werden regelhaft dimensionale Verluste des Kieferknochens vor allem auf der bukkalen Seite des Alvolarfortsatzes beobachtet. Zurückgeführt wird dies auf die Theorie des „Bündelknochens", einer eigentlich zum Parodont des entfernten Zahnes gehörenden dünnen Knochenlamelle mit nur gering ausgeprägter Resorptionsstabilität (Araujo et al. 2005). Zur Verhinderung der Bündelknochenresorption haben sich in den vergangenen Jahren verschiedene Techniken etabliert, welche im Allgemeinen als Extraktionswundversorgung (Socket Preservation) bezeichnet werden.

Im Gegensatz zur Auffüllung der Extraktionsalveole mit Knochenersatzmaterialien stellt das Einbringen von Kollagenvliesen einen sehr natürlichen Ansatz dar, bei dem über eine Stabilisierung des Blutkoagulums die Hart- und Weichgewebsregeneration unterstützt werden soll. Wie aus dem Bereich der Kollagenmembranen bekannt, sollte hierbei auf eine hohe Biokompatibilität und Nativität des verwendeten Kollagens geachtet werden. Quervernetzte Kollagene werden zwar langsamer resorbiert, können jedoch durch den vermehrt entzündlichen Abbau Wundheilungskomplikationen und Knochenresorptionen unterstützen (Rothamel et al. 2004; Rothamel et al. 2005; Becker et al. 2009). Wie in einer Tierstudie zur Rolle von parodontalen Ligamentfibroblasten auf die knöcherne Regeneration beobachtet wurde, war ein signifikant höherer mineralisierter Anteil nach Auffüllung der Alveolen mit Kollagen als in unbehandelten Kontrollalveolen nachzuweisen. Dies bestätigt

die positive Beeinflussung der Extraktionswundheilung durch die Applikation von nativem, aufgeflockten Kollagen (Cardaropoli et al. 2005). In einer eigenen Fallserie, in der in einer konsekutiven Reihe von 120 Extraktionspatienten die offene Einheilung von Kollagenvliesen in Extraktionsalveolen untersucht wurde, zeigte sich regelhaft ein epitheliales Creeping auf dem durch das Kollagen volumenstabilisierte Koagulum und eine hierdurch bedingte Beschleunigung der Weichgewebsheilung (Abb. 2–6). Komplikationen im Sinne von Vliesverlusten und Schmerzen ergaben sich ausschließlich bei infizierten Alveolen, wobei berücksichtigt werden muss, dass in solchen Fällen auch die klassische Socket Preservation mit Knochenersatzmaterialien als kontraindiziert gilt.

Kollagene und volumengebende Knochendefekte

Kleinere Knochendefekte im Rahmen von Zystenoperationen, Knochentransplantatentnahmen und bei resektiven Eingriffen im Bereich der Wurzelspitze weisen in der Regel eine formgebende Morphologie auf, die je nach Größe nicht unbedingt einer Versorgung mit Füllmaterialien bedarf (Dehen et al. 1989). Wird jedoch eine Größe von fünf Millimetern im Sinne eines Critical-Size-Defektes überschritten, so kann aufgrund der physiologischen Kontraktion des Blutkoagulums das geronnene Blut den Kontakt zu den umgebenden Knochenwänden verlieren, was aufgrund der entstehenden Spalträume eine unvollständige Defektregeneration und das Auftreten von Wundheilungskomplikationen begünstigt (Micheletti et al. 1992). Aufgrund der formgebenden Eigenschaft des Defektes erscheint das Einbringen von Knochenersatzmaterialien nicht unbedingt notwendig und auch sehr kostenintensiv – hier bietet sich die Applikation von nativen Kollagenvliesen an, um über eine Stabilisierung des Blutkoagulums die Defektregeneration zu unterstützen (Abb. 7–13).

Kollagene zur Perforationsdeckung der Schneider'schen Membran

Wenngleich die Sinusbodenelevation als vorhersagbare vertikale Augmentationsmöglichkeit des Oberkiefers gilt, so kann auch diese Operation mit intraoperativen Komplikationen verbunden sein, welche sowohl die weitere Ausführung als auch eine spätere komplikationslose Wundheilung gefährden. Galt noch vor einigen Jahren die allgemeine Ansicht, dass im Falle einer Perforation der Schneider'schen Membran der Situs verschlossen und nach drei Monaten ein zweiter Ansatz geplant werden sollte, so ist das Fortführen der OP nach Kollagenabdeckung bei kleineren, nicht stabilitätsbeeinträchtigenden Perforationen eine etablierte Verfahrensweise. Auch in einer aktuellen prospektiven Studie konnte keine negative Beeinflussung der Implantatüberlebensrate durch das Auftreten intraoperativer Perforationen unter fünf Millimetern Durchmesser festgestellt werden, sofern diese durch Auflage einer Kollagenmembran abgedeckt wurden (Becker et al. 2008).
Die Tatsache, dass vonseiten der Schneider'schen Membran keine Weichgewebsinvasion in den Defektbereich zu erwarten ist, sondern vornehmlich die Membrandefektheilung unterstützt und eine Dislokation von Knochenersatzmaterial in den Sinus verhindert werden soll, stellt die Notwendigkeit einer langfristigen Barrierefunktion des eingebrachten Kollagens infrage.
Ein ggf. rehydriertes und auf Membrandicke komprimiertes Fleece kann hier ausreichende Stabilität bieten und bei kleineren Perforationen eine sekundäre Weichgewebsheilung der Sinusmembran auf natürlichem Wege unterstützen (Abb. 14–24).

Remotis® ist ein eingetragenes Warenzeichen der Firma Thommen Medical.

kontakt

Priv.-Doz. Dr. Dr. Daniel Rothamel
Klinik für Mund-, Kiefer- und Plastische Gesichtschirurgie
Uniklinik Köln
Kerpener Str. 62
50937 Köln
Tel.: 0221 47887576
E-Mail:
Daniel.rothamel@uk-koeln.de

Thommen Medical Deutschland GmbH
Am Rathaus 2
79576 Weil am Rhein
Tel.: 07621 4225830
Fax: 07621 4225841
E-Mail:
info@thommenmedical.de
www.thommenmedical.com

ANZEIGE