Kanalaufbereitung bei apikaler Parodontitis mit Furkationsbefall und Fistelgang

Die 66-jährige Patientin in gutem Allgemeinzustand stellte sich nach ergebnisloser Konsultation ihres Hausarztes und eines Augenarztes im April 2012 mit einem seit einigen Wochen dauerhaft tränenden linken Auge in der Praxis vor. Die Patientin wünschte eine Untersuchung zur Abklärung einer dentalen Ursache für ihr Beschwerdebild. Nach Aufklärung der Patientin, dass ein Zusammenhang zwischen dem Tränenfluss und einem Zahnproblem sehr unwahrscheinlich sei, wurden die Patientenbefunde aufgenommen. Im Folgenden wird nun über den Zufallsbefund an Zahn 37 sowie dessen Therapie referiert.

Dr. Karin Terlau/Borken

n Extraoral gab es bis auf das tränende Auge keine Besonderheiten. Der intraorale Befund ließ ein konservierend und prothetisch versorgtes Gebiss mit altersentsprechendem Parodontalzustand erkennen.
Die Sensibilitätsprüfung der Zähne 21 bis 27 sowie der Zähne 31 bis 36 war positiv. An dem mit Komposit, nicht pulpanah gefüllten Zahn 37 konnte eine negative Sensibilität festgestellt werden. Im Gegensatz zu den anderen Zähnen wurde an 37 ein dumpfer Perkussionsschall ausgelöst. Die Patientin hatte bisher keine Aufbissprobleme, der Provokationstest an Zahn 37 war negativ. Ebenso konnte auf Druck im apikalen Bereich dieses Zahnes kein erhöhtes Schmerzempfinden ausgelöst werden. Die Beweglichkeit des Zahnes 37 war im Vergleich zu den anderen Zähnen leicht erhöht und somit als Lockerungsgrad 1 einzustufen. Bei der Sondierung wurde im distalen Bereich des Zahnes 37 eine Tasche von 10 mm gemessen, alle anderen Zähne mit maximal bis zu 4 mm Taschentiefe waren unauffällig. Bei der Betrachtung der Gingiva stellte sich im distalen Bereich von 37 ein Fistelgang dar (Abb. 1); hier konnte Pusaustritt provoziert werden. Die radiologische Untersuchung (Abb. 2 und 3) zeigte an Zahn 37 einen ausgeprägten Knochenabbau bis in den Bereich der Furkation sowie die Beteiligung der chronischen apikalen Parodontitis mit dem distalen Sulkusbereich, der Ähnlichkeit mit einer parodontalen Tasche erkennen ließ.

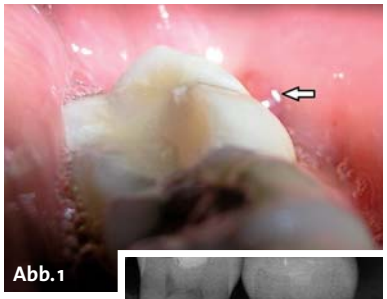
Abb. 1

Abb. 3

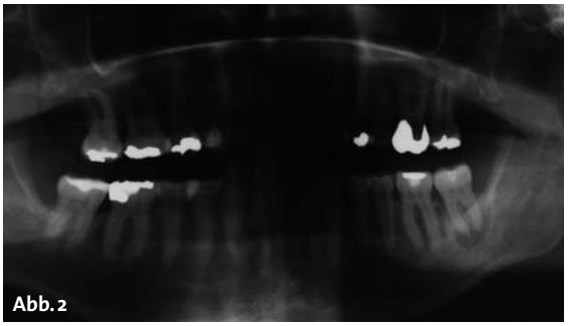
Abb. 2

Die spezielle Anamnese von Zahn 37 zeigte folgenden Verlauf: Als sich die Patientin im Dezember 1999 erstmalig in der Praxis untersuchen ließ, hatte der Zahn 37 bereits eine okklusale Amalgamfüllung. Im Dezember 2007 wurde der partiell retinierte Zahn 38, der radiologisch eine perikoronale Aufhellung im Sinne einer chronischen Perikoronitis aufwies und klinisch der Wurzel von 37 sehr nahe lag, osteotomiert (Abb. 4). Im Februar 2008 war die Patientin beschwerdefrei, hatte aber immer noch eine leichte Schwellung im OP-Bereich. Nach Fraktur der alten Amalgamfüllung wurde diese im August 2011 durch eine Kompositfüllung ersetzt, hierbei konnte eine Infraktur im Bereich der Zahnkrone gesehen werden.

Diagnose

Es bestand Verdacht auf eine vertikale Wurzelfraktur der distalen Wurzel von Zahn 37 mit Folge einer asymptomatischen Parodontitis apicalis chronica (Endo-Paroläsion), die vermutlich iatrogen durch die Osteotomie des Weisheitszahnes ausgelöst wurde.

Als Differenzialdiagnose für Zahn 37 kam eine asymptomatisch, chronisch apikale Parodontitis mit Furkationsbefall und Fistelgang, bedingt durch die Osteotomie des Weisheitszahnes mit chronischer Perikoronitis, in Betracht.

Behandlungsplanung

Die Patientin wurde ausführlich über die möglichen Therapiealternativen aufgeklärt. Zum einen die Extraktion mit anschließender Implantation zum Ersatz des Zahnes und zur Abstützung des Antagonisten, zum anderen Klärung, inwieweit eine irreparable Fraktur bis in die Wurzel vorliegt, ansonsten Erhaltungsversuch des Zahnes mit einer endodontischen Therapie und anschließender Überkronung. Als weitere Alternative wurde

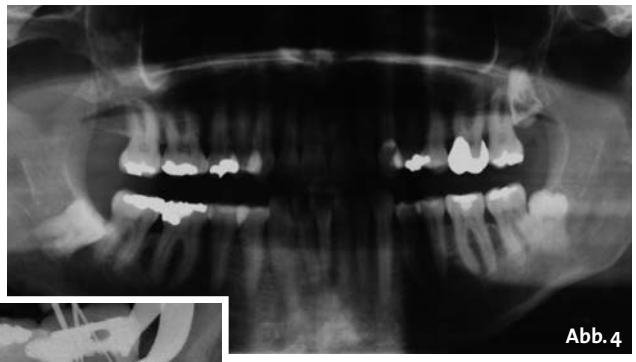

Abb. 4

Abb. 5

besprochen, falls sich im Rahmen der Therapie nur eine Fraktur der distalen Wurzel bestätigt, hier eine Hemisektion derselben durchzuführen und den mesialen Zahnanteil zu erhalten.

Über die eher ungünstige Prognose für den Erhalt des gesamten Zahnes wurde die Patientin informiert. Sie wollte jedoch unter allen Umständen jede Erhaltungsmöglichkeit des Zahnes therapeutisch ausschöpfen, um eine Implantation zu vermeiden. Daher war die Empfehlung, zur Ursachenklärung eine Wurzelkanalsystembehandlung zu beginnen.

Therapie

Im Juli 2012 wurde mit der Therapie des Zahnes 37 begonnen. Nach Durchführung einer Leitungsanästhesie (UDS forte, Sanofi-Aventis Deutschland GmbH) wurde der Kofferdam an Zahn 37 angelegt. Mit einem hochtourig eingesetzten Diamanten wurden die Kompositfüllung und das Pulpadach entfernt. Die primäre Zugangskavität wurde unter Anwendung des LA Axxess Bohrers (SybronEndo) durch Beseitigung aller Unterschnitte sowie Gestaltung eines gradlinigen Zuganges zu den Wurzelkanaleingängen optimiert, sodass die darauffolgenden Instrumente ohne Interferenzen in die Kanäle eingebracht werden konnten. Nach Erstellung der initialen Zugangskavität wurde eine Spülung mit NaOCl-Lösung (5,25 %) zur Reinigung und Desinfektion des Pulpakavums vorgenommen. Mit K-Feilen (Kerr) der ISO Größe 10, dann ISO 15 als Path-File wurde der Gleitpfad für die drei Wurzelkanäle erstellt. Vor der radiologischen Messaufnahme (Abb. 5) wurde eine elektrometrische Längenbestimmung (iPex, NSK) durchgeführt. Die anschließende maschinelle Aufbereitung mit den Twisted Files (TF, SybronEndo, 500 U/min) als multiple File-Technik fand folgendermaßen statt: Mit jeder TF wurde nach der Crown-down-Technik eine Sequenz von drei Arbeitsschritten jeweils vom koronalen über den mittleren und dann zum apikalen Wurzelkanalsystembereich vorgenommen. Unter leicht ab- und aufwärts bürstenden Bewegungen wurde die TF passiv von der furkationsentfernten Seite angewandt (Tab. 1).

Es ist wichtig, dass man die Feile ohne jeglichen Druck in apikale Richtung arbeiten lässt. Einem gut erstellten

ANZEIGE

Versuchen Sie dieses Instrument zu brechen!

SafeSiders®
sind patentierte, halbrunde Instrumente für eine sichere und effektive Endodontie.

Vorteile, die überzeugen!

Das System – sicheres, ermüdungsfreies Aufbereiten des Wurzelkanals innerhalb kürzester Zeit.

Die SafeSiders® Instrumente – haben nur 16 Schneiden. Das heißt geringerer Widerstand, weniger Instrumentenverwindungen und mehr Sicherheit vor Instrumentenbrüchen.

Der Zeitvorteil – einfache, schnell erlernbare Technik. Die maschinelloszillierende Bewegung reduziert die Behandlungszeit.

SafeSider® Instrumente und Endo-Express® Winkelstück
– sicher – zeitsparend – effizient – einfach erlernbar –

SDS ESSENTIAL DENTAL SYSTEMS

LOSER & CO
öfter mal was Gutes...

LOSER & CO GMBH · VERTRIEB VON DENTALPRODUKTEN
BENZSTRASSE 1c, D-51381 LEVERKUSEN
TELEFON: 02171/706670, FAX: 02171/706666
www.loser.de · email: info@loser.de

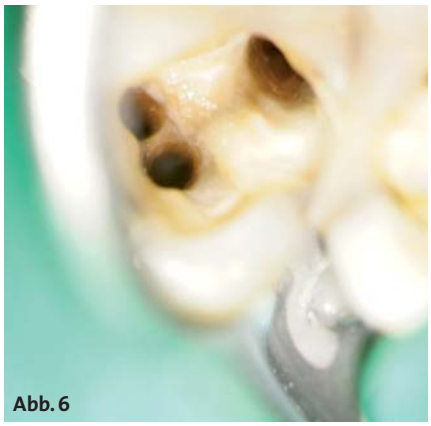
Abb. 6

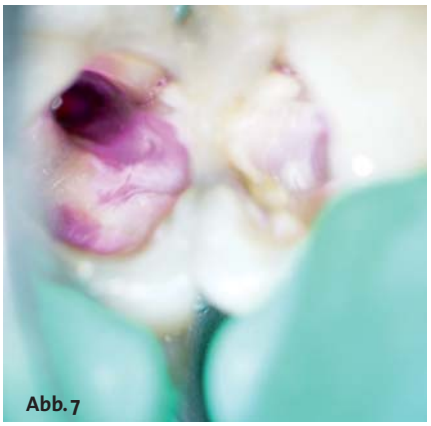
Abb. 7

Abb. 8

Gleitpfad folgt sie wie auf Schienen. In geschulten Händen sind die TFs hocheffiziente Feilen. Allerdings muss man wissen, dass genau in dieser Effizienz auch die mögliche Gefahr der Überinstrumentierung steckt. Wer die TF einsetzt sollte sich immer darauf einstellen, sie sofort aus dem Kanal zu ziehen, wenn man feststellt, dass sie sich zu sehr „vorarbeitet". Die einzigartige Herstellungsmethode der TF (R-Phase) verhindert bei korrekter Handhabung einen Instrumentenbruch. Ermüdungsbrüche treten signifikant seltener auf. Selbst in sehr verengten Kanälen resultiert bei der TF aufgrund der hohen Torquewerte (36 % mehr Torque) hohe Bruchfestigkeit. Durch die hohe Flexibilität können auch stark gekrümmte Kanäle bis Taper 08 aufbereitet werden.

Kanäle	d	mb	ml
Elektrometrische Längenmessung	16,5 mm	19,5 mm	20,5 mm
Aufbereitungs-instrumente	K-Feile ISO 10	K-Feile ISO 10	K-Feile ISO 10
	PathFile K-Feile ISO 15	PathFile K-Feile ISO 15	PathFile K-Feile ISO 15
	TF 25/08, TF 25/10 TF 25/12	TF 25/08, TF 25/10	TF 25/08, TF 25/10
Finale Feile	TF 25/12	TF 25/10	TF 25/10
Spülung	NaOCL 5,25 %, Zitronensäure 17 %		

Tab. 1: Technische Daten der Wurzelkanalsystembehandlung von 37.

Nach jeder Sequenz wurde mit NaOCl-Lösung (5,25 %) das Kanalsystem gespült und anschließend Patency mit der PathFile ISO 15 sichergestellt. Bei der Sichtkontrolle der beginnenden TF ISO 25/08 wurde nach der Aufbereitung bis auf Arbeitslänge an der Instrumentenspitze in keinem der drei Kanäle Dentinspäne sichergestellt, sodass hier der nächstgrößere Taper der TF 25/10 nach oben beschriebenem Prozedere angewandt wurde. Für die mesialen Kanäle war die Aufbereitung mit der TF bis ISO 25/10 abgeschlossen, da hier an der Instrumentenspitze aus der apikalen Region Dentinabrieb vorhanden war. Im distalen Kanal musste bis zur TF ISO 25/12 gearbeitet werden, um dieses Ergebnis zu erreichen. Anschließend wurde mit 5 ml Zitronensäure (17 %) je Kanal zur Beseitigung des Smearlayer gespült (Abb. 6).

Erst nach der Aufbereitung und Anfärbung des Zahnes 37 mit Caries detector (Kuraray Medical Inc.) war es möglich, unter Betrachtung mit dem Dentalmikroskop (Prima DNT Balance Labomed) eine Fraktur bis tief in die distale Wurzel zu erkennen (Abb. 7). Auch mesial ging die Frakturlinie bis unterhalb des Limbus alveolaris, was den Erhaltungswunsch der Patientin unmöglich machte (Abb. 8).
Zur optischen Vergrößerung kam außer dem Dentalmikroskop die Orascoptic HiRes Prismenlupenbrille 4,8 mit der Lichtquelle LedIon Smart Ultra 50.000 Lux (SDS Emasdi GmbH) zum Einsatz.

Epikrise

Durch die besondere Flexibilität der TF war es möglich die Anatomie des Zahnes 37 zu erhalten. Der Einsatz der im Instrumentenquerschnitt dreieckigen TF verursachte durch ihre hohe Schneidfreudigkeit eine dentinschonende Aufbereitung unter Vermeidung einer Schwächung des Zahnes. Ebenso konnte aufgrund des Instrumentenquerschnittes eine Verblockung des Kanals mit Dentinspänen vermieden werden. Durch den großen Taper der TF bestand die Möglichkeit einer optimalen Kanalpräparation, wodurch eine effiziente Spülung sowie Betrachtung des Zahnes gegeben war.
Durch die vergleichsweise schnelle Aufbereitung mit den TF wurde die genannte Verdachtsdiagnose innerhalb kürzester Zeit gesichert und der Patientin anschaulich dargestellt. n

KONTAKT

Dr. Karin Terlau
Master of Oral Medicine in Implantoloy
Tätigkeitsschwerpunkt Parodontologie und Endodontie
Wallstr. 26–28
46325 Borken
E-Mail: Dr.Karin.Terlau@t-online.de

Giornate Romane

Implantologie ohne Grenzen

Wissenschaftliche Leitung
Prof. Dr. Mauro Marincola/Rom
Prof. Dr. Andrea Cicconetti/Rom

12./13. April 2013

Rom/Italien | Sapienza Università di Roma

Ablaufplan
Anreise am Donnerstagabend oder Freitagvormittag

Freitag, 12. April 2013 | 14.00 – 18.00 Uhr
Learn & Lunch (Übertragung der Live-OP, Table Clinics)
Separates Seminar für die implantologische Assistenz

Samstag, 13. April 2013 | 10.00 – 16.30 Uhr
Wissenschaftliche Vorträge
ca. 20.00 Uhr Abendessen
Abreise am Sonntag

Referenten |
Prof. Dr. Hans Behrbohm/Berlin | Prof. Dr. Andrea Cicconetti/Rom | Prof. Dr. Dr. Rolf Ewers/Wien | Prof. Dr. Mauro Marincola/Rom | Prof. Dr. Marcel Wainwright/Düsseldorf | Priv.-Doz. Dr. Dr. Steffen G. Köhler/Berlin | Dr. Georg Bayer/Landsberg am Lech | Dr. Vincent J. Morgan, DMD/Boston | Dr. Marius Steigmann/Neckargemünd | DDr. Angelo Trödhan/Wien | Dr. Ulrich Volz/ Meersburg |

Kongressgebühren

Zahnärzte	350,– € zzgl. 19% MwSt.
Helferinnen	250,– € zzgl. 19% MwSt.

Die Kongressgebühr beinhaltet die Teilnahme an der Übertragung der Live-OP, den Table Clinics (bzw. Seminar implantologische Assistenz), den wissenschaftlichen Vorträgen sowie die Verpflegung während der Tagung und das gemeinsame Abendessen am Samstag.

Abendessen (Samstag) Begleitpersonen 65,– € zzgl. 19% MwSt.

Veranstalter/Organisation | OEMUS MEDIA AG
Holbeinstraße 29 | 04229 Leipzig | Tel.: 0341 48474-308 | Fax: 0341 48474-390
event@oemus-media.de | www.oemus.com

Reiseplanung | Wir unterstützen Sie bei der Buchung Ihrer Hotelübernachtung und Reiseplanung. Um Ihnen die besten Verbindungen und Raten zu gewährleisten, besprechen Sie gern Ihre individuellen Reisewünsche mit unserem Reisepartner: „PRIMETRAVEL" – Ihre persönliche Ansprechpartnerin:
Nicole Houck | Tel.: 0211 49767-20 | Fax: 0211 49767-29 | Mobil: 0176 10314120

Sapienza Università di Roma

oemus

Faxantwort

0341 48474-390

Bitte senden Sie mir das Programm zum Giornate Romane – Implantologie ohne Grenzen am 12./13. April 2013 in Rom/Italien zu.

Vorname | Name

E-Mail-Adresse (bitte angeben)

Praxisstempel

EJ 3/12

Vatican at dusk // © deepblue-photographer – shutterstock.com
Set of european waving flags // © javi merino – shutterstock.com
abstract ethnic vector seamless // © De-V – shutterstock.com