

Deckprothesen mit Steganker

Viele Vorteile bei implantatgestützten Deckprothesen

Die Auswahl der Attachments für die Fixierung von Prothesen ist meist die größte Herausforderung, mit der die Zahnärzte konfrontiert werden. Stege stellen eine Form von Attachments für implantatgetragene Prothesen dar. In diesem Fallbericht wird eine Gebisswiederherstellung mittels Implantaten und Deckprothesen beschrieben.

Prof. Dr. Mehmet Ali Güngör*, Prof. Dr. Uğur Tekin**, Dr. Elçin Sağırkaya*, Dr. Sakhavat Mammadzada*, Prof. Dr. Celal Artunç*/Izmir, Türkei

Im Gegensatz zu einer herkömmlichen beweglichen Prothese kann mit einer implantatgestützten Deckprothese eine bessere Fixierung der Prothesen, eine höhere Stabilität der Okklusion, ein Schutz des Knochens und insbesondere eine gesteigerte Zufriedenheit des Patienten erreicht werden. Für den klinischen Erfolg von Implantaten sind die Anamnese, klare Diagnose und gute Behandlungsplanung von entscheidender Bedeutung. Vor der Insertion des Implantates müssen zunächst Okklusion, interokklusaler Kieferabstand, vertikale Relation, Form des Kieferbogens, Gewebeunterstützung und Lippenverlauf genau bewertet werden. Auch die psychische Verfassung sowie die Erwartungen und die finanzielle Situation des Patienten müssen berücksichtigt werden. Nach der einjährigen Behandlung unseres Patienten zeigten sich eine verbesserte Funktionsfähigkeit, eine einwandfreie Phonation bei ansprechender Ästhetik und eine hohe Patientenzufriedenheit. Darüber hinaus wurde durch die Versorgung mittels Stegen und implantatgetragener Deckprothesen nach komplettem Zahnverlust bei detaillierter Diagnostik und akurater Behandlung die Wiederherstellung der Kaufunktion erzielt.

Überblick

In der Zahnheilkunde bietet die Implantologie zur Wiederherstellung der Kaufunktion bei Patienten mit totalem Zahnverlust neue Möglichkeiten.¹² Verschiedene klinische Studien konnten die hohe Erfolgsrate der implantologischen Rehabilitation und die Eignung von Implantaten als Behandlungsalternative zu klassischen Prothesen nachweisen.³⁻⁶

Implantatgetragene Deckprothesen bieten Vorteile hinsichtlich des Schutzes des verbliebenen Alveolarknochens, eine Erhöhung von Retention und Stabilität der Prothese, eine Verbesserung der Kauleistung und des Kauvermögens sowie eine hohe Patientenzufriedenheit und Steigerung der Lebensqualität.⁷⁻⁹ Im Gegensatz zum festsitzenden Zahnersatz auf Implantaten sind bei implantatgestützten Deckprothesen weniger Implantate erforderlich. Dadurch

wird der chirurgische Eingriff weniger invasiv. Außerdem vereinfacht die Verwendung von kostengünstigeren Retentionssystemen teure Laborarbeiten, die im Rahmen einer festsitzenden Versorgung anfallen würden.¹⁰ Die Behandlung bleibt für den Patienten erschwinglich.¹⁰

Die richtige Auswahl des Verankerungssystems ist für die Verbindung zwischen Prothese und Implantat sehr wichtig.¹¹ Mögliche Attachments zur Prothesenfixierung sind Kugel-, Steg- und Magnetaufbauten.¹² Stege zählen zu den komplizierteren Verankerungselementen bei der Verwendung auf Implantaten.

In der Regel stellt die Auswahl der richtigen Anker für Zahnärzte die größte Herausforderung dar.¹³ Bei der Auswahl werden anatomische Gesichtspunkte (Kieferrelation, Dentition des gegenüberliegenden Kiefers, interokklusaler Abstand usw.), biomechanische Faktoren, Mundhygiene, die psychologische Verfassung und die Erwartungen des Patienten sowie finanzielle Gesichtspunkte berücksichtigt. Hinzu kommen die Anzahl der Implantate und deren Verteilung auf dem Kieferkamm, die Form des Alveolarfortsatzes (oval, dreieckig oder quadratisch) und die Resorptionsstärke des Kieferkamms.^{14,15}

Stege haben folgende Vorteile:

- Gute Verankerung und Stabilität der Prothese auf den Implantaten.
- Geringere Krafteinwirkung auf einzelne Implantate durch starre Verbindung untereinander und gleichmäßige Verteilung auf mehrere Anker.
- Sofortversorgung („Immediate Loading“) auf drei bis vier Implantaten im Unterkiefer² ist möglich.

Bei der Stegherstellung ist zu beachten:

- Der Abstand zwischen den Implantaten muss mindestens 10 mm betragen.
- Die Platzierung des Stegs darf keine Behinderung für die Zahnreihe darstellen.
- Die Kieferkammform muss beachtet werden.
- Bei steilwinkligen und breiten Kieferkämmen müssen mehr als zwei Implantate verwendet werden.
- Die Stegform darf den Zungenraum nicht einengen.²


Die Untersuchung des Patienten muss unter Berücksichtigung all dieser Kriterien äußerst sorgfältig durchgeführt werden. Die Form der Prothese und die Art der prothetischen Versorgung müssen vor dem chirurgischen Eingriff definiert und festgelegt werden.

* Ege-Universität, zahnärztliche Fakultät, Fachabteilung prothetische Zahnbehandlung

** Ege-Universität, zahnärztliche Fakultät, Fachabteilung Mund-, Zahn- und Kiefererkrankungen

tiologic®

easyClean Reinigen – ganz einfach



**weltweit
einzigartig**

Endlich möglich:
die maschinelle Aufbereitung des komplett bestückten Chirurgie-Tray



Im vorliegenden Fallbeispiel wurde das Gebiss eines Patienten nach vollständigem Zahnverlust mit einem O-Ring-Stegattachment auf Implantatbasis wiederhergestellt.

Fallbeispiel

Ein 60-jähriger Mann mit totalem Zahnverlust wandte sich zur Wiederherstellung seines Gebisses an die Ege Üniversitesi Diş Hekimliği Fakültesi Protetik Diş Tedavisi A.D. (Abteilung für prothetische Zahnbehandlungen, zahnärztliche Fakultät der Ege-Universität, Izmir/Türkei). Nach Abschluss der klinischen und radiologischen Untersuchung wurde der Einsatz von je vier Implantaten im Ober- und Unterkiefer und einer Deckprothese auf O-Ring-Basis geplant.

Unter Lokalanästhesie wurden zunächst im Oberkiefer in Regio 13, 11, 21 und 23 und anschließend im Unterkiefer in Regio 34, 32, 42 und 44 insgesamt acht BEGO-Implantate (BEGO Semados® S-Line, Bremen, Deutschland) in unterschiedlichen Durchmesser und Längen eingesetzt. Die Behandlung verlief komplikationslos. Für eine erfolgreiche Osseointegration wurde für den Oberkiefer eine Wartezeit von drei und für den Unterkiefer von zwei Monaten eingehalten. Die nach Ablauf dieses Zeitraums aufgenommene Panoramaaufnahme (Abb. 1) und Zahnfilme (Periapikalaufnahmen) sowie die zahnärztliche Untersuchung der Implantatbeweglichkeit und die Begutachtung des periimplantären Weichgewebes ergaben eine komplikationsfreie und erfolgreiche Einheilung. Im Anschluss daran wurden für eine Woche zur Gingivaformung und -heilung Abheißpfosten auf die Implantate gebracht (Abb. 2a und b).

Nach Ablauf der Woche wurde für die Erstellung eines individuellen Löffels eine Alginatabformung (Cavex, Holland) zur Modellherstellung durchgeführt. Bei der Anfertigung der definitiven Abformung wurde mithilfe eines Silikons auf Polyetherbasis (Impregum, 3M ESPE,

Minnesota, USA) die Technik der offenen Abformung verfolgt (Abb. 3a und b) und somit die ideale Bedingung zur Anfertigung des Meistermodells geschaffen. Zur optimalen Übertragung der intraoralen Implantatposition auf das Meistermodell wurden die Abdruckpfosten und -schrauben untereinander zusätzlich mit Musterwachs (GC, Tokio, Japan) fixiert, um eine mögliche Verschiebung bzw. Verformung des Abformmaterials bei der Entnahme des Löffels aus dem Mund zu vermeiden (Abb. 4 und 5).

Mithilfe von Wachswällen wurden auf dem Arbeitsmodell die vertikale Höhe und die zentrische Relation des Patienten festgelegt. Zur detailgetreuen Wiedergabe der Kieferrelation wurde zusätzlich ein Gesichtsbogen angelegt und die dabei ermittelten Relationen in den Artikulator übertragen (Stratos 200, Ivoclar Vivadent, Liechtenstein).

Im Labor wurde im Anschluss daran die Position und Höhe des Steges markiert und dieser angefertigt. Die Einprobe des Steges erfolgte nach Bewertung des Randschlusses und des passiven Sitzes am Patienten (Abb. 6). Die Aufstellung der Frontzähne erfolgte anhand der Steggeometrie und nach ästhetischen Kriterien im Labor. Diese wurde dann erneut im

Rahmen einer Wachseinprobe eingepasst und final um die Seitenzähne ergänzt. Anschließend wurde die Prothese zur Fertigstellung erneut an das Labor gesendet. Zum Abschluss wurden zur Erhöhung der Retention schwarze Gummibänder in die Matrize eingesetzt (Abb. 7a und b). Bei der finalen Eingliederung wurden die Stege auf die Implantate gesetzt und die gesamte Konstruktion unter Verwendung eines Drehmomentschlüssels mit 30 Ncm angezogen. Die Übergabe der fertigen Prothese an den Patienten erfolgte nach Kontrolle der Okklusion und geringfügigem Einschleifen (Abb. 8). Der Patient wurde hinsichtlich der Eingliederung des Zahnersatzes, der Pflege der Prothese und der optimalen Mundhygiene instruiert. Am Tag der Eingliederung erhielt der Patient einen Termin für den darauffolgenden Tag zur Kontrolle der Okklusion und zur Anfertigung von

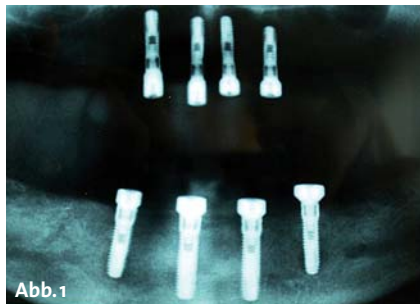


Abb. 1

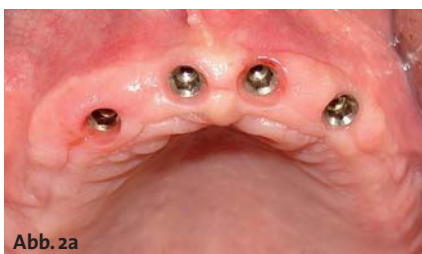

Abb. 2a

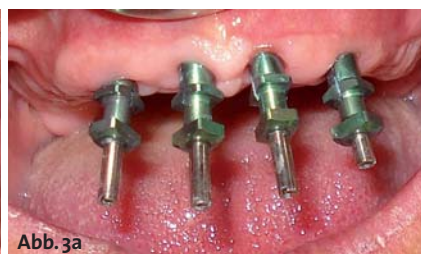

Abb. 3a

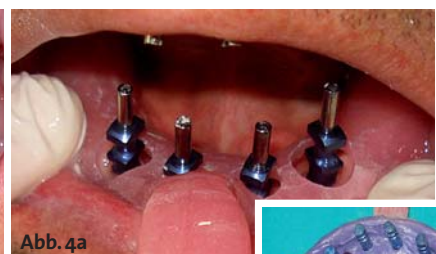

Abb. 4a

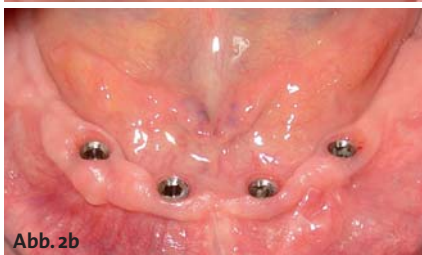

Abb. 2b

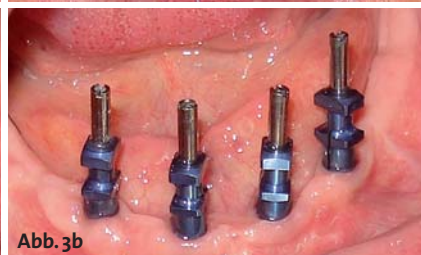

Abb. 3b

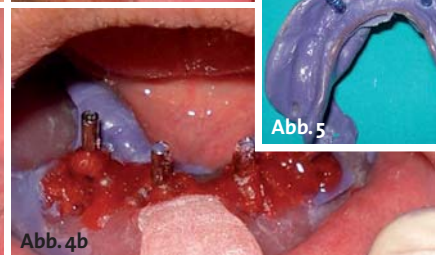


Abb. 4b

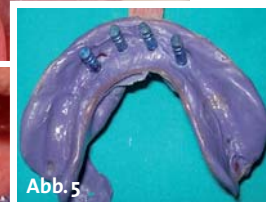

Abb. 5

MAXIMALE PERFORMANCE ZUM RICHTIGEN PREIS.

TRI
dental implants

TRI®	PERFORMANCE CONCEPT
	TRI® SOFT TISSUE CONCEPT Ideales Emergenzprofil für Ästhetische Ergebnisse
	TRI® FRICTION Maximale Stabilität durch die ConicalHex Verbindung
	TRI® BONEADAPT Biomechanische Anpassung an den Knochen
	TRI® ZBM SURFACE Schnelle und zuverlässige Osseointegration

Das TRI® Performance Konzept wurde mit dem Ziel entwickelt, die Arbeit des Anwenders so **EINFACH** und **LEISTUNGSFÄHIG** wie möglich zu gestalten, und zugleich natürlich ästhetische Ergebnisse zu ermöglichen. Diese Technologie wurde auf das neuartige TRI®-NARROW und TRI®-VENT Dental Implant System angewandt, die beide zudem nur **EINE IMPLANTAT-VERBINDUNG** aufweisen, und somit die Anzahl an Komponenten auf ein absolutes Minimum reduziert. Wir bieten diese Schweizer Innovation zum optimalen Preis-Leistungsverhältnis von **135 Euro**, inklusive Implantat, Transfer und finalem Abutment an.

Gratisimplantat bestellen!



Verfügbar als: TRI®-NARROW: 3.3mm (3.2mm Verbindung) TRI®-VENT: 3.7 - 4.1 - 4.7mm (3.5mm interne Verbindung)

TRI Performance Days

14.11.2012 München
21.11.2012 Frankfurt a. M.

Through Research Innovative
www.tri-implants.com
Gratis Infoline: 00800 3313 3313

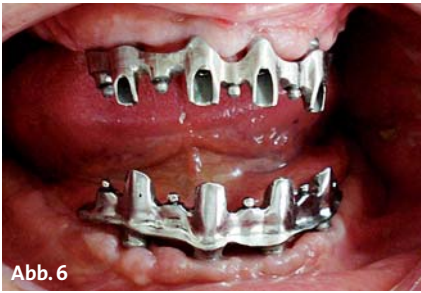


Abb. 6

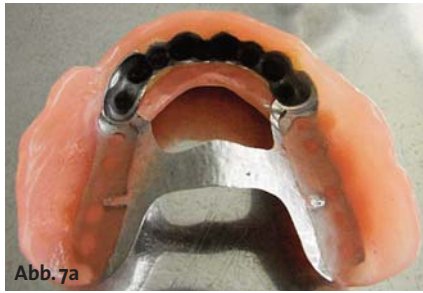

Abb. 7a

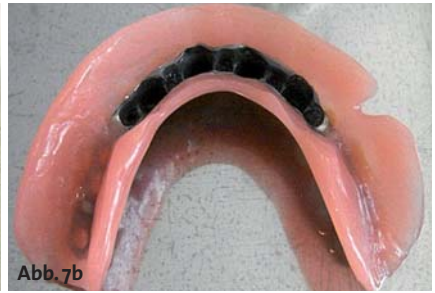


Abb. 7b

Abdrücken. Die engmaschigen Kontrollen wurden nach einem, drei und sechs Monaten sowie nach einem Jahr anberaumt. Bei diesen Terminen erfolgten neben röntgenologischen Untersuchungen der Implantate (Abb. 9) auch klinische Begutachtungen. Zusätzlich wurden der Zustand der Weichteile und die okklusale Situation untersucht. Auch Funktion, Phonation und Ästhetik wurden bewertet. Insgesamt konnte eine hohe Patientenzufriedenheit erzielt werden.

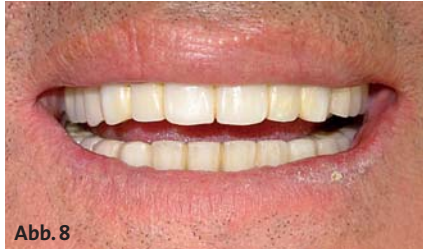

Abb. 8

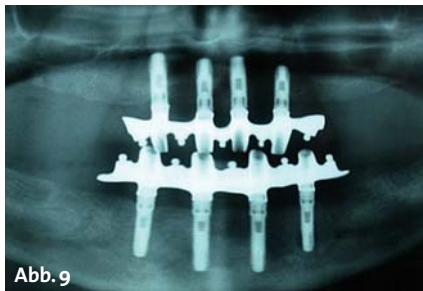


Abb. 9

Dadurch ergibt sich, dass eine erfolgreiche Verwendung von Stegen mit unterschiedlichen Attachments bei zahnlosen Patienten möglich ist. Die Gebisswiederherstellung auf Implantatbasis mit Deckprothesen aus Metall und Acrylharz ist eine optimale Behandlungsalternative. Diese Prothesen haben die gleichen Eigenschaften wie festsitzende Prothesen. Sie werden vor allem bei Patienten mit ungenügender oder unzureichender Mundhygiene empfohlen.¹²

Für den Oberkiefer werden beim Einsatz von Deckprothesen, unabhängig vom Verankerungselement, mindestens vier Implantate

Diskussion

Da implantatgestützte Prothesen heutzutage gerne zur Erhöhung der Patientenzufriedenheit bei zahnlosen Patienten angefertigt werden, hierfür jedoch variable Verankerungselemente zur Auswahl stehen, spielt die Auswahl des richtigen Attachments eine wichtige Rolle. Untersuchungen haben ergeben, dass die Patientenmeinungen bei diesem Thema sehr unterschiedlich sind. Während einige Studien feststellten, dass sich die Patienten mit Stegverbindungen wohler fühlen,³ wurden bei anderen keine Unterschiede in der Zufriedenheit angegeben. Allerdings ist bekannt, dass die Stegversorgungen weniger mechanische Probleme mit sich bringen.^{2,4,5,6}

Biomechanische Tests ergaben, dass aufgrund der direkten Übertragung funktionaler Kräfte auf den Knochen die starke Belastung des Implantats aufgrund der Knochenresorption ein entscheidender Faktor ist. Starke funktionale Kräfte führen zur Übertragung der Belastung vom Retentionssystem auf das Implantat und das stützende Weichgewebe. Umfang und Stärke der Resorption werden vom Leit- und Verteilmechanismus des Systems bestimmt.²

Klinisch betrachtet ist eine Bewertung der Belastungs- bzw. Spannungsverteilung am Knochen trotz der Verwendung von Spannungsmessanalysen an den Stützzähnen bei Deckprothesen auf Implantatbasis immer noch nicht möglich.^{1,11,12} Beim Vergleich von Kugelkopfsystemen mit Stegsystemen zeigt sich eine größere Belastung des Stützgewebes.¹ In diesem Fall wurden daher die vordere, hintere und seitliche Instabilität der Prothese durch die Verwendung eines O-Ring-Stegs verringert und damit die Belastung reduziert.

empfohlen. Die Verwendung von nur zwei Implantaten kann sich negativ auf die Lebensdauer der Implantate und Prothese und die Zufriedenheit des Patienten auswirken. Im Unterkiefer haben die Implantatanzahl und der Attachmenttyp keine Auswirkungen auf Patientenzufriedenheit und Funktionsfähigkeit des Implantats.^{1,2,16}

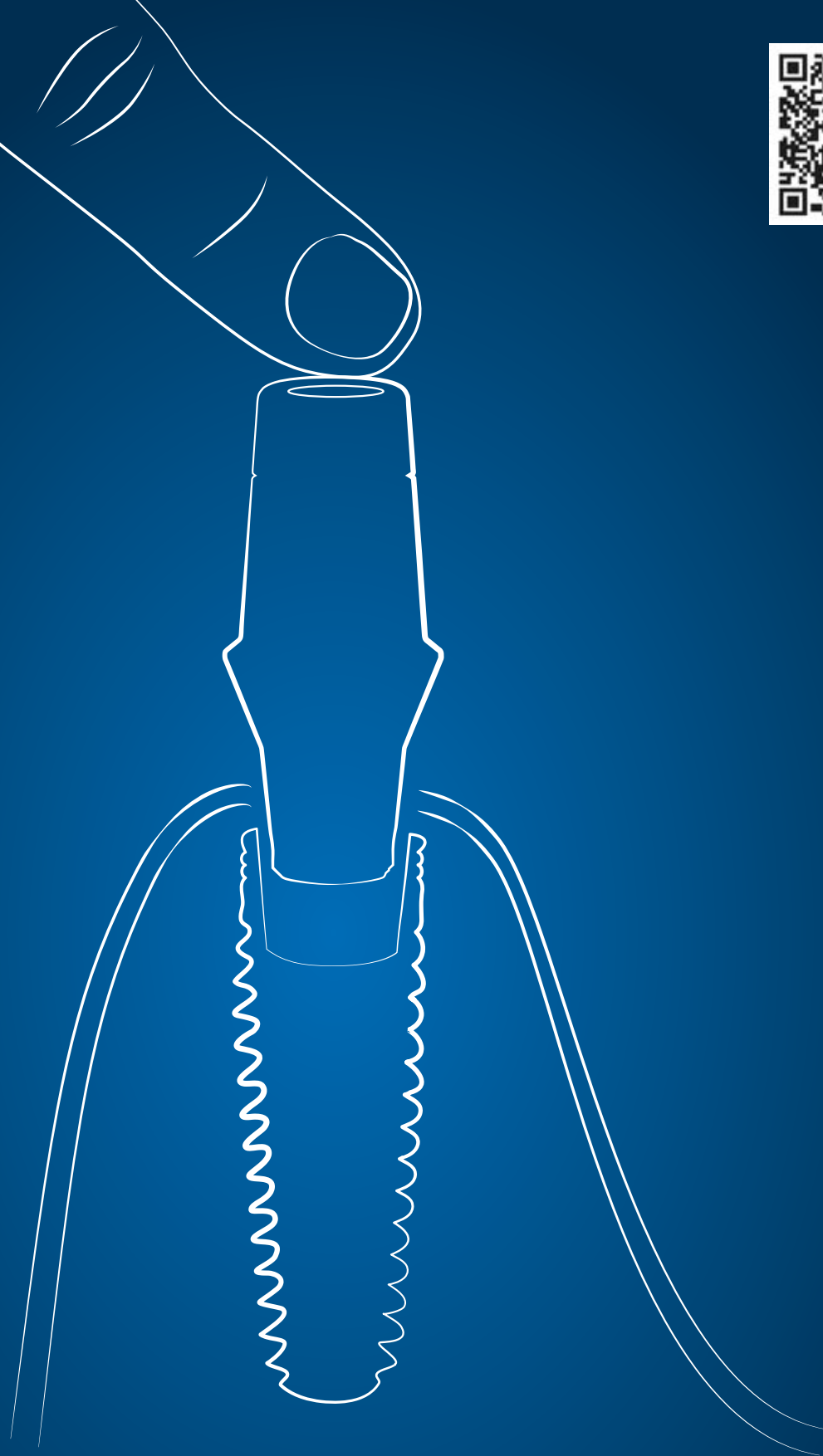
Die Verankerungsmethode muss also je nach Erfahrungsgrad des Zahnarztes und den patientenindividuellen Voraussetzungen ausgewählt werden. Es konnte nicht festgestellt werden, dass Stege immer die bessere Lösung darstellen. Die Vorteile der Steganker bestehen in einer höheren Stabilität, dem stärkeren Schutz der Verankerungen durch eine gleichmäßige Verteilung der vertikalen Okklusabelastung auf alle Implantate und der Möglichkeit der sofortigen Versorgung nach Implantation auf die vier Implantate. Als nachteilig können die notwendige Erfordernis einer gewissen Fingerfertigkeit des Patienten, eine teurere Anfertigung, ein aufwendigerer Herstellungsprozess, eine höhere Wahrscheinlichkeit mechanischer Probleme und deren kompliziertere Behebung dargestellt werden. n



KONTAKT

Prof. Dr. Uğur Tekin
Ege Üniversitesi Ağız
Diş Çene Cerrahisi AD Bornova İzmir-Türkei
E-Mail: utekin@yahoo.com

NEU! KONISCHE VERBINDUNG



DIE PERFEKTE WAHL. MAKE IT SIMPLE

mis[®] | **C1**

Um mehr über unser konisches Implantat C1 zu erfahren, besuchen Sie unsere Website: www.mis-implants.de.
Oder rufen Sie uns an: 0571-972762-0