

# Masking at its best! (Part 2)

## Therapie irreversibel verfärbter Zahnhals-/Wurzelbereiche im Frontzahnbereich

**Autoren** Dr. Julia Hehn, Dr. Marcus Striegel, Dr. Thomas Schwenk, Dr. Florian Göttfert

### Einleitung

Chronische Parodontitis, kieferorthopädische Behandlungen, die Verletzung der biologischen Breite infolge einer zu tief gewählten Präparationsgrenze oder ein aggressives Putzverhalten ... die Ätiologie gingivaler Rezessionen ist vielfältig und betrifft Patienten aller Altersgruppen.

Ebenso vielfältig ist das Therapiespektrum. Die konservative Vorgehensweise, freiliegende Zahnhals-/Wurzelbereiche direkt mit Komposit abzudecken, ist eine schnelle und einfache Methode, um vor allem die Problematik der erhöhten Thermosensibilität in den Griff zu bekommen. Das Problem der Diskrepanz der Rot-Weiß-Ästhetik besteht jedoch weiterhin.

Parodontalchirurgisch lassen sich Gingivarezessionen ästhetisch anspruchsvoll korrigieren. Entscheidend für einen erfolgreichen Eingriff ist hierbei die Wahl der richtigen Operationstechnik. Neben der klassischen Verschiebelappentechnik haben sich in den letzten Jahren vermehrt „inzisionsfreie“ Methoden durchgesetzt, bei denen auf die vertikale Entlastung verzichtet wird. Stellvertretend hierfür seien die Envelope-Technik von Raetzke (Raetzke et al.

1985) und die Tunneltechnik von Zuhr (Zuhr et al. 2007) genannt. Durch die minimalinvasive Vorgehensweise kann ein narbenfreies, harmonisches Weichgewebsbild geschaffen werden. Nach genauer Beurteilung der klinischen Ausgangssituation (Einteilung der Rezession in Miller-Klassen, Breite und Tiefe der Rezession) und der Analyse des Zahnfleisches ist zudem abzuwägen, ob eine Verdickung durch ein Gewebetransplantat notwendig ist. Langzeituntersuchungen haben gezeigt, dass kombinierte Eingriffe (Rezessionsdeckung mit Weichgewebsverdickung durch ein Transplantat) der singulären Deckung vorzuziehen sind (Harris et al. 1992). Der dickere Phänotyp stabilisiert die marginalen Weichgewebe und senkt das Risiko einer erneuten Rezessionsbildung. Zudem lassen sich eventuelle Verfärbungen im Zahnhals- oder Wurzelbereich, z.B. bei endodontisch behandelten Zähnen, auf diese Art und Weise erfolgreich maskieren.

Bis dato haben sich Verdickungen mit autologem Bindegewebe als sicherste Methode bewiesen. Freie Bindegewebstransplantate (FGT) vom Gaumen oder der Tuberregion lassen sich gut in das umliegende Gewebe integrieren und sichern eine ausreichende

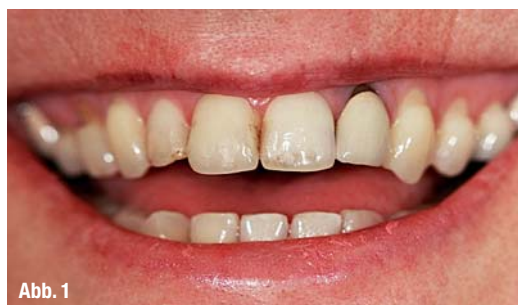

Abb. 1

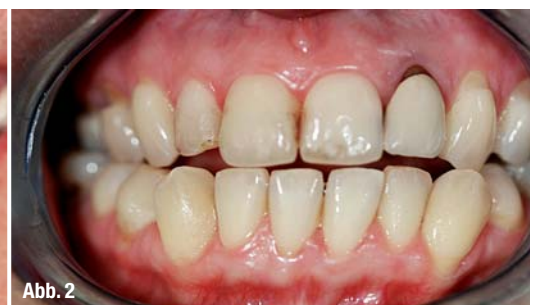

Abb. 2

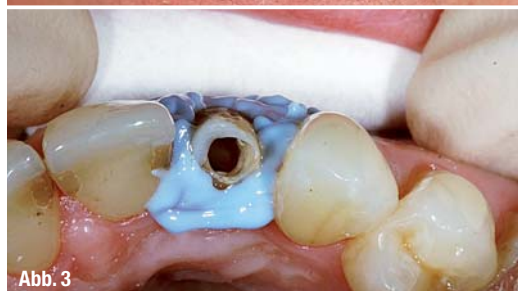

Abb. 3

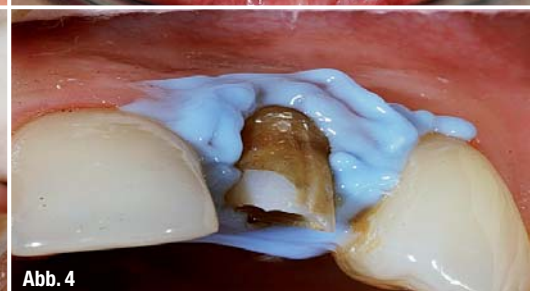


Abb. 4

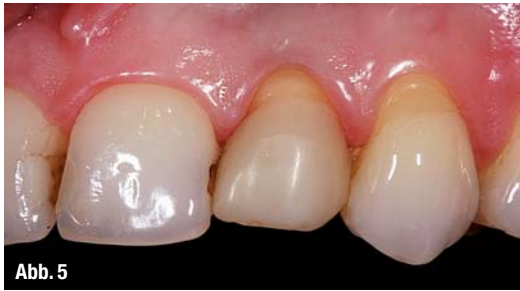

Abb. 5

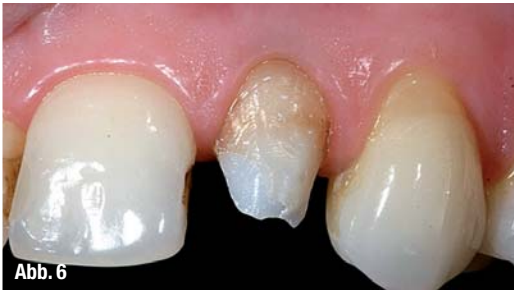

Abb. 6

Keratinisierung. Die Entnahme der Weichgewebe in der Donorregion wird von den Patienten jedoch oft als beeinträchtigend und weitaus schmerzhafter als die eigentliche Rezessionsdeckung empfunden. Ein weiterer Nachteil ist die oft nicht ausreichende Transplantatgröße, was in ausgedehnten Fällen eine bilaterale Entnahme erfordert.

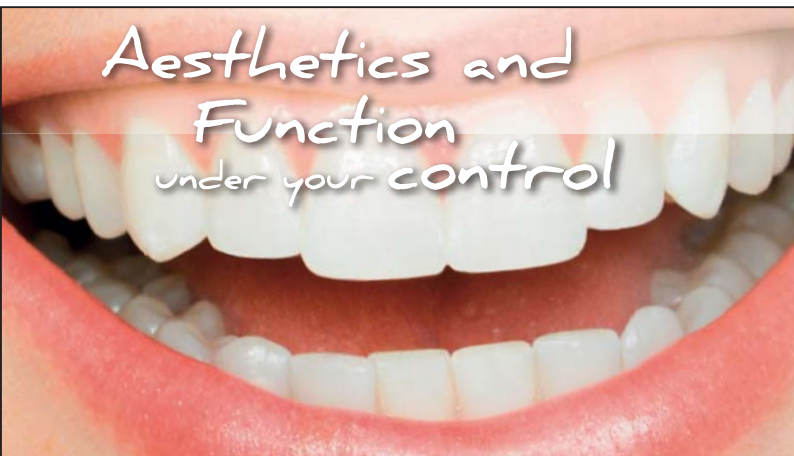Um sowohl die Belastung für den Patienten zu reduzieren als auch den Vorgang des Transplantierens an sich zu vereinfachen, kommen aktuell vermehrt xenogene Materialien zum Einsatz. Erste Studienergebnisse zeigen, dass Materialien wie Mucoderm® von botiss gut vom Körper angenommen werden und durch ein ästhetisch anspruchsvolles Weichgewebsbild mit natürlichem Farbverlauf und guter Oberflächenbeschaffenheit überzeugen (Pabst et al. 2012).

## — Patientenfall

### Ausgangssituation

Eine 47-jährige Patientin stellte sich zur prothetischen Beratung in unserer Praxis vor. In einem ausführlichen, ersten Besprechungstermin erfolgte neben der Anamnese, klinischen Befundung und Röntgenaufnahmen, eine Dokumentation der Ausgangssituation mittels Fotoaufnahmen und In-situ-Modellen. Zahn 22 war endodontisch behandelt und mit einer Metallkeramikkrone versorgt, deren Kronenrand deutlich unterhalb der Schmelz-Zement-Grenze zum Liegen kam. Bedingt durch eine hierdurch induzierte Gingivarezession war der stark dunkel verfärbte Wuzelbereich sichtbar, was das Lächeln der Patientin negativ beeinflusste (Abb. 1 und 2).

ANZEIGE



## 2N FORTBILDUNGEN FÜR ZAHNÄRZTE

KONZEPTIONSKURSE VON DEN GRUNDLAGEN ZUR PERFEKTION  
2N FORTBILDUNGEN FÜR ZAHNÄRZTE UND PRAXISTEAMS  
DR. MARCUS STRIEGEL & DR. THOMAS SCHWENK

Kompetent und praxisnah stellen wir Ihnen jene Methoden vor, die Sie morgen selber in Ihrer Praxis anwenden können. Wichtige Tipps und Ideen werden anhand vieler Patientenfälle kurzweilig demonstriert - von Praktikern für Praktiker.

Ihr Dr. Marcus Striegel & Dr. Thomas Schwenk

Jetzt online informieren und anmelden unter [www.2n-kurse.de](http://www.2n-kurse.de)



DR. THOMAS SCHWENK



DR. MARCUS STRIEGEL

Zertifizierte Spezialisten für Ästhetische Zahnmedizin (DGÄZ)

Ludwigsplatz 1a  
D-90403 Nürnberg

Telefon: +49 (0) 911 - 24 14 26  
Telefax: +49 (0) 911 - 24 19 854

info@2n-kurse.de  
www.2n-kurse.de

### White Aesthetics under your control

Intensivkurs Funktion und Vollkeramik  
Diagnose-Planung-Erfolg  
[www.2n-kurse.de/white\\_aesthetics](http://www.2n-kurse.de/white_aesthetics)

#### A 27./28.09.2013 Nürnberg White Aesthetics under your control

2 Tage Intensiv-Workshop (Theorie & Hands On)  
Fr. 14:00 - 19:00 & Sa. 09:30 - 16:30  
750,- Euro zzgl. 19% gesetzl. MwSt. = 892,50 Euro

#### B 8./9.11.2013 Nürnberg Red Aesthetics under your control

2 Tage Intensiv-Workshop (Theorie & Hands On)  
Fr. 14:00 - 19:00 & Sa. 09:30 - 16:30  
750,- Euro zzgl. 19% gesetzl. MwSt. = 892,50 Euro

Bei gemeinsamer Buchung eines A und B. Kurses beträgt der Preis  
1.350,- Euro zzgl. 19% gesetzl. MwSt. = 1.606,50 Euro

### Red Aesthetics under your control

Intensivkurs Plastische PA Chirurgie  
Diagnose-Planung-Erfolg  
[www.2n-kurse.de/red\\_aesthetics](http://www.2n-kurse.de/red_aesthetics)

### Function under your control

Funktionskurs -  
Funktion praxisnah und sicher!  
[www.2n-kurse.de/function](http://www.2n-kurse.de/function)

#### C 29./30.11.2013 Nürnberg Function under your control

2 Tage Intensiv-Workshop  
mit live Demo am Patienten  
Fr. 10:00 - 18:30 & Sa. 09:30 - 16:30  
1050,- Euro zzgl. 19% gesetzl. MwSt. = 1249,50 Euro

Online anmelden unter [www.2n-kurse.de](http://www.2n-kurse.de)



**Dr. Julia Hehn**

edel&weiss  
Ludwigsplatz 1a  
90403 Nürnberg  
E-Mail:  
hehn@edelweiss-praxis.de  
Studium an der Friedrich-  
Alexander-Universität  
Erlangen und Examen 2010  
Tätigkeitsschwerpunkt:  
Ästhetische Zahnheilkunde



**Dr. Marcus Striegel**

Ludwigsplatz 1a  
90403 Nürnberg  
Tel.: 0911 241426  
Fax: 0911 2419854  
E-Mail:  
striegel@edelweiss-praxis.de  
Zertifizierter Spezialist  
der DGÄZ –  
Deutsche Gesellschaft  
für Ästhetische  
Zahnheilkunde e.V.

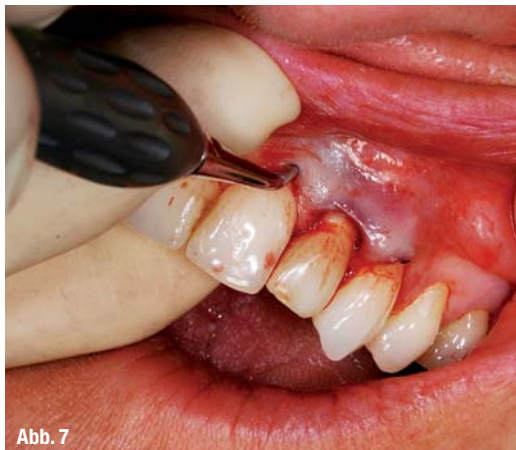

Abb. 7

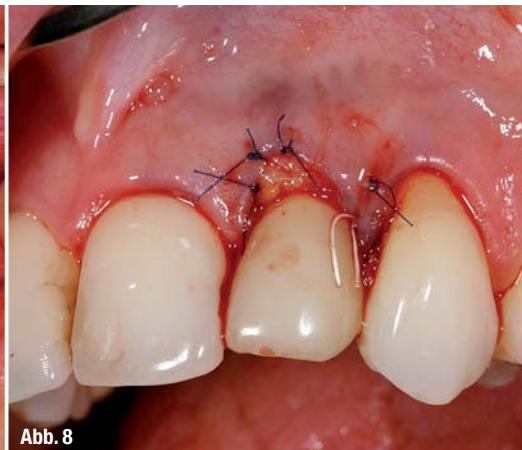

Abb. 8

**Therapieplanung**

Um eine natürliche Frontzahnästhetik mit harmonischem Gingivagirlandenverlauf erzielen zu können, wurde eine Rezessionsdeckung in Regio 22 empfohlen. Die geplante Weichgewebsverdickung stabilisiert die parodontale Rezession und maskiert zudem den dunklen Zahnstumpf.

**Bleaching**

Die primäre Behandlung sah eine Aufhellung des präparierten Zahnstumpfes im Rahmen eines Walking-Bleachings vor. Nach Entfernung der alten Restauration wurde mithilfe einer Natriumperborat-Einlage der Zahn gebleicht. Unter engmaschiger Kontrolle wurde die Einlage unter Anwendung eines Flüssigkofferdams im Abstand von drei bis vier Tagen erneuert (Abb. 3 und 4). Abbildung 5 zeigt das Ergebnis nach drei Durchgängen. Die temporäre Versorgung erfolgte mit einem Langzeitprovisorium aus Komposit, welches mit Telio Link® inseriert wurde (Abb. 6).

**Rezessionsdeckung**

Zwei Wochen nach Abschluss der Bleachingbehandlung erfolgte der parodontalchirurgische Eingriff der Rezessionsdeckung. Der Rezessionstyp am Zahn 22 war einer Miller-Klasse I zuzuordnen: Mesiale und distale Papille des Zahnes 22 waren vollständig intakt und die Rezession kam innerhalb der keratinisierten Gingiva zu liegen. Unter Berücksichtigung des sehr dünnen Gingivatyps der Patientin wurde eine inzisionsfreie Operationstech-

nik in Kombination mit einem freien Bindegewebs-transplantat (FGT) gewählt. Als Donorregion diente der Gaumen. Die Präparation der Empfängerregion erfolgte in der modifizierten Tunneltechnik nach Zuhr (siehe oben), um spätere ästhetische Beeinträchtigungen durch etwaige Narbenzüge zu vermeiden (Abb. 7). Im Anschluss wurde das Transplantat unter Verwendung mikrochirurgischer Instrumente und Nahtmaterialien spannungsfrei adaptiert, wobei der koronale Anteil des FGT von circa. 1mm ungedeckt blieb. Abbildung 8 zeigt die Situation unmittelbar nach Einbringen des Transplantates.

Nach einer postoperativen Heilungsphase von vier Monaten erfolgte die finale Präparation und Abdrucknahme (Abb. 9). Die Präparationsgrenze wurde bewusst isogingival gelegt, um ein parodontales Rezidiv bedingt durch subgingivale Präparationsränder zu vermeiden. Als definitive Versorgung wurde eine Woche später eine IPS e.max®-Vollkeramikkrone adhäsiv eingesetzt.

**Behandlungsergebnis**

Die abschließende Fotodokumentation zeigt eine harmonische Integration des Transplantats in die umgebenden Weichgewebe (Abb. 10). Die marginale Gingiva wurde erfolgreich verdickt und überzeugt durch ihre Farbe und Oberflächenbeschaffenheit. Dank der inzisionsfreien Präparation der Weichgewebe wurde die Rot-Weiß-Ästhetik anspruchsvoll wiederhergestellt und ein natürliches Behandlungsergebnis geschaffen.

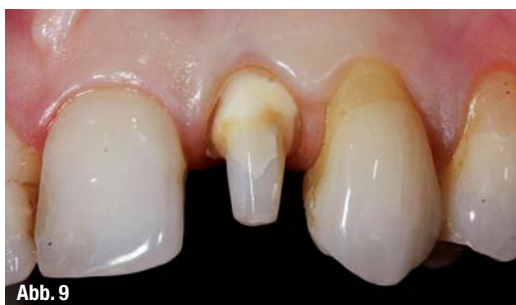

Abb. 9

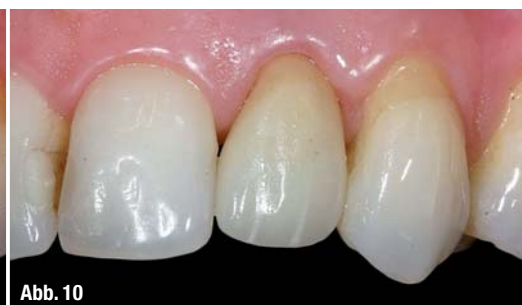

Abb. 10

# Endlich: Bleaching auf die Reihe gebracht!

VITA Bleachedguide 3D-MASTER® – professionell und einfach.



3368 D

VITA shade, VITA made.

**VITA**

Der VITA Bleachedguide 3D-MASTER – ein neuer Standard für die Planung und Kontrolle von Zahnaufhellungsprozessen bei Ihrem Patienten. Mit gleichmäßigen, für das menschliche Auge gut unterscheidbaren Farbabständen zwischen den Helligkeitsstufen, die eigens für

die Verlaufskontrolle der Zahnaufhellung angeordnet sind, kann das gewünschte Ergebnis mit dem Patienten realistisch besprochen und später überprüft werden. Bestellen Sie gleich heute Ihren Bleachedguide und überzeugen Sie sich selbst! / [www.vita-zahnfabrik.com](http://www.vita-zahnfabrik.com)