Ädhäsive direkte Versorgung eines Erosionsgebisses zur ästhetischen Rehabilitation und zum Abwarten der Prognose

Autor_Dr. med. dent. Bernhard Albers

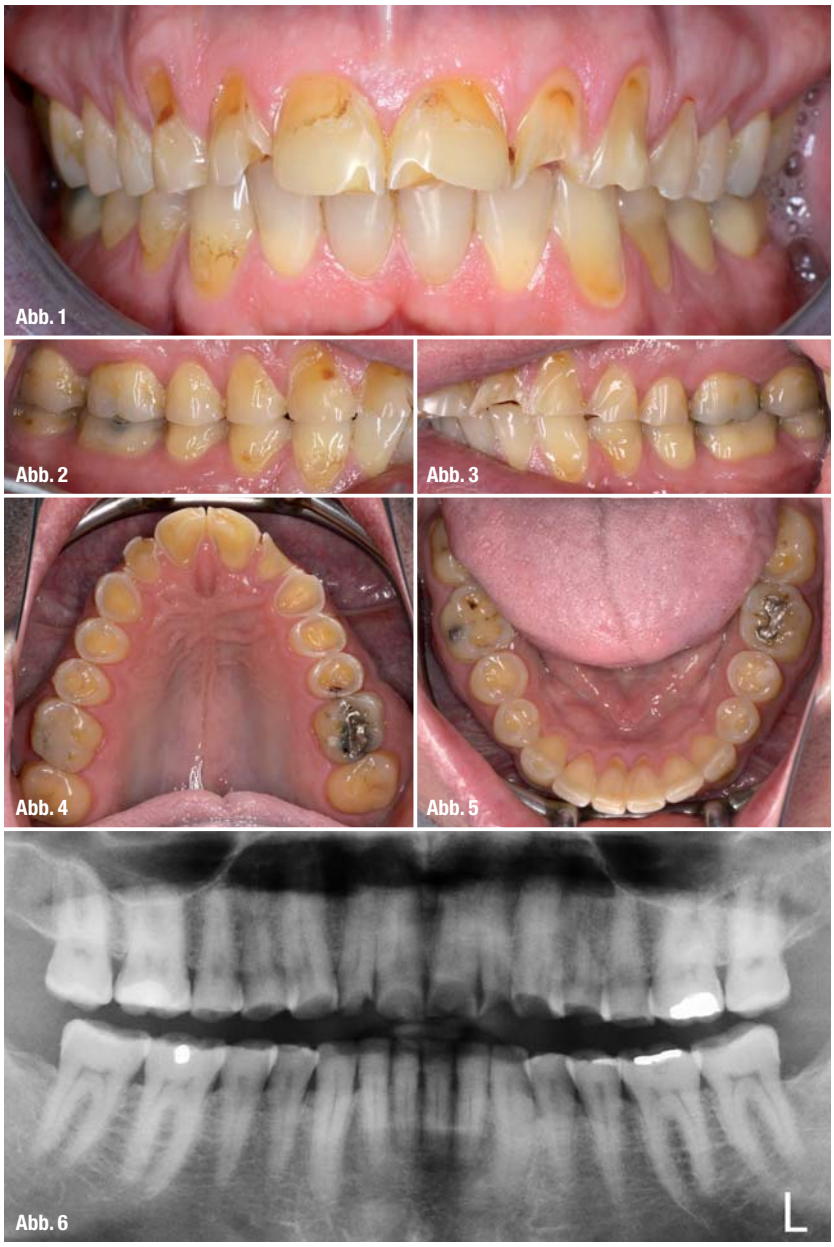

Abb. 1_ Frontalansicht. **Abb. 2**_ Okklusion rechts. **Abb. 3**_ Okklusion links. **Abb. 4**_ Oberkiefer Okklusalansicht. **Abb. 5**_ Unterkiefer Okklusalansicht. **Abb. 6**_ Orthopantomogramm.

_Einleitung

Erosionen an Zähnen werden immer häufiger beobachtet. Gründe hierfür sind externe Zuführung von Säuren wie Obst,[1] Getränke wie Wein,[2] Fruchtsäfte und Cola,[3] aber auch und vor allem Reflux der Magenflüssigkeit[4] und Erbrechen[5, 6]. Die Schäden können bei regelmäßigem Säureangriff im Laufe der Zeit beträchtlich sein. Liegt bereits das Dentin großflächig frei bzw. ist die Erosion sogar bis kurz vor die Pulpa gelangt, ist oftmals eine sichere Einschätzung der Prognose dieser Zähne unmöglich. Insbesondere ist nicht immer klar, ob eine Pulpa bereits irreversibel geschädigt ist. Des Weiteren ist nicht selten schwer einschätzbar, ob der Patient die schädigenden Verhaltensweisen wirksam abstellen kann. Deshalb ist es ggf. wünschenswert, eine ästhetisch befriedigende, kostengünstige aber trotzdem möglichst nachhaltige Methode für die Sanierung zu wählen. Nur dann hat man am besten die Möglichkeit, zunächst den weiteren Verlauf zu beobachten. Außerdem ist bei ausgedehnten Erosionen der Oberkiefer-Frontzähne oft eine Rehabilitation mittels Kronentechnik mangels Retention kaum möglich. Deshalb wurden in den vergangenen Jahren minimalinvasive adhäsive Restaurationstechniken entwickelt, die den Patienten ästhetisch und funktionell rehabilitieren können, und das sogar auch bei einer nötigen Bisshebung.[7, 8, 9] In unserer Praxis wird deshalb in derartigen Fällen zunächst auch mit direkten adhäsiven Komposit-Restaurationen versorgt. Im Folgenden ein Fallbeispiel.

_Falldarstellung

Der zum Zeitpunkt der Erstvorstellung in unserer Praxis 42-jährige Patient kam zu uns, weil ihn das Aussehen seiner Oberkiefer-Frontzähne störte. Sie waren stark erodiert, er wollte sich so im privaten und beruflichen Umfeld nicht mehr zeigen. Die Anamnese ergab, dass er jahrelang schwerer Alkoholi-

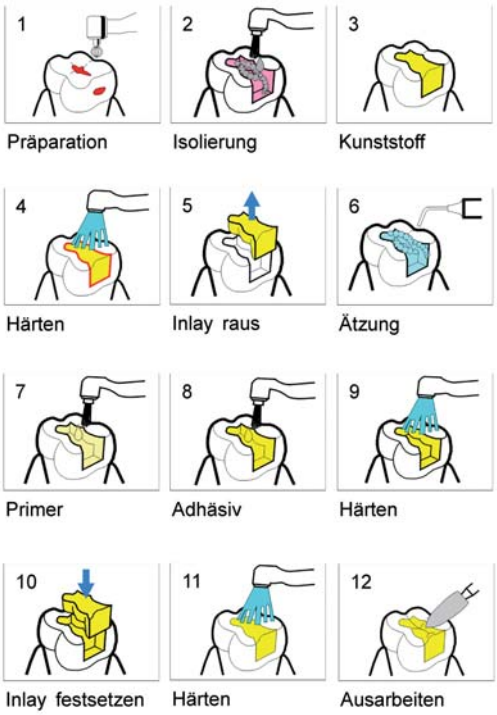

Abb. 8

Abb. 7_ Zahn 23 Pulpa sichtbar.
Abb. 8_ Schematisches Prozedere direktes Komposit-Inlay.

ker war, jetzt aber seit fünf Jahren ohne Alkoholkonsum auskommt. Die weitere Befragung konnte nicht klären, was die Erosionen verursacht haben könnte. Im Verdacht stand ein Magensaft-Reflux.

Die intraorale Inspektion ergab zum Teil umfangreiche Erosionen im Ober- und Unterkiefer mit Schwerpunkt an den Frontzähnen des Oberkiefers (Abb. 1–5). An den Zähnen 23 und 22 sah man die Pulpa durch das Dentin durchscheinen (Abb. 7). Drei vorhandene Amalgamfüllungen hatten Sekundärka-

ANZEIGE

| Neue DVD hilft up to date zu bleiben! |

JETZT BESTELLEN!

DVD „Unterspritzungstechniken“*
| Dr. Andreas Britz/Hamburg |
| Prof. Dr. Marcel Wainwright/Kaiserswerth |

* Die Ware ist vom Umtausch ausgeschlossen!

Die DVD „Unterspritzungstechniken“ bietet knapp 60 Minuten Filmmaterial zu den verschiedenen Techniken und Materialien der Faltenunterspritzung und Lippenaugmentation. Dr. med. Andreas Britz, renommierter Dermatologe und anerkannter Spezialist auf dem Gebiet der Faltenbehandlung, demonstriert Schritt für Schritt die Durchführung der jeweiligen Behandlungen. Die überarbeitete Ausgabe der äußerst erfolgreichen DVD enthält zusätzliche Videosequenzen zu zahnärztlichen Indikationen wie „Papillen-Augmentation“ und „Korrektur der Lachlinie“ mit Prof. Dr. Marcel Wainwright.

JETZT AUCH IM PRAXIS-ONLINE SHOP DER OEMUS MEDIA AG BESTELLEN!

OEMUS MEDIA AG PRAXIS-ONLINE SHOP

www.oemus-shop.de
QR-Code einfach mit dem Smartphone scannen (z. B. mithilfe des Readers Quick Scan)

Kontakt
OEMUS MEDIA AG
Holbeinstraße 29 | 04229 Leipzig
Tel.: 0341 48474-201
Fax: 0341 48474-290
E-Mail: grasse@oemus–media.de
www.oemus.com

oemus

Faxantwort
0341 48474-290

Ja, ich möchte die DVD „Unterspritzungstechniken“ zum Preis von 99 € zzgl. MwSt. und Versandkosten verbindlich bestellen.

Anzahl: _____

Titel/Name/Vorname

Praxisstempel

CD 4/12

_Kontakt cosmetic dentistry

Dr. med. dent.
Bernhard Albers
Grasweg 3
22846 Norderstedt
Tel.: 040 64660755
Fax: 040 64660756
E-Mail: praxis@dr-albers.de
www.dr-albers.de

Autor

ries. Auch Karies interdental war vorhanden. Es lag eine Gingivitis ohne Parodontitis vor. Bis auf die Erosionen und eine leichte Bissabsenkung wiesen im Screening für Cranio-Mandibuläre-Dysfunktionen (CMD) Muskulatur und Kiefergelenke keine pathologischen Befunde auf. Die Vitalität aller Zähne war positiv. Der Röntgenbefund zeigte nervnahe Defekte an diversen Zähnen und Interdentalkaries (Abb. 6).
Es wurde wegen unklarer Genese der Erosionen und fraglicher Prognose einiger Nerven eine direkte adhäsive Versorgung aller Zähne vorgeschlagen. Dies unter Beibehaltung der Bisshöhe. Später sollte dann ggf. eine höherwertige Versorgung folgen. Der Patient stimmte zu. Dem Patienten wurde aufgetragen, ein Ernährungstagebuch für eine Woche zu führen.

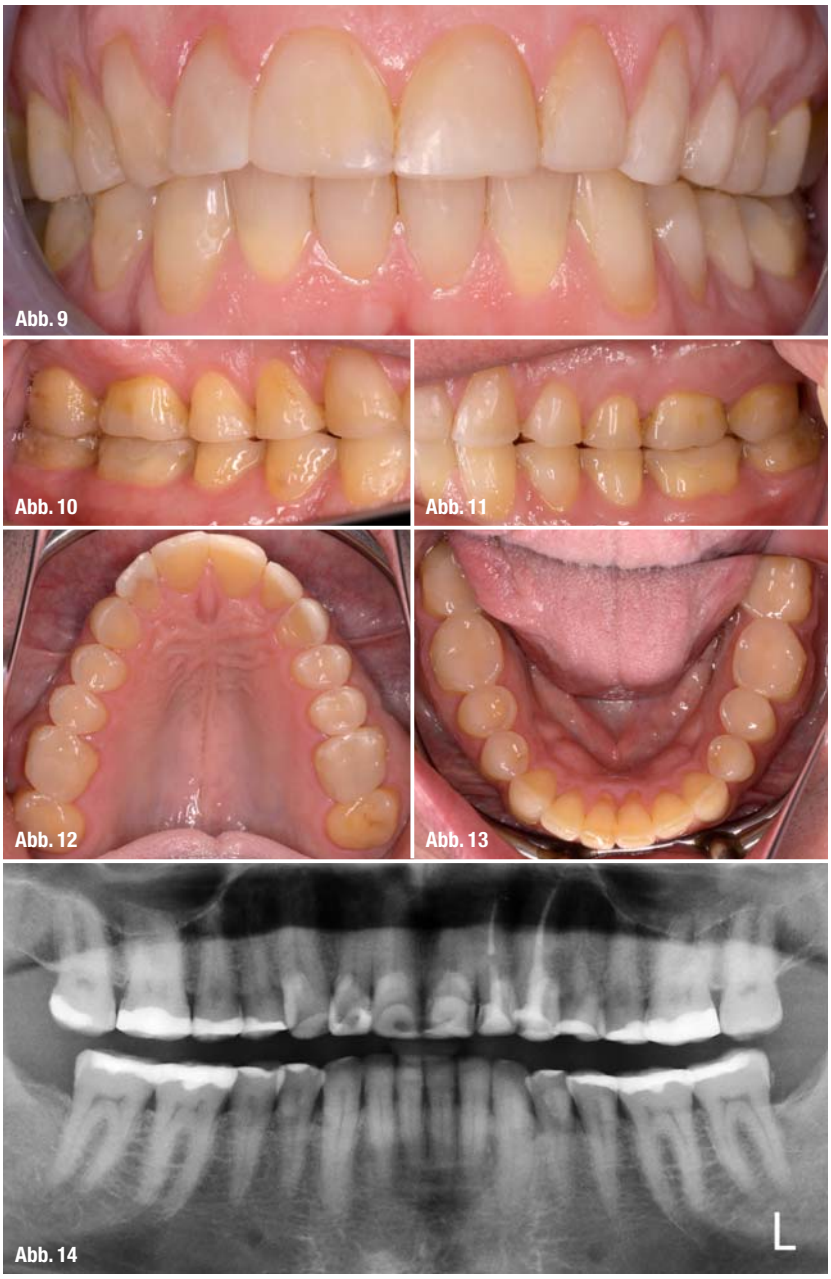

Abb. 9_ Frontalansicht. **Abb. 10**_ Okklusion rechts. **Abb. 11**_ Okklusion links. **Abb. 12**_ Oberkiefer Okklusalansicht. **Abb. 13**_ Unterkiefer Okklusalansicht. **Abb. 14**_ Orthopantomogramm.

Das Ernährungstagebuch ergab keine Auffälligkeiten. In erster Sitzung wurde unter Kofferdam und Mikroskop die endodontische Versorgung der Zähne 22, 23 vorgenommen. Es folgte die adhäsive Versorgung der Zähne 13–23 unter Kofferdam mit Scotch-Bond MP, Tetric-Flow und Empress Direct. Die Seitenzähne wurden in den kautragenden Kavitäten mit direkten Komposit-Inlays mittels Scotch-Bond MP, Tetric EVO Ceram und Dualzement versorgt. Abbildung 8 zeigt schematisch das Vorgehen. Die vestibulären Defekte wurden bei angelegtem Kofferdam mit Scotch-Bond MP und Tetric-Flow versorgt.
Die Kontrolle nach Abschluss der Sanierung zeigt ästhetisch versorgte kariesfreie Zähne (Abb. 9–14). Der Patient hat keine Beschwerden, toleriert die Restaurationen auf Anhieb.

_Diskussion

Endodontische Therapie nach aktuellen Vorgaben[10, 11] und adhäsiver Füllungstechnik[7, 8, 9] ermöglichten im konkreten Fall eine Wiederherstellung der Gesundheit aller Zähne und eine ästhetische Rehabilitation. Der Patient nimmt an einem engmaschigen Prophylaxe-Programm teil. Nach erfolgreicher Wiederherstellung von Kaufunktion und Ästhetik kann nun in Ruhe beobachtet werden, was mit den Zähnen weiter passiert._

Literatur

[1] Five-year study of cervical erosions restored with resin and dentinbonding agent. Hansen EK.Scand J Dent Res. 1992 Aug;100 (4):244–7.
[2] Dental erosion due to wine consumption. Mandel L.J Am Dent Assoc. 2005 Jan; 136(1):71–5.
[3] Enamel erosion by some soft drinks and orange juices relative to their pH, buffering effect and contents of calcium phosphate. Larsen MJ, Nyvad B.Caries Res. 1999;33(1):81–7.
[4] [Reflux disease as an etiological factor of dental erosion]. Stojsin I, Brkani T, Slavoljub Z.Srp Arh Celok Lek. 2010 May–Jun;138 (5–6):292–6. Serbian.
[5] Prevalence of psychologic, dental, and temporomandibular signs and symptoms among chronic eating disorders patients: a comparative control study. Emodi-Perlman A, Yoffe T, Rosenberg N, Eli I, Alter, Winocur E.J Orofac Pain. 2008 Summer; 22(3):201–8.
[6] [Dental status in patients with eating disorders]. Buczkowska-Radliska J, Kaczmarek W, Tyszler Ł, Mikołajczyk E, Fraczak B. Ann Acad Med Stetin. 2007;53(1):90–3. Review. Polish.
[7] Full-mouth adhesive rehabilitation of a severely eroded dentition: the three-step technique. Part 1. Vailati F, Belser UC.Eur J Esthet Dent. 2008 Spring;3(1):30–44.
[8] Full-mouth adhesive rehabilitation of a severely eroded dentition: the three-step technique. Part 2. Vailati F, Belser UC.Eur J Esthet Dent. 2008 Summer;3(2):128–46.
[9] Full-mouth adhesive rehabilitation of a severely eroded dentition: the three-step technique. Part 3. Vailati F, Belser UC.Eur J Esthet Dent. 2008 Autumn; 3(3):236–57.
[10] Qualitätsrichtlinien endodontischer Behandlung: Konsensuspapier der Europäischen Gesellschaft für Endodontologie (European Society of Endodontology). Endodontie 15:387–401, 2006
[11] Zirkel C: Moderne Endodontie – ein antimikrobielles Konzept, DZZ 66(3), 185–195, 2011.

DAS PLUS FÜR SIE!

BEAUTIFIL Flow Plus

Injizierbares Komposit für den Front- und Seitenzahn

- Geeignet für alle Kavitätenklassen
- Einfache Anwendung und schnelle Politur
- Innovatives Spritzendesign
- Natürliche Ästhetik über wirksamen Chamäleon-Effekt
- Hohe Radiopazität und Fluorid-freisetzung

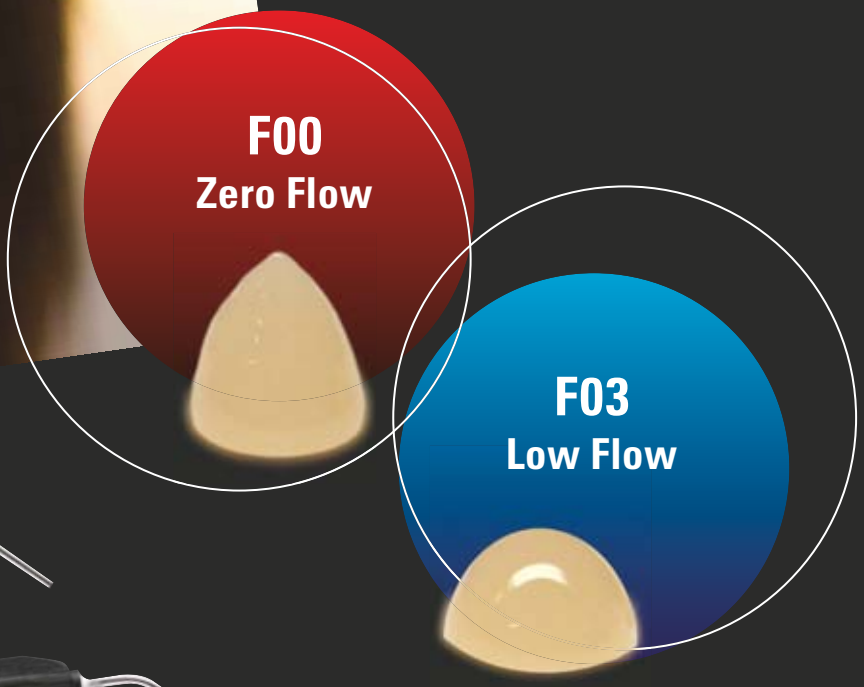

Minimally Invasive Cosmetic Dentistry

SHOFU DENTAL GMBH
Am Brüll 17 · 40878 Ratingen
Telefon: 0 21 02 / 86 64-0 · Fax: 0 21 02 / 86 64-64
E-Mail: info@shofu.de · www.shofu.de