Funktion und Ästhetik – Implantologie mittels CAD/CAM

Autor_Dr. Erhard Reichelt

Der Schlüssel zum klinischen Behandlungserfolg liegt in einem funktionierenden Teamapproach von Chirurg, Prothetiker, Zahntechniker und Dentalhygienikerin. Der Computer übernimmt inzwischen einen ganz maßgeblichen Teil in puncto Planung und Ausführung. Schlagworte wie Backward Planning, CAD/CAM-Design und digitale Abformung werden die Zukunft bestimmen.

Abb. 1_ Klinische Ausgangssituation.

_In Zusammenarbeit mit dem Kieferchirurgen Dr. Li vom Klinikum Oldenburg bestand vor einiger Zeit meine Aufgabe in der prothetischen Sanierung eines zahnlosen rechten Unterkiefers (Abb. 1). Im Zusammenhang mit der Entfernung eines Myoms wurden bei der 52-jährigen Patientin die Zähne ab Regio 43 entfernt.

Sie trug zum Ersatz der fehlenden Zähne 43 bis 47 eine schleimhautgetragene Teilprothese, die okklusal unzureichend justiert und aus parodontaler Sicht nur mit einer Drahtklammer abgestützt war. Ergänzend sei zu erwähnen, dass sie an Epilepsie, Fibromyalgie und Psoriasus arthritis leidet.

Im Oktober 2008 wurde eine Onlayplastik mit einem Knochenblock aus dem Beckenkamm durchgeführt. Der schlechte Allgemeinzustand der Patientin war wahrscheinlich der Grund für den totalen Verlust des augmentierten Knochens (Abb. 2). In den extrem defizitären Restknochen wurden dann im März 2009 vier Bone Level Implantate (in Regio 47 Ø 4,1 und 14 mm; in Regio 46 Ø 3,3 und 14 mm; in Regio 45 Ø 3,3 und 14 mm; in Regio 44 Ø 3,3 und 12 mm Länge) gesetzt. Der rechte N. mandibularis wurde bei dieser Gelegenheit stumpf abgetrennt, um der Implantatinkorporation nicht im Wege zu sein. Die Implantate wuchsen unter einer intakten Schleimhautdecke reizlos ein (Abb. 3). Die extrem tiefe Positionierung der Implantate machte die prothetische Versorgung umso problematischer, da der Abstand zwischen Implantatschulter und der Okklusionsebene ca. 15 mm betrug. Die Verteilung der Implantate ließ eine komplette, antagonistische Abstützung der Gegenzahnreihe erwarten. In Regio 43 befand sich nur ein schmaler Bereich keratinisierter Gingiva. Diverse hoch inserierende Schleimhautbänder in Regio 43, 44 und 45 (siehe Abb. 1) übten einen unphysiologischen Zug im ortsständigen Vestibulum aus.

Zum Zeitpunkt der Freilegung war klar, dass die üblichen Gingivaformer mit einer maximalen Höhe zwischen 6–7 mm zu kurz sein würden. Wir entschieden daher, Provisoriumsekundärteile aus PEK-Kunststoff für RC- und NC-Implantate zu verwenden. Einzig in Regio 44 konnte ein 6 mm hoher Bottle-shape Gingivaformer verwendet werden (Abb. 5). Schrauben der Abformpfosten, die in mei-

Abb. 2_ Röntgenkontrolle mit Augmentat.

Abb. 3_ Röntgenkontrolle mit Implantaten (Bone Level Straumann). Abbildung 2 und 3 mit freundlicher Genehmigung des Klinikums Oldenburg.

3shape

"Mit TRIOS lassen sich Abdrücke einfacher, schneller und besser erstellen"

Dr. Jan Bjerg Andersen

Präzise Implantatabdrücke leicht gemacht

3Shape TRIOS®

Noch nie wurden Abdrücke so einfach erstellt

3Shape TRIOS® ist die Lösung für intraorale Digitalabdrücke der nächsten Generation. Erstellen Sie auf einfache Weise präzise Digitalabdrücke, und senden Sie die Patientenfälle durch einen einzigen Mausklick direkt an das Labor.

3Shape TRIOS®

- Ohne Sprayen für optimale Präzision und Patientenkomfort
- Scannt bis zu 1000 3D-Bilder für echte Geometrien
- Umfassende Palette dentaler Anwendungen, einschließlich Implantatabutment-Fälle
- Sofortige Auswertung von Abdruck und Okklusion, intelligente Scanbearbeitungswerkzeuge

Unsere Philosophie der zeitlosen Technik
3Shape stellt häufig Softwareaktualisierungen bereit, um technischen Weiterentwicklungen Rechnung zu tragen. Ihre Investition von heute ist zukunftssicher – in immer leistungsstärkeren Systemen.

Folgen Sie uns auf:

Melden Sie sich für unseren Newsletter an!!
Scannen Sie den QR-Code
Or go to http://3shapedental.com/Register

Abb. 4_ Großer Vertikalabstand zur Okklusionsebene.
Abb. 5_ PEK-Mesostruktur und Gingivaformer.
Abb. 6_ Defizitäre Weichteilsituation im Vestibulum.
Abb. 7_ Provisorische PEK-Abutments.
Abb. 8_ Provisorische Brücke in situ.
Abb. 9_ Klinische Situation mit offenem Individuallöffel.

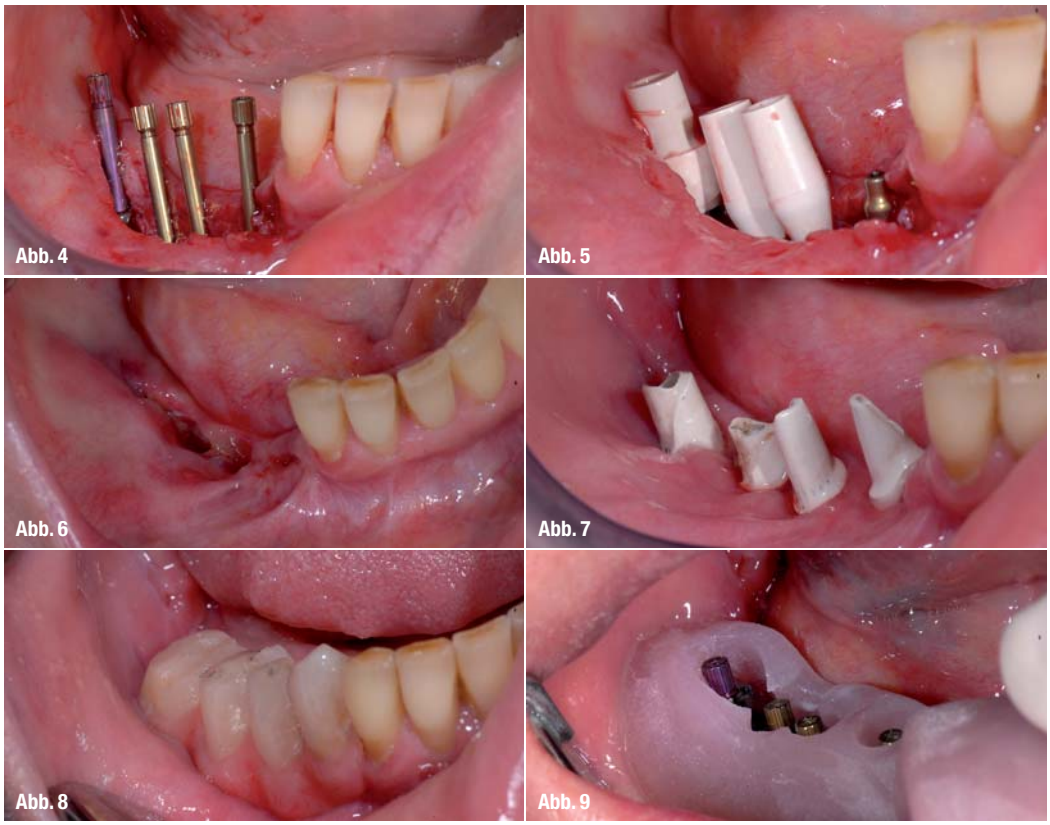

ner Praxis für die Herstellung individueller Löffel in die Implantate geschraubt und mit Alginat abgeformt werden, demonstrieren die ideale parallele Anordnung der Implantate und den großen Raumbedarf für die prothetische Versorgung (Abb. 4).
Bei dieser Vorgehensweise wurden sofort die Weichen für die Weichteilausformung über den distal stehenden Implantaten gestellt. Besonders der Bereich des Implantates in Regio 47 war problematisch, da der aufsteigende Unterkieferast mit seiner Weichteilbedeckung im Wege und dementsprechend viel Weichgewebsmodellation nötig war (Abb. 5 und 6).
Nach 14 Tagen stellten sich die Austrittstrichter oberhalb der Implantate wie in Abbildung 6 dar. Die defizitäre Weichteilsituation im Bereich des gesamten rechten Vestibulums musste als Tatsache akzeptiert werden. Eine Mundvorhof verbessernde Operation wurde von uns vorgeschlagen, aber von der Patientin abgelehnt. Abbildung 7 zeigt die mittlerweile inkorporierten provisorischen PEK-Mesostrukturen.
Die Schraubenzugangskavität bestimmte die unterschiedliche Gestaltung der Abutments. Die Schultern der Aufbauten wurden gezielt deutlich weit über der Gingiva gelegt und die provisorische Brücke bewusst herausnehmbar und nicht verschraubt hergestellt. Während der Probetragezeit wurde sie mit TempBond® auf die PEK-Abutments aufzementiert. Besonders die beiden distalen Pfosten in Regio 46 und 47 verlangten aufgrund der eingeschränkten Mundöffnung und der tiefen Implantatposition volle Aufmerksamkeit beim Eindrehen, da die Gefahr von Aspiration bzw. Verschlucken des SCS-Schraubenschlüssels bestand.
Die provisorische Brücke diente in erster Linie der Wiederherstellung stabiler okklusaler Verhältnisse. Die Zähne wurden in ihrem basalen Anteil mit rosafarbenem Kunststoff unterlegt (Abb. 8). Der basale Brückenkörper war gut für eine Interdentalraumbürste bzw. Superfloss zugänglich.
Nach Absprache mit unserem Techniker entschieden wir uns für die Versorgung mit vier gefrästen Titanabutments und einer Zirkonbrücke. Eine okklusale bzw. transversale Verschraubung kam nicht infrage, da Fibromyalgie und Arthritis für das Eindrehen der Schrauben keine ausreichende Mundöffnung zuließ. Ein längeres Aufhalten des Mundes war der Patientin leider nur mit großer Anstrengung und mit Schmerzen möglich.
Die Abformung für die definitive Versorgung erfolgte mit einem offenen Individuallöffel und Impregum® (Abb. 9). Die Öffnungen im Löffel müssen so gestaltet werden, dass die Schrauben der Abformpfosten von Kunststoff in voller Länge gefasst und die Schraubengänge leicht zugänglich sind. Abformungen unter diesen erschwerten Bedingungen dürften in Zukunft mit dem Einsatz des iTero-Scanners eine für beide Seiten spürbare Erleichterung bedeuten. Die digitale Abformung und Darstellung der Implantatbasen ist der konsequente Schritt in eine moderne, von CAD/CAM-Technik diktierten

Zahnheilkunde. Die Digitalisierung wird mit dem Abdruck beginnen und setzt einen komplett neuen Workflow in Gang. Chirurgische und prothetische Planung werden zukünftig Step by Step nacheinander am Computer realisierbar sein.

Das Herausdrehen der Abformschrauben bzw. das gesamte Prozedere der traditionellen Abformung geriet in diesem Fall zur Strapaze für Patientin und Behandelnden. Die Abformpfosten konnten als Registrierhilfen für das Zentrikbissregistrat verwendet werden; die üblichen Registrierhilfen wurden überflüssig (Abb. 10). Die provisorische Brücke kam zwei Monate zum Einsatz (Abb. 8). Da die Weichteilsituation sich als sehr sensibel erwies, wurde dem Ausformen der Weichteilstruktur über den Implantaten eine angemessen lange Zeit gelassen. Abbildung 4 verdeutlicht die extrem große Distanz zwischen Implantatbasis und nötiger Kronenlänge. Um eine möglichst stabile Unterkonstruktion für die Abutments zu schaffen, entschieden wir uns für gefräste Titanabutments.

Da besonders die Implantate in Regio 47 und 46 sehr tief subgingival lagen, wurden die Schultern aller Abutments gezielt über Gingivaniveau platziert. Wir entschieden uns bewusst für eine zementierte und nicht verschraubbare Version. Die Kronenränder liegen daher in einer sichtbaren, relativ gut kontrollierbaren Zone, um beim Befestigen leichter die Zementüberschüsse zu entfernen. Somit wird die Gefahr der Zementversprengung in den subgingivalen Bereich minimiert (Abb. 11).

Der Mangel an keratinisierter Gingiva ist auf diesem Bild besonders auf der vestibulären Seite deutlich sichtbar. Lingual befindet sich in Regio 46 und 47 eine derbe Schleimhautfalte, die die zwingend notwendige Interdentalraumpflege mit Bürsten erschwert. Die operative Entfernung dieses überschüssigen Schleimhautareals ist bereits angedacht. Das CAD/CAM-gefräste Zirkongerüst (Lava®) wurde ohne Verblendung auf korrekten, span-

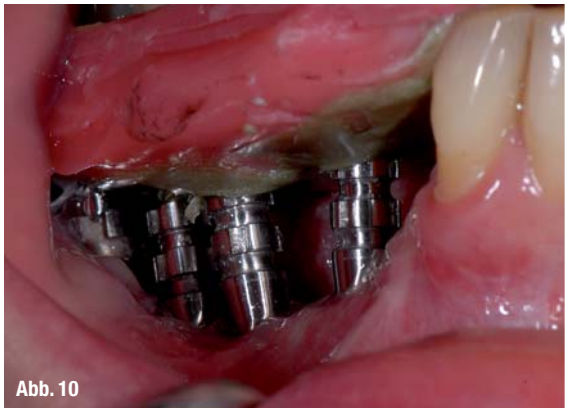
Abb. 10

Abb. 11

Abb. 10_ Bissregistrat mit Abformpfosten.
Abb. 11_ Titanabutments.

Abb. 12_ Überlagerung von Voll-Wax-up und Gerüstdesign der Kronen.
Abb. 13_ Wax-up allein von okklusal.
Abb. 14_ Gerüstdesign des Brückenrohlings von bukkal.
Abb. 15_ Brückendesign von okklusal.

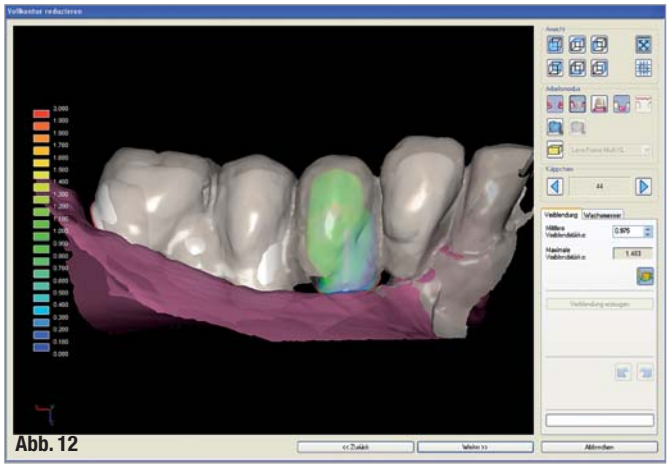
Abb. 12

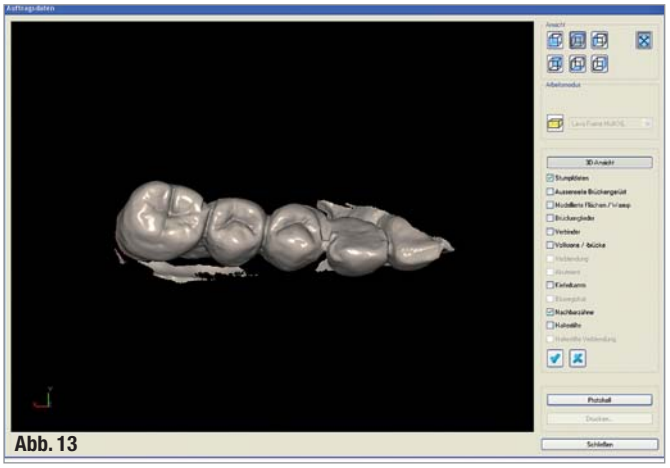
Abb. 13

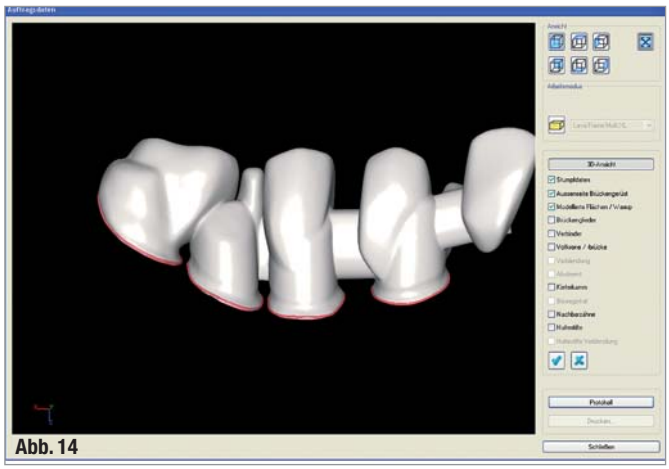
Abb. 14

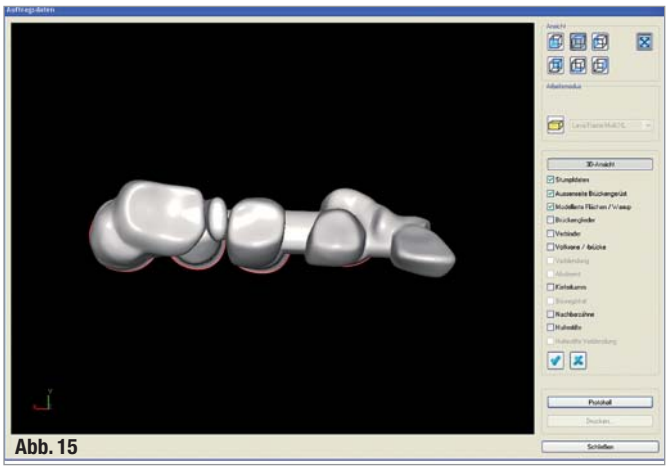
Abb. 15

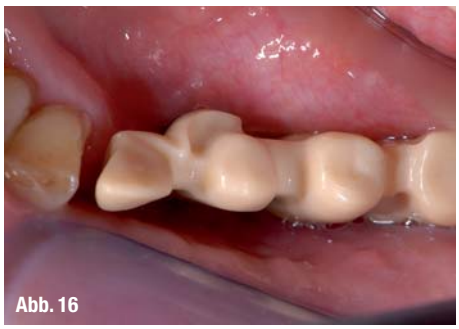
Abb. 16

Abb. 17

Abb. 18

Abb. 16_ CAD/CAM-gefrästes Zirkonbrückengerüst.
Abb. 17_ Definitive Zirkonoxidbrücke Lava®.
Abb. 18_ Interdentalraumgestaltung für Prophylaxemaßnahme.

nungsfreien Sitz kontrolliert und das Gerüstdesign anhand eines Voll-Wax-ups der gesamten Brücke erarbeitet. Abbildung 12 veranschaulicht, wie bei der Planung des Gerüstdesign die Umrissform und Gestaltung der fertigen Brücke die Größe der Unterkonstruktion bestimmt. Die Software gibt die Rahmenbedingungen für das Gerüstdesign vor, da die maximale Stärke der Verblendkeramik in direkter Abhängigkeit von der Dimension des Gerüstes steht. Das Ineinandergreifen all dieser Informationen beugt dem vermeintlichen Abplatzen der Verblendkeramik vor.

Entsprechend dem maßgeblichen Raumbedarf an Gerüst und Stärke für die Verblendkeramik kam es zu dieser eher futuristisch anmutenden Gerüstausformung. Im Bereich der Krone 44, des Brückengliedes 43 lingual bzw. der Krone 47 bukkal wurde das Zirkongerüst bewusst um einen ca. 1,5 mm breiten Ausleger unterstützt. Diese gezielte Höckerunterstützung des Gerüstes ist ebenso notwendig, um ein Abplatzen der Verblendkeramik zu vermeiden. Sogenannte Chippings sind leider immer wieder beobachtete Phänomene im Umgang mit Zirkonrestaurationen. Bei so großspannigen, implantatgetragenen Brücken herrschen ganz andere neurophysiologische Bedingungen, da die starr mit dem Knochen verbundenen Implantate über keine Mechanorezeptoren verfügen und somit eine wesentlich größere, unkontrollierte Krafteinleitung über die prothetische Suprakonstruktion erfolgt. Wenn Keramik der Oberkieferkronen gegen Keramik im Unterkiefer okkludiert, ist besondere Vorsicht geboten. Der okklusalen Komponente in Zentrik bzw. Exzentrik muss ganz genau Rechnung getragen werden.

Die Konnektorverbindungen zwischen Kronen bzw. Freiendanhänger wurden entsprechend diesen Vorgaben großflächig gestaltet, ohne auf die Durchgängigkeit zu verzichten. Das Zirkongerüst bekam die notwendige räumliche Unterstützung, um ein Chipping der Verblendkeramik zu verhindern (Abb. 16). Bei diesem Arbeitsschritt wurde nochmals der okklusalen Dysfunktion Aufmerksamkeit geschenkt, indem die Positionierung des Unterkiefers ein weiteres Mal in Zentrik registriert wurde. Die Herstellung der Arbeit erfolgte unter funktionsanalytischen Aspekten im teiljustierbaren SAM-Artikulator. Die Gerüstanprobe diente der Kontrolle des exakten Kronenrandes und der Durchgängigkeit der Interdentalsituation. Darüber hinaus wurde geprüft, ob sich das Gerüst spannungsfrei auf die eingedrehten Abutments fügt.

Abbildung 17 zeigt die funktionell und ästhetisch gelungene Brückenkonstruktion. In puncto Ästhetik ließ die individuelle farb- und die funktionsgerechte Kauflächengestaltung keine Wünsche offen. Zahnfleischfarbene Keramik diente als Weichgewebsmaske. Sie wurde interdental so gestaltet, dass für eine sichere Führung der Interdentalbürste gesorgt ist und die motorisch gehandicapte Patientin von vestibulär und von lingual im Handling der Mundhygiene adäquat agieren kann (Abb. 18). Die Keramikverblendung im Interdentalbereich sorgt aufgrund der Härte und Homogenität des Materials für ein geringes Maß an Plaqueanhäufung. Die Patientin befindet sich in einem engmaschigen Recallsystem, da bei ihr die Plaqueakkumulation aufgrund ihrer notwendigen Medikamente extrem stark ist.

Mein besonderer Dank gilt an dieser Stelle Christian Lang vom Labor Bellmann & Hannker und dem Lava Fräszentrum Hall of Frame. Sie alle haben maßgeblich zum Gelingen dieser anspruchsvollen Arbeit beigetragen, da sie stets bei der technischen Ausführung präsent waren und mit ihrem Einsatz dafür gesorgt haben, dass die verloren gegangene Funktion und Ästhetik in hervorragender Art und Weise zum Wohl der Patientin wiederhergestellt werden konnte. Die ursprünglich bestehenden Kiefergelenkprobleme waren bereits mit Eingliederung der provisorischen Brücke verschwunden._

_Kontakt

Dr. Erhard Reichelt
Hundsmühler Str. 63
26131 Oldenburg
Tel.: 0441 501060
www.dr-reichelt-zahnarzt.de

Autor

pritidenta®

Er könnte eine Krone werden.

Sie ist eine.

pr.t.® crown

www.pritidenta.com