

# Die endodontische Mikrochirurgie der apikalen Läsion

Viel Zeit ist vergangen seit der systematischen Einführung der Wurzelspitzenresektion (WSR) in die Zahnmedizin durch Partsch im Jahre 1889. Die Integration zahlreicher innovativer Techniken und Materialien, insbesondere beschrieben durch Kim et al., hat die endodontische Mikrochirurgie von heute zu einem hoch spezialisierten Bereich der zahnärztlichen Chirurgie weiterentwickelt. Sie ist das Verfahren der Wahl bei dem oftmals letzten Versuch der Therapie einer apikalen Pathologie (Abb. 1 und 2).

Dr. Bernd T. Schneider/Frechen

n Die Wurzelspitzenresektion ist die operative Kürzung der Wurzelspitze nach Zugang durch den Knochen mittels Osteotomie. Sie erfolgt mit oder ohne retrograden Verschluss des Wurzelkanals. Ziel dieser Apikoektomie ist die Entfernung sowohl des kontaminierten apikalen Deltas als auch von extra- und intraradikulärem pathologischen Gewebe. Dieses infizierte Material stellt die häufigste Ursache der persistierenden apikalen Läsion dar. Zysten dagegen sind in nur ca. 15 Prozent aller Fälle ursächlich verantwortlich. Davon sind 6 Prozent sog. Taschenzysten, die vermutlich durch eine Revisionsbehandlung der Wurzelfüllung ausheilen könnten. 9 Prozent der Zysten werden als sog. wahre Zysten klassifiziert. Diese können lediglich auf chirurgischem Wege ausheilen.

Selten verursachen Bestandteile pflanzlicher Nahrung, Cholesterinkristalle oder Fremdkörper im periapikalen Gewebe die apikale Läsion (Nair 2006). Nur die endodontische Chirurgie mit retrograder Füllung behandelt die extra- und intraradikulären Ursachen der persistierenden apikalen Läsion (Nair 2006). Dies legt die Forderung einer konsequenten retrograden Revision der orthograden WF bei Durchführung jeder WSR nahe. Das menschliche Auge allein ist nicht in der Lage, die zu behandelnden Strukturen adäquat zu visualisieren; daher ist für die zeitgemäße minimalinvasive endodontische Chirurgie der Einsatz des Operationsmikroskops unabdingbar.

## Indikation

Die Leitlinie zur WSR nach Kunkel und Hülsmann aus dem Jahre 2007 gibt dem Praktiker eine Reihe von Indikationen und möglichen Indikationen an die Hand. Diese basieren ebenso wie die Behandlungsalternative

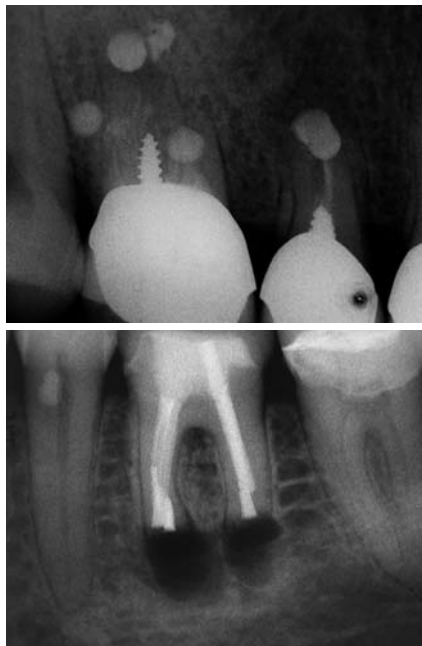


Abb. 1: WSR früher. – Abb. 2: WSR heute.

einer orthograden Revision der Wurzelkanalfüllung auf wissenschaftlichen Studien, die auf der Skala der medizinischen Evidenz fast durchweg die schwächsten Evidenzgrade aufweisen. Hülsmann und Del Fabbro et al. konstatieren diesbezüglich, dass eine evidenzbasierte Grundlage zur Entscheidungsfindung WSR oder orthograde WF-Revision bei ähnlichen Erfolgsaussichten fehlt (2007). Es ist nicht verwunderlich, dass verschiedene zahnmedizinische Fachgesellschaften zu unterschiedlichen Beurteilungen der Indikationsstellung der Leitlinie zur WSR kommen. Bei der individuellen Entscheidungsfindung sind neben dem Zustand der orthograden WF, dem Zustand der koronalen Restauration, die Operabilität in Anbetracht medizinischer und anatomi-

mischer Gegebenheiten (z. B. Crista obliqua im Unterkiefer), die Erfahrung des Behandlers zur Vermeidung möglicher Komplikationen, die Kosten und die Erwartungen des Patienten zu berücksichtigen. In den Augen des Autors besteht die Indikation der Apikoektomie zur Therapie einer chronischen apikalen Läsion immer dann, wenn die orthograde WF bzw. Revision der orthograden WF nicht möglich, nicht sinnvoll oder nicht Erfolg versprechend ist oder die vollzogene orthograde Revision der WF nicht erfolgreich war.

## Technik

Die mikrochirurgische Operationstechnik erfordert eine Kaskade von Mikroinstrumentarien unter konsequenter Anwendung des Operationsmikroskops. Das Mikroskop ermöglicht nicht nur die 5- bis 25-fache Vergrößerung, sondern auch die schattenfreie Ausleuchtung des OP-Gebiets. Erst dadurch werden feinste pathologische Strukturen erkannt und einer adäquaten Therapie zugeführt.

# OPTISCHE HÖCHSTLEISTUNG AUF EINEN BLICK

## DENTALMIKROSKOP

- Optische Höchstleistungen
- Einmaliges Preis-Leistungsverhältnis
- Bis zu 25,6-fache Vergrößerung
- Als LED-Version erhältlich



## FLIP-UP AIR-X PRISMATIK 6,0X

- Hochauflösende Optik, für klare dreidimensionale Bilder
- Optimale Gewichtsverteilung
- 6-fache Vergrößerung



## LED POWER-X-LIGHT

- Kompatibel mit jedem Lupenbrillen-System
- Akkubetrieb, kein Kabel
- Klar begrenztes Lichtfeld



## FLIP-UP EVO GALILEAN 2,5X

- Vielseitige individuelle Einstellmöglichkeiten
- Die passende Lösung für jeden Bedarf
- Benutzerfreundliche Konfiguration



## DENTALHYGIENE-LUPE

- Vorgefertigte Standardlupe
- Kein Ausmessen notwendig
- Kostengünstig und hochqualitativ
- Bestes Sehvermögen





Abb. 3: Mikrochirurgiespiegel. – Abb. 4: Mikrochirurgiering.

Zu den Instrumentarien gehören z.B. Mikroskalpell, Mikrospatel und Mikrostopfer, Mikrospiegel (Abb. 3), Mikroauger, Mikrochirurgiering als kopfnaher Unterarmabstützung (Abb. 4) und ein Mikronahtset. Der Eingriff beginnt i.d.R. mit der Lokalanästhesie mit einem Adrenalinzusatz von 1:100.000, welche für eine ausreichende Anästhetiefiefe sorgt und durch Vasokonstriktion zusätzlich eine stark verminderte Durchblutung des OP-Gebiets erzielt.

Die Inzisionstechnik ist individuell unterschiedlich und hängt von Defektgröße, Beteiligung pathologischer parodontaler Gewebe, Nähe zu anatomischen Strukturen (Kieferhöhle, Nervus mentalis) und Zahnlänge ab. Verlauf der Lachlinie, Gingivatyp und Gingivaverlauf sind aus ästhetischen Gesichtspunkten dabei mit in Betracht zu ziehen. Die Inzision erfolgt idealerweise innerhalb der Attached Gingiva in einem 45-Grad-Winkel zum Knochen.

Sie verläuft paramarginal (nach Lübke-Ochsenbein), marginal mit vertikaler Entlastung am Nachbarzahn (Dreiecksflappen) oder kombiniert marginal-paramarginal (Papillenbasisinzision nach Velvert). Der palatinale Zugang im Molarenbereich erfolgt stets marginal mit einer vertikalen Entlastung mesial des zweiten Prämolaren. Als Universalklinge eignet sich das Modell 15c. Anschließend erfolgen die atraumatische Präparation eines Mukoperiostlappens und das Einsetzen eines re-dimensionierten Wundhakens.

Das Freilegen der Wurzelspitze wird rotierend mithilfe von Kugelfräsen eines Durchmessers von 2 mm und kleiner durchgeführt. Die Resektion sollte mittels eines leicht konischen Bohrers erfolgen und umfasst drei Millimeter der Wurzelspitze in einem Winkel von nahezu 90 Grad zur Zahnachse (Abb. 5). Dies eliminiert 93 Pro-

zent aller lateralen Kanäle und 98 Prozent aller Ramifikationen (Kim 2001).

Anschließend erfolgt die Kürettage des pathologischen apikalen Gewebes, gefolgt von einer suffizienten Blutstillung. Mithilfe von Eisen-III-Sulfat (Astringedent, Fa. Ultradent) getränkter steriler Pellets wird ein Gefäßverschluss innerhalb der knöchernen Kavität durch Oxidation des Blutes und Agglutination der Blutproteine herbeigeführt. Danach wird der Vitalfarbstoff Methylenblau appliziert, der selektiv das Weichgewebe (PA-Spalt, Endodont, Isthmen) und feine Mikrorisse anfärbt. Bei der Inspektion des Neoapex ist ggf. mithilfe von Mikrospiegeln das Vorliegen von nicht abgefüllten Kanälen, Isthmen, Wurzelfrakturen sowie inkompletten Wurzelresektionen zu überprüfen.

Von Arx und Mitarbeiter konnten 2011 zeigen, dass 83 Prozent aller resezierten Zähne Undichtigkeiten der WF am Neoapex aufweisen. Dies unterstreicht die Forderung eines erforderlichen neuen retrograden Verschlusses des Wurzelkanalsystems nach Ultraschallpräparation aller identifizierten Wurzelkanäle und Isthmen. Die zusätzliche retrograde Ultraschallaufbereitung verbessert die Prognose der WSR um 17 bis 30 Prozent (Kim und Kratchmann 2006). Diese erfolgt 3 mm tief, kanalachsengerecht mit abgewinkelten diamantierten Spitzen (Abb. 6). Besitzen die behandelten Wurzeln mehr als einen Kanal, ist unter Variation der mikroskopischen Perspektiven auf die Inzidenz von Isthmen zu achten, die von Cambruzzi und Marshall im Jahre 1983 erstmals beschrieben wurden. Die Isthmus-Inzidenz variiert je nach Zahn und Resektionshöhe und ist in der mesialen Wurzel des ersten Unterkiefermolaren mit 80 Prozent am höchsten. Die Abbildung 7 zeigt den Zustand nach retrograder Isthmus- und Kanalaufbereitung.

Nach Desinfektion der Wurzelkanäle – der Autor verwendet CHX in einer Konzentration von 2 Prozent – und Dehydratation mit Alkohol werden die Kanäle mit Papierspitzen getrocknet (Abb. 8 und 9). Die Kavität kann

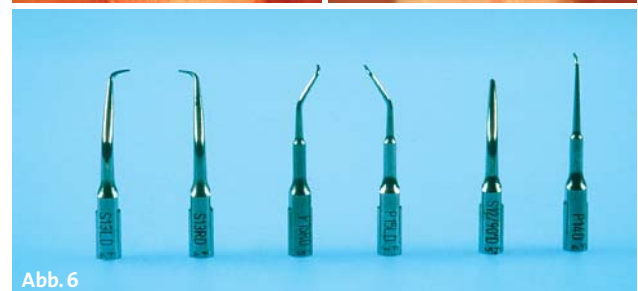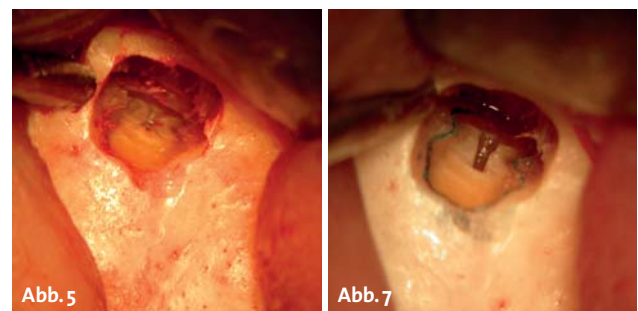
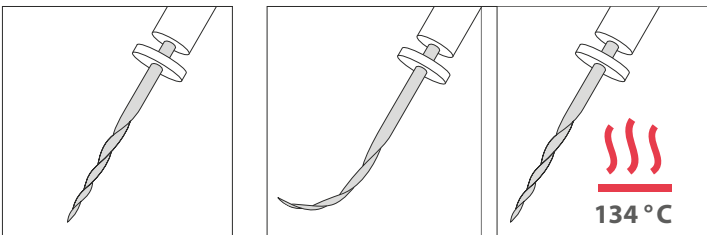


Abb. 5: Zustand nach Resektion. – Abb. 6: Retrospitzen. – Abb. 7: Zustand nach retrograder Aufbereitung.



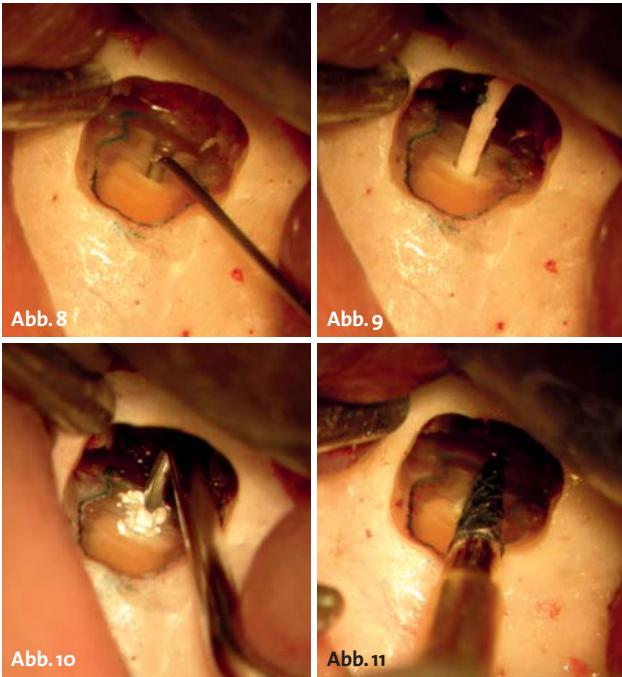
# Wie Phönix aus der Asche... ...die regenerative NiTi-Feile!

## HyFlex™ CM



- Minimalste Rückstellkraft + extreme Flexibilität = optimale Kanaladaption
- Reversible Formanpassung durch Wärme = Mehrfachverwendung
- Bis zu 300% höhere Ermüdungsbeständigkeit





**Abb. 8:** Spülen der Retrokavität. – **Abb. 9:** Trocknen der Retrokavität. – **Abb. 10:** Die Retrofüllung. – **Abb. 11:** Glätten der Retrofüllung.

auf diese Weise sicher auf eine mögliche Via falsa bei der Retropräparation überprüft werden. Es folgt die Applikation eines Füllungsmaterials, welches biokompatibel, feuchtigkeitsunempfindlich, leicht zu verarbeiten, volumenbeständig und röntgenopak sein sollte (Abb. 10). Die besten dokumentierten Langzeitergebnisse in vivo (Rubinstein und Kim 2002, Beobachtungszeitraum fünf bis sieben Jahre) sprechen für Super EBA (Fa. Bosworth), die bessere Biokompatibilität für MTA (Fa. Angelus). Das Handling beider Materialien bedarf eines gewissen Trainings und ggf. spezieller Einbringhilfen wie z.B. des MTA-Blocks (Fa. Hartzell & Son).

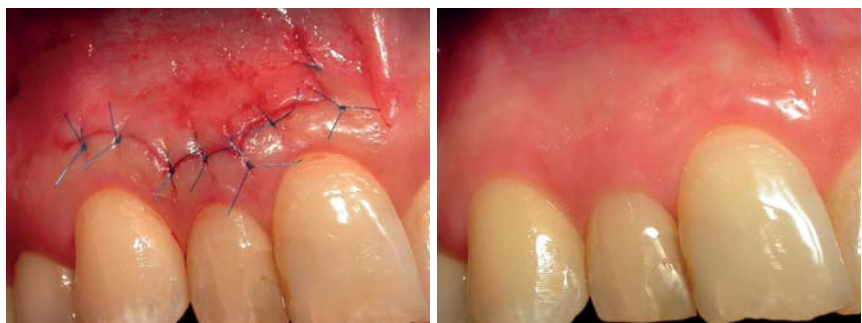
Ist das Material mit Mikrospateln und -stopfern eingebracht, können beim Super EBA die Überschüsse nach kurzer Aushärtung rotierend entfernt werden (Abb. 11). MTA dagegen härtet nach Herstellerangaben erst nach 10 bis 15 Minuten aus und die Überschüsse müssen vorsichtig schabend abgetragen werden. Zahlreiche Publikationen konnten zeigen, dass MTA, Super EBA und IRM als Variable klinisch keine statistisch signifikanten Unterschiede für den Erfolg der Therapie aufweisen (Chong et al. 2003, Lindeboom et al. 2005, Kim et al. 2008, Zahi Tawil et al. 2009, Tang et al. 2010, Baek et al. 2010, Song et al. 2011). Ein adhäsiver retrograder Verschluss, mit Versiegelung aller Dentintubuli am Neoapex mit dem Material Retroplast zeigt klinisch im Vergleich zu MTA statistisch signifikant

weniger Therapieerfolge (von Arx et al. 2010). Der Autor variiert zwischen Super EBA z.B. bei Wurzeln mit grazilen Isthmen aufgrund der besseren Stopffähigkeit des Materials und MTA.

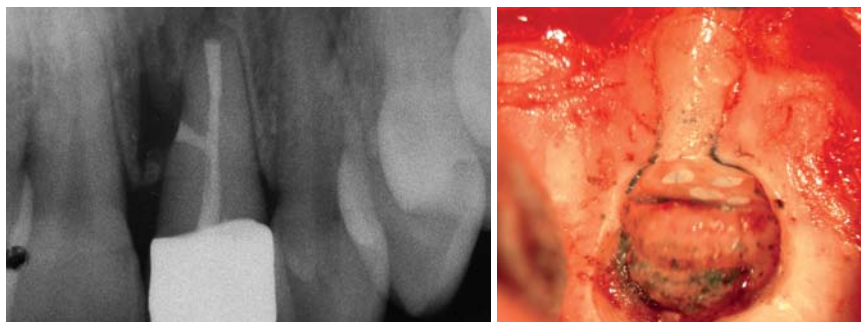
Vordem Wundverschluss ist darauf zu achten, dass alle Rückstände des Eisen-III-Sulfats, alle Füllungsreste und weichgeweblichen Strukturen kürettieren und aus der knöchernen Kavität eliminiert werden. Dabei führt eine Anfrischung der vorübergehend verschlossenen Gefäße zur erforderlichen Einblutung. Die minimierte Zugangskavität stellt in den meisten Fällen einen mehrwandigen Knochendefekt dar und verfügt daher über gute Voraussetzungen einer kompletten Reossifikation. Die Einlage eines Knochenersatzmaterials ist nach Auffassung des Autors i.d.R. kontraindiziert, da es die radiologische Kontrolle dauerhaft verfälscht und zu vermehrten Wundheilungsstörungen führt. Der Wundverschluss wird mit monofilem, nicht resorbierbarem Nahtmaterial der Stärke 4/0 bis 7/0 durchgeführt, wobei der Wundlappen initial und terminal mit einem angefeuchteten Tupfer mit leichtem Druck readaptiert wird (Abb. 12 und 13).

### Prognose

Die Prognose der WSR wird kontrovers diskutiert, und die unterschiedliche Methodik der Publikationen erschwert die kontrollierte Analyse. Nach von Rud et al. 1972 und Molven et al. 1987 wird die Therapie der Apikoektomie von den meisten Autoren dann als Erfolg eingestuft, wenn die radiologische Kontrolle nach zwölf Monaten eine komplette oder inkomplette Reossifikation des Defekts bei fehlender klinischer Symptomatik aufweist. Kim et al. bewerten die komplette Reossifikation mit Ausbildung einer Lamina dura des Knochens angren-



**Abb. 12:** Mikronaht. – **Abb. 13:** Mikronaht drei Monate post operationem.



**Abb. 14:** Verschluss eines Seitenkanals. – **Abb. 15:** Zahn 44 mit vier Kanälen.

zend an die resezierte Wurzelspitze als erfolgreiche Ausheilung. Ein radiologischer und klinischer Erfolg nach zwölf Monaten bleibt i.d.R. dann auch langfristig konstant erfolgreich (Zuolo et al. 2000).

Die Metaanalyse von Setzer et al. aus dem Jahr 2010 kommt zu dem Ergebnis, dass die mikroskopische WSR eine Erfolgsaussicht von 92 Prozent gegenüber lediglich 59 Prozent Erfolg der traditionellen WSR ohne Mikroskop aufweist. Ebenfalls 92 Prozent Erfolg besteht für Rezidivoperationen, die im Gegensatz zur Erstoperation unter mikrochirurgischen Aspekten durchgeführt wurden (Song et al. 2011).

Als negative prognostische Faktoren werden das Vorhandensein von Infektionszeichen und präoperativen Schmerzen, eine geringe Dichtigkeit der Wurzelfüllung, die Größe der apikalen Läsion  $> 5$  mm, die kombinierte Läsion (Endo-Paro) und die Zahnposition diskutiert (von Arx et al. 2010, Song et al. 2011, Kim et al. 2008).

## Fazit

Die endodontische Mikrochirurgie der apikalen Läsion mit retrogradem Verschluss stellt die zeitgemäße Form der WSR dar. Zum gegenwärtigen Zeitpunkt erfolgt die Anwendung dieses Verfahrens meistens in Form eines Specialist Team Approachs in ausgewählten Überweisungspraxen. Die Therapie gewährleistet die sichere Operabilität aller Zähne durch das Erkennen und Therapieren extra- und intraradikulärer anatomischer und pathologischer Mikrostrukturen am Neopex. Auch laterale Kanäle (Abb. 14), iatrogene Perforationen und ungewöhnliche Wurzelkanalkonfigurationen (Abb. 15) können so behandelt werden.

Die endodontische Mikrochirurgie der apikalen Läsion zeigt hohe Erfolgsraten (ca. 90 Prozent), die auch im Seitenzahnggebiet erzielt werden. Der Patient profitiert zudem von der minimalen Invasivität des Verfahrens, wobei insbesondere bei tief liegenden Wurzeln im Molarenbereich Perforationen des kontralateralen Knochens und eine Eröffnung des Sinus maxillaris vermieden werden können. Dies führt zur Reduktion postoperativer Beschwerden des Patienten und dem Behandler kommt eine ergonomische Arbeitshaltung zugute.

Kritisch ist anzumerken, dass Multicenterstudien zur mikroskopischen WSR fehlen und das Evidenzniveau zur Untersuchung endodontischer und endodontisch-chirurgischer Behandlungen niedrig ist. [n](#)

## KONTAKT

### Dr. Bernd T. Schneider

Fachzahnarzt für Oralchirurgie

Platz der Deutschen Einheit 1

50226 Frechen

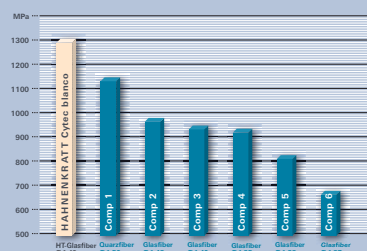
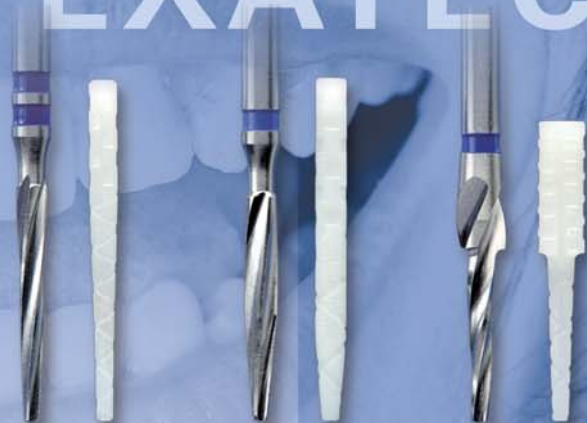Tel.: 02234 9489790

E-Mail: [info@oralchirurgie-frechen.de](mailto:info@oralchirurgie-frechen.de)

Web: [www.oralchirurgie-frechen.de](http://www.oralchirurgie-frechen.de)



# CONTEC CYTEC EXATEC



Höchste Biegefestigkeit nach DIN 53 390 für Cytec blanco, HT-Glasfaser: 1.281,62 MPa im Vergleich zu anderen Wurzelstiften aus Glas- oder Quarzfaser

DIE BASIS FÜR  
EINEN HÖCHST  
STABILEN  
WURZELAUFBAU



FAX 07232/3029-99 Bitte Praxistempel anbringen. Verrechnung über:

● INFO-MATERIAL

TEST-SETS je EUR 19,95  
(zzgl. MwSt.)

● Exatec blanco 

● Cytec blanco 

● Contec blanco 

Inhalt des Test-Sets: Instrumente + 3 Wurzelstifte.  
Preis frei Haus.

E.HAHNENKRATT GmbH

DE-75203 Königsbach-Stein

Fon +49 (0)7232/3029-0

Fax +49 (0)7232/3029-99

[info@hahnenkratt.com](mailto:info@hahnenkratt.com)