

DVT in der Endodontie – Sinn oder Unsinn?

Seit der Einführung der digitalen Volumentomografie (DVT) in die Zahnheilkunde im Jahre 1998 haben die Geräte eine große Weiterentwicklung erfahren. Neue Sensoren, neue Röntgentechniken, die Entwicklung der Bildverarbeitungsalgorithmen und nicht zuletzt die gestiegene Geschwindigkeit der PCs haben das DVT aus der Exotenecke heraus in die Praxis-tauglichkeit überführt. Das wird auch und vor allem an der Preisentwicklung in den letzten zehn Jahren deutlich.

Oscar Freiherr v. Stetten/Stuttgart

n Über den Sinn oder Unsinn der DVT im Bereich der Endodontie kann man sicher abendfüllend streiten. Diejenigen, die bereits ein DVT zur Verfügung haben und damit aktiv arbeiten, werden hauptsächlich argumentieren, dass mit der DVT-Darstellung eine sehr gute Vorausplanung des Eingriffes und somit eine eindeutige Aufklärung des Patienten möglich sind. Man verlässt den Konjunktiv des normalen Aufklärungsgespräches und kann sich auf bildlich dargestellte Fakten stützen. Diejenigen, die gegen die höhere Strahlen- und finanzielle Belastung des Patienten sind, argumentieren, dass wir z.B. (noch?) gar nicht wissen, welchen Einfluss die Größe einer apikalen Aufhellung auf die Prognose eines endodontischen Eingriffes hat. Die meisten endodontischen Komplikationen würden sich auch auf konventionellem Wege mittels mindestens zwei angulierter Röntgenaufnahmen sehr wohl darstellen lassen. Ohne ein DVT kann man doch auch vieles therapieren. Ein größerer Zusatznutzen sei durch Studien nicht belegt. Beidem ist nur bedingt zuzustimmen, denn zum einen gibt es bereits Literatur, die die Prognose eines endodontischen Eingriffes mit der Größe der Aufhellung korreliert.^{2,3,5} Diese basiert jedoch hauptsächlich auf 2-D-Aufnahmen, die im Vergleich zum DVT deutlich unsensibler gegenüber Veränderungen im Knochen sind.^{6,9,18} Aufgrund dieser Tatsache wurde bereits in der interna-

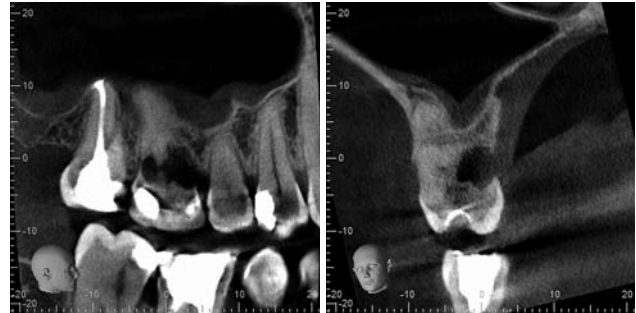


Abb. 1: Sagittalschnitt durch einen 16 mit ausgeprägter externer Resorption. – **Abb. 2:** Transversalschnitt durch den gleichen Zahn wie Abbildung 1.

len Literatur eine Diskussion begonnen, ob die althergebrachten Parameter zur Beurteilung des periapikalen Status hinsichtlich der Verfügbarkeit des DVTs nicht überholt wären und neue Parameter zur Beurteilung eines Erfolges bestimmt werden müssten.⁷ Zum anderen sollte man sich fragen, ob eine komplette 3-D-basierte Information nicht deutlich mehr Benefit für die Behandlung liefert als das sehr abstrakte und komplexe Diagnostizieren von angulierten 2-D-Aufnahmen. Letztendlich ist der jetzige Zeitpunkt sicher verfrüht, um eine abschließende Aussage zu beiden Positionen tätigen zu können. Sicher ist, dass die DVT eine weitere

Verbreitung finden wird und damit auch die Anzahl der Befunde und folglich das Verständnis steigen werden.

Die DVT bietet nicht nur dem Behandler den Vorteil der guten Informationsgewinnung und somit eventuell einer besseren Einschätzung der Prognose, sondern auch der Patient profitiert von der 3-D-Darstellung. Natürlich primär durch den aufgrund besserer Diagnosemöglichkeiten gut informierten Behandler, aber auch von der sicher einleuchtenden Darstellung seiner Pathologie. Unserer Erfahrung nach sind die Patienten in vielen Fällen oft selbst in der Lage, die Pathologie eindeutig zu erkennen. Diese Erkenntnis mündet in ein sehr gutes Verständnis der erforderlichen Behand-

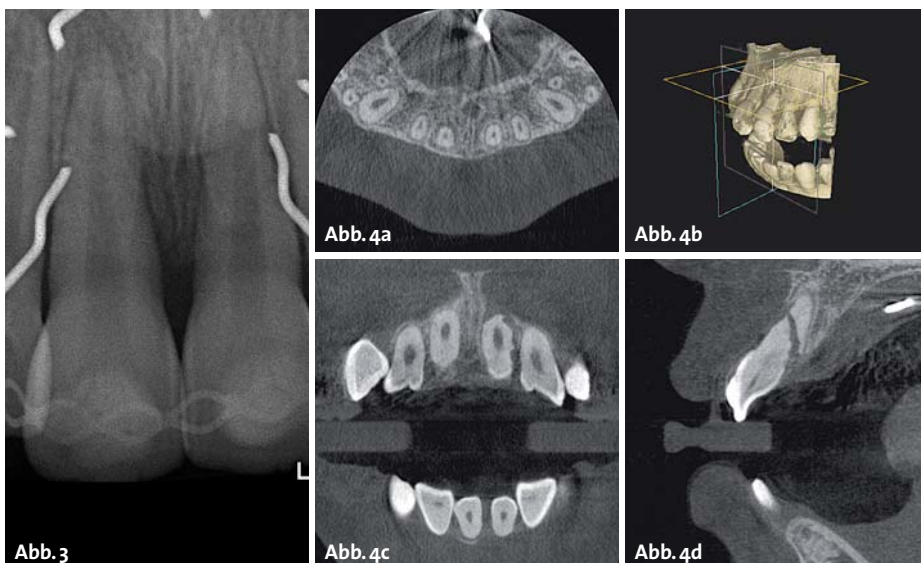


Abb. 3: EB der Situation. – **Abb. 4a–d:** MPR-Ansicht der gleichen Situation im DVT (Abb. 3 und 4: Dankenswerterweise zur Verfügung gestellt von Dr. Christoph Kaaden/München).

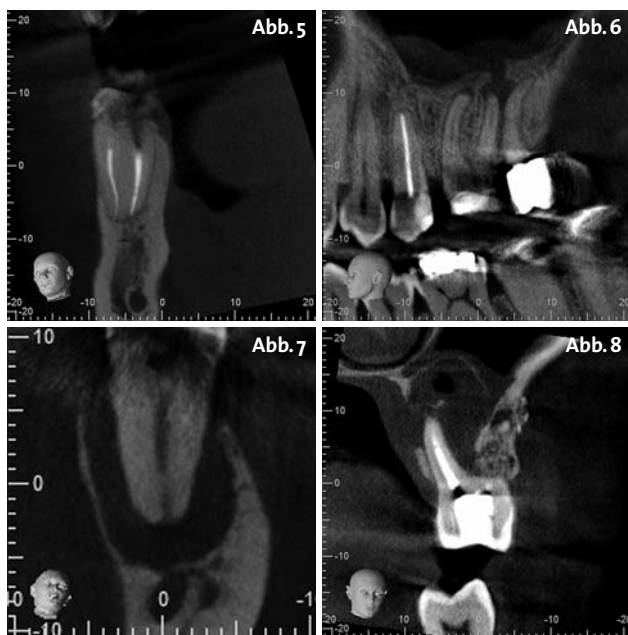


Abb. 5: Feilenfragment in Zahn 46 mesiobukkale Wurzel, Transversalschnitt. – **Abb. 6:** Sagittalschnitt Regio 26 mit deutlicher KH-Beteiligung. – **Abb. 7:** Sagittalschnitt 37 mit Durchbruch des Kompaktadaches des N. mandibularis. – **Abb. 8:** Transversalschnitt Regio 26 mit ausgeprägter Beteiligung der KH sowie Lyse der palatinalen Alveolenwand.

lungsmaßnahmen und deren Komplexität. Und was kann es wertvolleres geben als einen aufgeklärten und überzeugten Patienten, der hinter der Therapie steht?

2-D oder 3-D?

Unabhängig von dieser sicher berechtigten und wichtigen Diskussion bringt ein DVT durchaus Vorteile mit sich in der Beurteilung bestimmter Sachverhalte wie z.B. interne/externe Resorptionen (Abb. 1 und 2), Traumafälle nach sorgfältiger Abwägung (Abb. 3 und 4), Lokalisation von intrakanalären Fremdkörpern bei mehrwurzeligen Zähnen (Abb. 5) oder die Beteiligung benachbarter anatomischer Strukturen (Abb. 6 bis 8) vor endodontischem Eingriff oder der chirurgischen Endodontie (Abb. 9).^{8,13,18} Momentan gibt es noch keine deutsche Leitlinie mit Indikationsempfehlungen. Die SEDENTEX (www.sedentext.eu) jedoch hat schon eine gute Stellungnahme verfasst und es steht zu vermuten, dass sich eine nationale Leitlinie an dieser orientieren wird.

Wie bei jedem neuen Diagnostikum werden die Indikationsbereiche immer weiter ausgedehnt, um überhaupt evaluieren zu können, bei welcher Indikation dieses Tool eigentlich zum Einsatz kommen sollte. Es existieren bereits diverse Artikel zu diesem Thema, als guter Einstieg wäre die Arbeit von Scarfe zu nennen.¹

Ein Punkt sollte jedoch in aller Deutlichkeit ausgeführt werden: Der Einsatz des DVT verlangt nicht nur nach der Fachkunde, die die Voraussetzung für den Betrieb eines solchen Gerätes darstellt, sondern vielmehr ist der Behandler auch in der Pflicht, sich mit den physikalischen Grundlagen der Geräte gründlich auseinanderzusetzen. Dazu gehört vor allem die Technik der Bildakquisi-

tion und die damit verbundenen Limitierungen. Ist das Verständnis für genau diese Limitierungen vorhanden, wird man die eine oder andere DVT-Aufnahme nicht anfertigen, weil man genau weiß, dass der diagnostische Informationsgehalt aufgrund von Strahlenartefakten und/oder Bildverarbeitungsfehlern stark reduziert oder gar nicht vorhanden ist, sodass eine Auswertung unmöglich gemacht wird (Abb. 10). Trockene Physik, keine Frage, aber dennoch von hoher Relevanz.¹⁰ Die Diagnostik eines Volumens lebt hauptsächlich von der Dynamik der Betrachtung. Man sollte aktiv durch die Volumina gehen, um kleine Veränderungen wahrnehmen zu können. Auch der Kontrast und die Helligkeit der Aufnahme spielen eine Rolle sowie auch die Qualität des Bildschirms und der Umgebungsbeleuchtung.^{16,14}

Es ist ein durchaus komplexes Thema und es ist von Vorteil, dass es spezialisierte Dienstleister mit viel Erfahrung auf diesem Gebiet gibt.

Leider ist immer wieder festzustellen, dass viele DVTs nicht indikationsgerecht erstellt werden. In Anbetracht der Tatsache, dass die Investition in ein DVT-Gerät nicht unbedingt als „günstig“ bezeichnet werden kann, wird die DVT den schalen Beigeschmack der wirtschaftlichen Indikation so schnell nicht loswerden. Umso wichtiger ist es, sich im Anfertigen der DVTs auf harte Indikationen stützen zu können, einen sehr guten Anhaltspunkt dafür liefert die oben bereits erwähnte SEDENTEX-Leitlinie. Diese relativ junge Technik, die zurzeit einen Aufwand erlebt und das Zeug zu einem „game-changing device“ in der Endodontie hat, kann durch unbedachten Einsatz irreparabel beschädigt werden. Die DVT stellt per se eine Strahlenbelastung dar, welche mit einem gesunden Maß an Übersicht genutzt werden sollte.^{17,15,11}

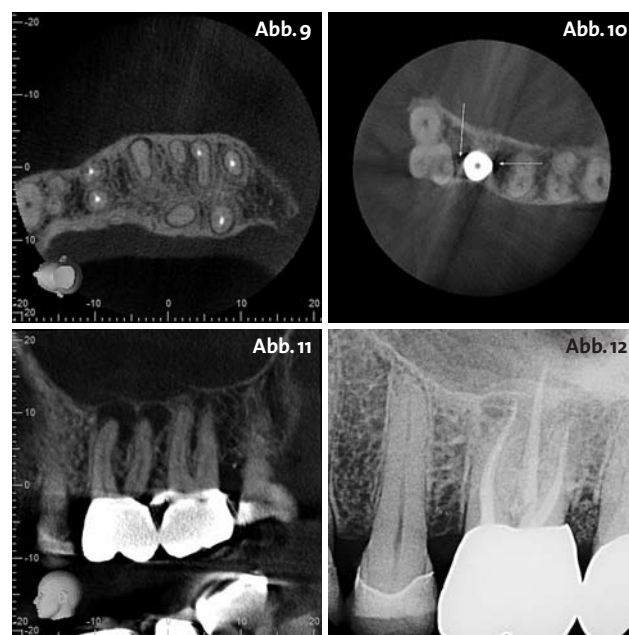
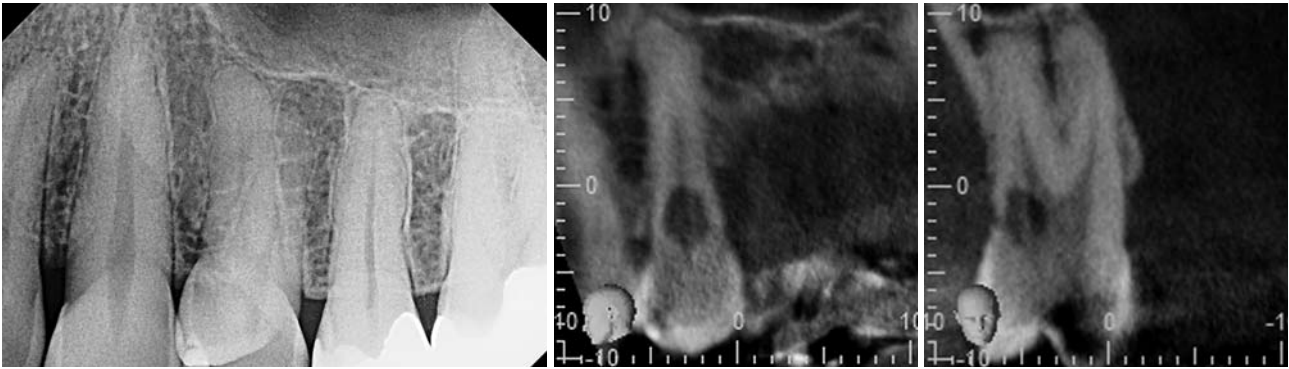


Abb. 9: Horizontalschnitt Regio 26, 27 mit deutlich vorhandenem und nicht behandeltem mb2-Kanal an 27. – **Abb. 10:** Deutliche Auslöschungsartefakte um das Implantat herum, eine Beurteilung des krestalen Knochens und der benachbarten Strukturen ist nicht möglich (Abb.: Morita). – **Abb. 11:** Sagittalschnitt 26 präoperativ. – **Abb. 12:** EB des 26 postoperativ. Die im DVT deutlich ausgeprägten Aufhellungen lassen sich nicht in der gleichen Größe und Ausdehnung diagnostizieren.



Fall 1.1: EB 24, unauffälliges EB. – **Fall 1.2:** Sagittalschnitt Regio 24 mit deutlich sichtbarer Resorption. – **Fall 1.3:** Transversalschnitt Regio 24.

Falldarstellungen

Exemplarisch soll an zwei Falldarstellungen der mögliche Einsatz und der Nutzen einer DVT in der Endodontie aufgezeigt werden.

Im ersten Fall handelt es sich um eine Patientin, die seit ca. einem Jahr Beschwerden im Bereich 24, 25, 26 angibt. Es wurde ein Druck auf dem 26 beschrieben, ab und zu ein Pochen bei Belastung, welches mal stärker, mal schwächer ausgeprägt ist. In den letzten zwei Monaten nahmen die Beschwerden in der Frequenz zu. Die Sensibilitätstestung (elektrisch und Temperatur) war soweit ohne pathologischen Befund, Perkussionsempfindlichkeit war keine vorhanden und die Sondierungstiefen lagen im Rahmen. Es besteht zwar eine CMD-Problematik, diese konnte jedoch als Verursacher ausgeschlossen werden. Die konventionelle Röntgenaufnahme zeigt Zahn 24, da die Patientin an diesem Zahn vom Gaumen aus eine Druckempfindlichkeit beschrieb.

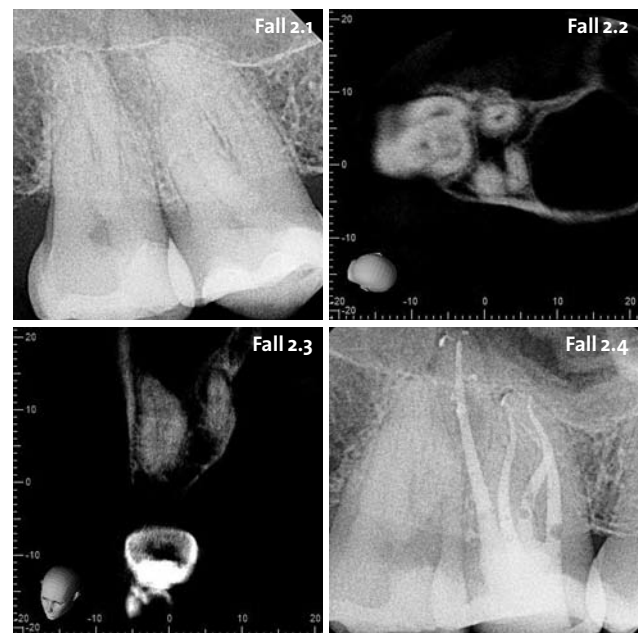Die Aufnahme ist soweit unauffällig (Fall 1.1), wie auch die intensivere klinische Untersuchung. Der III. Quadrant war in der klinischen Untersuchung weitestgehend unauffällig. Es wurde ein DVT mit 4x8 Field of View (FOV) veranlasst, um beide Quadranten sowie die Kieferhöhle zu erfassen. Da Schmerzen vom Unterkiefer in den Oberkiefer oder auch umgekehrt ausstrahlen können, war die Erfassung beider Quadranten von Vorteil. Überraschenderweise konnte an 24 eine externe Resorption von palatinal diagnostiziert und somit die Beschwerden für die Patientin objektiviert werden (Fall 1.2, 1.3). Auf diese Weise konnte eine womöglich lange und anstrengende Therapie „ex juvantibus“ vermieden werden.

Im zweiten Fall wurde das DVT aufgrund der unklar erkennbaren Struktur apikal des 16 angefertigt (Fall 2.1). Es lag der Verdacht auf eine Fusion und schwierige Anatomie vor. Aufgrund der DVT-Auswertung konnte die Gabelungsstelle von mb1 und mb2 (Fall 2.2, 2.3) vermessen und eindeutig identifiziert werden. Es war von Anfang an klar, wie viel Substanz in welcher Richtung abgetragen werden kann, ohne Sorge um eine Perforation haben zu müssen. Ob diese X-Bein-Konfiguration²⁰ ohne Weiteres klinisch trotz Einsatz des Dentalmikroskops aufzufinden gewesen wäre, können wir nicht mit Bestimmtheit sagen (Fall 2.4).

Fazit

Vor einem Jahr fiel in unserer Praxis die Entscheidung zum Erwerb eines Gerätes. Auf der IDS 2011 wurde eine umfangreiche Recherche betrieben, man hat sich mit Kollegen beraten, versucht, von ausgesuchten Geräten „echte“ Aufnahmen aus dem täglichen Betrieb zu erhalten, Stunden vor dem Computer mit Vergleichen verbracht und war immer noch nicht eindeutig überzeugt. Wir hatten bereits Erfahrungen mit diversen Geräten, es blieben zwei Geräte in der engsten Auswahl. Das *Kodak 9000 3D* sowie das *Morita Veraviewepocs 3De*. Nach diversen Gesprächen und Vergleichen haben wir uns für das Morita-System entschieden. Nicht nur wegen der Bildqualität, sondern vor allem auch wegen der Bedienerfreundlichkeit.

Nachdem klar war, dass eine neue Generation erscheinen wird, fiel die Wahl auf das *Morita Veraviewepocs 3D F40*. Dieses Gerät deckt den für uns wichtigen 4x4cm und 4x8cm FOV ab, mehr benötigen wir als endodontische Fachpraxis einfach nicht. Es ist ein hochauflösendes Gerät



Fall 2.1: Diagnostisches Ausgangsbild. – **Fall 2.2:** Snapshot aus der horizontalen Schnittebene im Gabelungspunkt mb1, mb2. – **Fall 2.3:** Sagittale Ebene im Verlauf der mesialen Wurzel mit Darstellung mb1, mb2. – **Fall 2.4:** Abschlussbild.

mit integriertem digitalen OPG, für die Endodontie gut geeignet. Applikativ fällt positiv auf, dass es möglich ist, als Scoutaufnahme für das DVT ein segmentiertes OPG zu benutzen, welches die Strahlenexposition für den Patienten nochmals verringert. Mit dieser Positionierungshilfe und dem frei wählbaren Drehzentrum ist die Assistenz in der Lage, nach dem entsprechenden Training eine DVT ohne größere Probleme selbstständig anzufertigen. Ein großes Plus.

Nun, nach vier Monaten Betrieb, kann ich sagen, dass die DVT in vielen Fällen eine große Hilfe darstellt. In manchen Fällen mag ich es auch nicht mehr missen. Und nicht jede DVT hat automatisch zu einer endodontischen Therapie geführt, vielmehr ist es so, dass auch die Implantologie oder die Prothetik in manchen Fällen nach 3-D-Diagnostik die sinnvollere Alternative darstellte. Zusätzlich beginnt man, die konventionellen 2-D-Aufnahmen mit anderen Augen zu sehen (Abb. 11 und 12). Ein Schulerfolg, der nicht zu vernachlässigen ist.

Die Aussage bezüglich einer „navigierten Endodontie“ ist gar nicht mehr so weit hergeholt. Wer jetzt jedoch an die Einblendung der Röntgenaufnahme mit vollem Abgleich zur klinischen Situation in die Mikroskopokulare denkt, muss sich noch eine Weile gedulden, denn die momentan verfügbare Technik ist dafür nicht ausgelegt. Es bleibt jedoch spannend, sollte eines Tages die Technologie für eine adäquate Darstellung zur Verfügung stehen, wäre das sicher eine interessante Option für die Endodontie. Navigieren bedeutet für uns im Moment, dass wir den Patienten besser aufklären, uns viel besser vorbereiten und die Therapie so optimaler ausgestalten können. Und die DVT ohne klinische Untersuchung ist nichts wert, sie kann die Klinik nicht ersetzen, nur ergänzen. Erst aus der Summe aller Diagnostik kann auch eine Diagnose gestellt und die daraus folgende Therapie abgeleitet werden.

Die Industrie ist hier besonders gefordert. Momentan ist die Schwemme an proprietären Viewern schlicht und ergreifend überbordend. Wenn Patienten extern bereits einer 3-D-Diagnostik zugeführt wurden, bekommen sie die Daten auf CD oder USB-Stick mit, leider in den seltensten Fällen im universellen DICOM-Format, sondern im proprietären Format gepackt und mit dem hauseigenen Viewer versehen. Abgesehen vom permanenten Installieren der neuesten Viewersoftware und teilweise nicht vorhandener Abwärtskompatibilität innerhalb einer Gerätefamilie stellt die andauernde Neuorientierung im jeweiligen Viewerprogramm eine grobe Störung des Arbeitsablaufes dar. Salopp ausgedrückt: es nervt gewaltig.

Glücklich ist, wer einen Mac in der Praxis hat. Mit *OsiriX* gibt es einen mächtigen DICOM-Viewer im Angebot, der in der Lage ist, so ziemlich alles zu lesen und zu verarbeiten, mit allen nötigen Funktionen einer professionellen Radiologiesoftware. Doch um diesen zu nutzen, benötigt man die DVT-Daten im DICOM-Format, und da liegt der Hund begraben. Dabei wäre es doch so einfach, beim Export der Volumendaten einfach ein zweites Verzeichnis mit dem DICOM-Datensatz zu exportieren. Vollkommen transparent, ohne einen Eingriff des Benutzers erfordernd und doch alles vereinfachend. Manche Hersteller handhaben das bereits auf diese Weise.

Zum Abschluss ein Gedanke zur Erfolgskontrolle. Ein heißes Thema, denn es gibt noch keinerlei Empfehlung für ein Kontrollintervall mittels DVT. Wenn die normalen Erfolgskontrollen per 2-D-Bild sowie die Klinik keine Anzeichen für eine bestehende oder rekurrende Pathologie zeigen, wie sollte die Indikation für eine DVT-gestützte Kontrolle gestellt werden? Obwohl es nur konsequent wäre. [n](#)



KONTAKT

Oscar Freiherr v. Stetten

Zahnärztliche Praxis von Stetten
Marco-Polo-Weg 6, 70439 Stuttgart
E-Mail: stetteno@praxis-vonstetten.de
Web: www.praxis-vonstetten.de



www.zwpp-online.info

ZWP online

FINDEN STATT SUCHEN.

SCAN MICH



Video

Einscannen
und ZWP online
entdecken!



Auch in Österreich und der Schweiz!



www.zwpp-online.at

www.zwpp-online.ch