Digitale Zahnrestauration

Zehn auf einen Streich

Computergestützte Behandlungen sind inzwischen zu einem zentralen Bestandteil der restaurativen Zahnheilkunde geworden. Denn gegenüber der konventionellen Abformung hat der Einsatz der digitalen Abformung zahlreiche Vorteile: Zum einen ist die Mess- und Detailgenauigkeit hoch und schafft dadurch optimale Voraussetzung für die Konstruktion von qualitativ hochwertigem Zahnersatz. Zum anderen spart der Behandler durch das Computer Aided Impressioning (CAI) Zeit, weil er die digitalen Daten online in das zahntechnische Labor schicken kann.

Danush Ahrberg/Darmstadt

Je nach Indikation und Praxisausstattung kann der Behandler alternativ das Computer Aided Design (CAD) und das Computer Aided Manufacturing (CAM) chairside vornehmen und seine Patienten in einer Sitzung versorgen. Doch nicht nur die Behandlungswege der restaurativen Zahnheilkunde sind verbessert worden, sondern auch die CAD/CAM-Software hat sich entwickelt. Ein wichtiges Kriterium für die klinische Eignung eines CAD/CAM-Systems ist neben der Messgenauigkeit auch die Nutzerfreundlichkeit. Denn eine einfache Bedienung ist die Grundlage für eine erfolgreiche Behandlung, die auch Spaß macht.

Einstieg leicht gemacht

Die neue Version der CEREC-Software (Sirona, Bensheim) erleichtert sowohl neuen als auch routinierten Anwendern den Umgang mit der Software. Die Benutzeroberfläche legt klaren Fokus auf wesentliche Bedienelemente, ein modernes und ansprechendes Design sowie eine intuitive Benutzerführung durch Phasen- und Schrittleisten. Der gesamte Behandlungsprozess wurde in fünf Phasen (Administration, Abformung, Modell, Design, Schleifen) unterteilt, die am oberen Bildschirmrand dargestellt sind. Innerhalb jeder Phase zeigt eine Schrittleiste dem Anwender die zu erledigenden Arbeitsschritte an. An der farblichen Hinterlegung in den beiden Leisten erkennt der Behandler jederzeit, in welchem Arbeitsschritt er sich gerade befindet. Neben der guten Navigation durch die einzelnen Phasen der Behandlung optimiert auch die neue Anordnung der Werkzeuge den Workflow: Zum einen sind diese jetzt in einem Toolrad direkt an der Restauration angeordnet und zum anderen werden dem Anwender nur die Werkzeuge angezeigt, die im jeweiligen Arbeitsschritt relevant sind.

Anhand eines klinischen Falls wird im Folgenden der Einsatz der neuen CEREC SW 4.0 zur Aufnahme und Konstruktion von mehreren Zahnrestaurationen im Ober- und Unterkiefer beschrieben.

Fallbeschreibung

Bei einem 30-jährigen Patient waren nach langjähriger Liegedauer mehrere Komposit-Füllungen im Ober- und Unterkiefer insuffizient. Zahn 14 wurde aufgrund einer großen Aufbaufüllung nach endodontischer Behandlung überkront, alle übrigen Zähne waren vital und klinisch unauffällig. Zahn 36 war zum Zeitpunkt der Vorstellung mit einer insuffizienten Wurzelfüllung versehen und musste deshalb vor der prothetischen Versorgung revidiert werden. Darüber

▲ **Abb. 1:** Klinische Ausgangssituation des Unterkiefers. ▲ **Abb. 2:** Klinische Ausgangssituation des Oberkiefers.

KENNZIFFER 0511

DIGITALES RÖNTGEN MIT VISTASCAN MINI PLUS

VERSTEIGERUNG FÜR EINEN GUTEN ZWECK

Zu Gunsten von Mercy Ships und deren Einsatz in Afrika versteigert Dürr Dental einen Röntgen-Speicherfolienscanner VistaScan Mini Plus. Der renommierte Airbrush Künstler Wolfgang Zeh hat ein besonderes Unikat in aufwendiger Handarbeit entstehen lassen.

Der VistaScan Mini Plus im Fußballdesign, mit Unterschriften der U19 Nationalmannschaft sowie Trainer Horst Hrubesch, ist einmalig.

Mercy Ships Film

Steigern Sie mit auf www.duerr.de/versteigerung

DÜRR DENTAL

▲ **Abb. 3:** Im ersten Schritt wählt der Anwender die zu versorgenden Zähne aus und kann bei Bedarf im weiteren Verlauf der Konstruktion zwischen diesen Restaurationen hin- und herwechseln.

hinaus litt der Patient unter Bruxismus und musste nach der restaurativen Therapie mit einer Aufbissschiene behandelt werden. Da der Patient nach erfolgreicher prothetischer Versorgung seine Zähne bleichen lassen wollte, wählte ich die Farbe der Restaurationen eine Farbstufe heller als die der vorhandenen Zähne. Insgesamt wurden zehn computergestützte Zahnrestaurationen mit der neuen CEREC SW 4.0 hergestellt. Als Material wählte ich die Lithium-Disilikat-Keramik IPS e.max CAD HT (High Translucency) (Ivoclar Vivadent, Ellwangen), welche eine Biegefestigkeit von 360 MPa aufweist.

Digitale Abformung, Konstruktion und Fertigung

Die Präparation für die Keramikinlays erfolgte defektorientiert und nach kera-

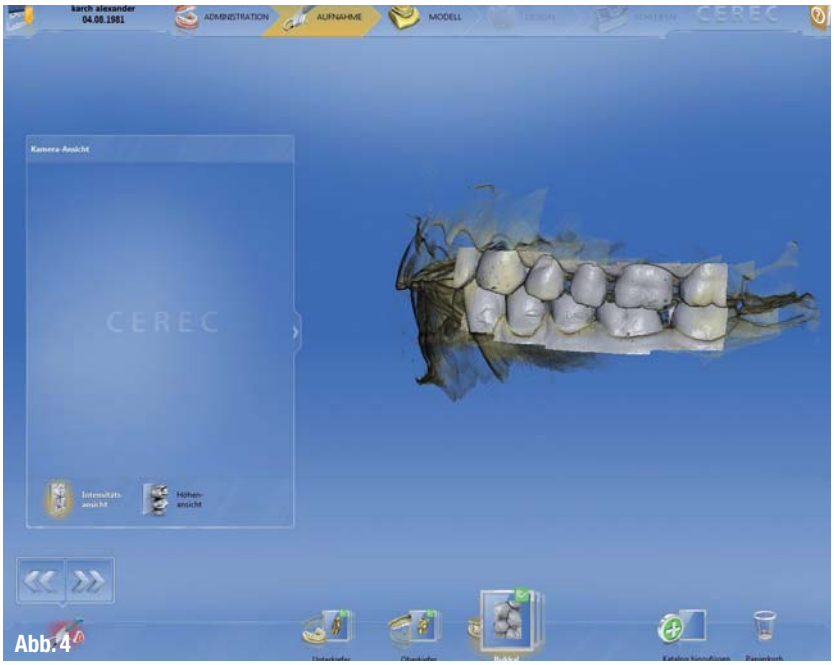

▲ **Abb. 4:** Mithilfe der bukkalen Aufnahme werden Unter- und Oberkiefer einander räumlich zugeordnet. Daraufhin errechnet die Software automatisch das virtuelle Modell.

mischen Gesichtspunkten. Die Präparationsgrenzen lagen epigingival beziehungsweise supragingival; an den epigingivalen Präparationsgrenzen wurde ein Retraktionsfaden mit Aluminiumsulfatlösung (Orbat sensitive von lege artis, Dettenhausen) angelegt, um den Sulkus ausreichend zu öffnen. Im nächsten Schritt wurden die Zähne des Patienten mit CEREC Optispray (Sirona, Bensheim) mattiert und anschließend die Bisssituation sowie der gesamte Ober- und Unterkiefer mit der CEREC Bluecam (Sirona, Bensheim) digital am Patientenstuhl abgeformt. Die neue Funktion „Multiple Restaurationen" in der CEREC SW 4.0 ermöglicht es, verschiedene Restaurationen gleichzeitig zu konstruieren und nach und nach zu fertigen. Dadurch kann der Anwender die einzelnen Restaurationen funktionell und ästhetisch aufeinander abstimmen. Außerdem spart er Zeit, weil er den Konstruktionsprozess nicht für jede Versorgung von vorne beginnen muss. Zu Beginn des Konstruktionsprozesses wählt er einfach die zu versorgenden Zähne aus und kann im weiteren Ablauf zwischen den einzelnen Restaurationen wechseln. Die Registrierung von Ober- und Unterkiefer erfolgt halbautomatisch mithilfe einer bukkalen Aufnahme, der der Anwender die beiden Kiefer via Drag & Drop räumlich zuordnet. Die Software errechnet dann automatisch das virtuelle Modell. Bei der Gestaltung der Morphologie im Biogenerik-Modus orientiert sich die Software an der Kaufläche des distalen Nachbarzahnes sowie am Antagonisten. Mithilfe verschiedener Werkzeuge, welche im Vergleich zur Vorgängerversion nun unmittelbar an der Restauration eingeblendet werden und somit die Bedienung deutlich erleichtern, kann der Behandler den Erstvorschlag der Software bei Bedarf manuell bearbeiten. Wenn er mit den Konstruktionen zufrieden ist, schickt er die Daten an seine CEREC MC XL-Schleifmaschine, wo sie aus einem vorgefertigten Keramikblock ausgeschliffen werden.

Individualisierung und Eingliederung

Die Restaurationen wurden im vorliegenden Fall zur Individualisierung mit Malfarben (IPS e.max CAD Crystall/Stains in den Farben Creme und Peach von Ivoclar

Abb. 5

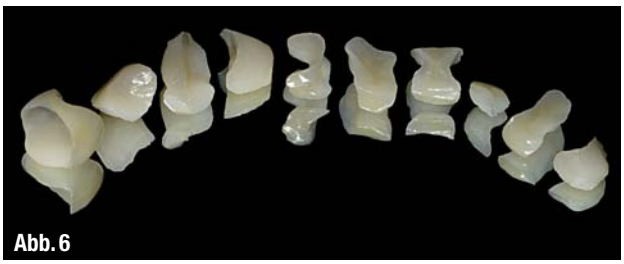
Abb. 6

▲ Abb. 5: Die zehn Restaurationen wurden mit einer Sprayglasur besprüht, bevor sie im Keramikofen gebrannt wurden. ▲ Abb. 6: Nach erfolgtem Brand im Keramikofen sind die Restaurationen der Zahnsubstanz schon sehr ähnlich. Der letzte Feinschliff erfolgt mit Malfarben.

Vivadent, Ellwangen) bemalt sowie im Anschluss mit einer Sprayglasur (IPS e.max CAD Crystall/Glaze Spray von Ivoclar Vivadent, Ellwangen) in einem Brennofen (Programat EP 600 von Ivoclar Vivadent, Ellwangen) gebrannt. Durch den Kristallisationsbrand erhält die Keramik ihre hervorragenden ästhetischen und mechanischen Eigenschaften. Vor der Befestigung wurden die approximalen und okklusalen Kontaktpunkte der Restaurationen im Mund des Patienten überprüft und angepasst. Die individualisierten Versorgungen wurden adhäsiv befestigt. Dazu wurden ihre Innenflächen mit Flusssäure (Porcelain Etch von Ultradent, München) angeätzt und mit einem Silan (Monobond Plus von Ivoclar Vivadent, Ellwangen) aufgetragen. Die Kavitäten beziehungsweise Zahnstümpfe wurden selektiv mit einem 37%igen Phosporsäuregel (Ultra-Etch von Ultradent, München) sowie einem Dentinadhäsiv (Syntac primer und Syntac adhesive von Ivoclar Vivadent, Ellwangen) konditioniert und nacheinander mit einem dualhärtenden Befestigungszement (Multilink automix in der Farbe Yellow von Ivoclar Vivadent, Ellwangen) eingesetzt. Die Überschüsse wurden durch eine zwei- bis viersekündige Lichtaktivierung mit der Polymerisationslampe S10 (3M ESPE, Seefeld) in einen gelartigen Zustand gebracht und konnten dann einfach mit Sonde und Scaler entfernt werden. Nach abschließender Okklusionskontrolle mit Shimstock-Folie (Hanel, Coltène/Whaledent, Langenau) wurden die Versorgungen poliert (Poliersystem Optrafine, Ivoclar Vivadent, Ellwangen).

Fazit

Die digitale Abformung ist inzwischen zu einem zentralen Bestandteil der computergestützten Zahnrestauration geworden. Sie steigert die Effizienz der Behandlung und macht sie zudem sowohl für den Patienten als auch für den Anwender angenehmer. Aus diesen Gründen haben sich CAD/CAM-Systeme mittlerweile in der Zahnmedizin etabliert. Die neue CEREC SW 4.0 verbessert im Vergleich zu den Vorgängerversionen die Bedienung und die Einsatzmöglichkeiten noch einmal deutlich. Phasen- und Schrittleisten, eine neue Anordnung der Werkzeuge sowie eine fotorealistische Darstellung sorgen für eine intuitive Bedienbarkeit der Software. Die neue Funktion „Multiple Restaurationen" erleichtert Anwendern die Behandlung. Bei den zehn verschiedenen Restaurationen im beschriebenen Fall ist der Workflow optimiert, denn: Der Anwender kann mit wenigen Klicks einfach zwischen den einzelnen Restaurationen wechseln und die Konstruktion noch einmal anpassen. ◀◀

>> AUTOR

Danush Ahrberg
Zahnarztpraxis
Martin Ahrberg & Kollegen
Wilhelminenstraße 25
64283 Darmstadt
E-Mail: ahrberg@med.uni-frankfurt.de

Kontakt
Sirona Dental GmbH
Sirona Straße 1
5071 Wals bei Salzburg
Österreich
E-Mail: contact@sirona.de
www.sirona.de

Abb. 7

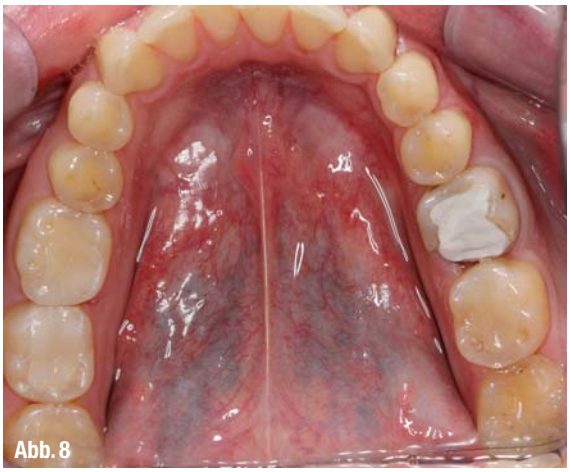
Abb. 8

▲ Abb. 7: Klinische Endsituation des Oberkiefers vor der Aufhellung: Die CEREC-Versorgungen gliedern sich optimal in das Gesamtbild ein.
▲ Abb. 8: Klinische Endsituation des Unterkiefers vor der Zahnaufhellung. Die ausgeschliffenen Restaurationen passen sehr gut.