

# Endodontische Denkmuster überwinden

Denkmuster hemmen eine unvoreingenommene Beurteilung klinischer Sachverhalte. Das trifft auch auf jene zu, die nicht willentlich angewandt werden. Die Art und Weise, wie Erinnerungen gespeichert und abgerufen werden, verkompliziert zudem die Fähigkeit, richtige Entscheidungen zu treffen. Ein Beitrag von Dr. David Clark, USA.

Das menschliche Gehirn arbeitet nicht wie ein Computer und bewahrt Erinnerungen in einem digitalen Code auf. Stattdessen verändern sich Erinnerungen jedes Mal, sobald auf sie zugegriffen wird. Nehmen Sie das folgende Beispiel eines Recall-Patienten, bei dem eine Wurzelkanalfüllung versagt, dem gleichzeitig aber direkt daneben erfolgreich ein Implantat gesetzt wurde. Diese Erfahrung würde die Erinnerung des Behandlers und seine Denkmuster gegenüber der Vorhersagbarkeit von Implantaten vs. Wurzelkanalbehandlungen verändern.

Ein weiteres bedeutendes Problem ist die Tendenz innerhalb der etablierten Zahnheilkunde, Wurzelkanalbehandlungen ohne den ständigen Einsatz von Mikroskopen vorzunehmen. Was nicht gesehen werden kann, kann auch nicht kritisch analysiert werden und das Innere eines Zahns ist ohne Mikroskop einfach nicht zu erkennen. Dieser Artikel wird eine Übersicht über das Problem liefern, Beispiele herausstellen und schnell umsetzbare Lösungen aufzeigen, um an die Informationen sowie die Ausbildung und Instrumente zu kommen, die einen echten Wandel bewirken.

Für diesen Artikel wurden endodontische Denkmuster in vier Gruppen unterteilt: Anatomie, Instrumente, Aufbereitung sowie die Vorhersehbarkeit. Die Reihenfolge, in der diese Komponenten betrachtet werden, hat durchaus Bedeutung. Anatomie ist unveränderlich und alles andere muss sich ihr unterordnen.

## Anatomische Denkmuster

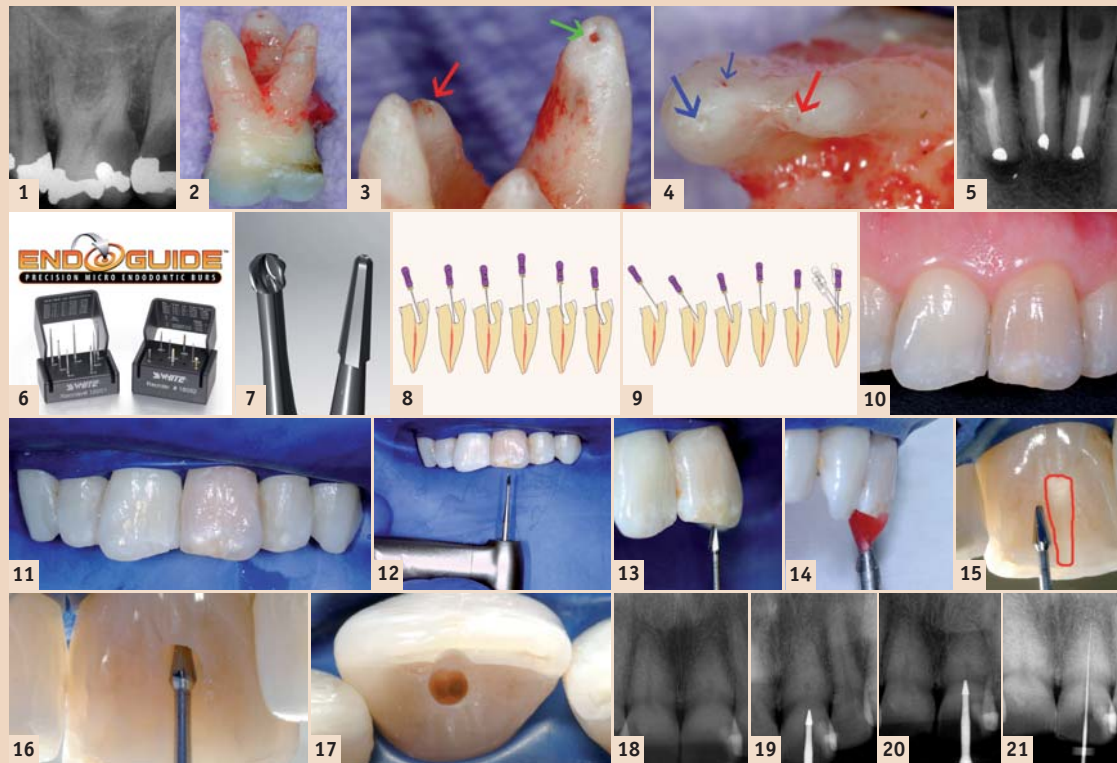
Fortbildungsmaßnahmen im anatomischen Bereich könnten für alle Behandler von Nutzen sein. Endodontische, okklusale, paradontale und sogar ästhetische Probleme finden oft anatomische Berücksichtigungen, die nicht erkannt und gelöst werden. Allzu stilisiertes und vereinfachtes Anschauungsmaterial kann das Problem durch eine unrealistische oder schlicht falsche Darstellung von anatomischen Gegebenheiten sogar noch verschlimmern.

### Anatomische Denkmuster I

Abbildung 1 zeigt das Röntgenbild eines typischen ersten Oberkiefermolaren. Nach der Extraktion wurde die apikale Anatomie sofort untersucht und unter einem Mikroskop fotografiert (Abb. 2-4). Das ist eine Lektion für zu Hause: Der extrahierte Zahn sollte mit Lupen oder Mikroskopen untersucht werden.

Diese Fotos lehren uns eine wichtige Lektion. Auf den Röntgenaufnahmen sind drei Wurzeln zu sehen. Ein hoher Prozentsatz der ersten und dritten Oberkiefermolare haben in Wirklichkeit aber vier Wurzeln sowie vier oder mehr Kanäle.<sup>1,2</sup> Obwohl die MB und MP (MP-2) Wurzeln normalerweise miteinander verbunden sind, verfügen sie doch über eine eigenständige Morphologie. Es ist sicherer, sie sich für die Diagnostik, Öffnung und Ausformung als separate Wurzeln vorzustellen.

Weisheitszähne verstärken oft die anatomischen Merkmale der ersten und zweiten Molaren, und ein hoher Prozentsatz der dritten Oberkiefermolare verfügt über vier eigenständige Wurzeln. Es ist das Denkmuster des Autors, bei den ersten Oberkiefermolaren den röntgen-



nologischen Apex zu beachten. Diesen als Referenz für die Messung der apikalen Ausdehnung der Wurzelfüllung zu benutzen ist ein weitverbreitetes Vorgehen. Allerdings wird dies oft aufgrund der schlechten Korrelation zwischen der Position dieses Punktes und dem eigentlichen Foramen hinterfragt.<sup>5</sup> Illustrationen, die in der Werbung und in sogenannten „Herstellerhinweisen“ verwendet werden, fördern die Annahme, dass das Foramen über eine einfache Anatomie verfügt.

### Anatomische Denkmuster II

Während Schneidezähne oft über eine einfache Anatomie verfügen, zeigt eine kurze Lektüre des Brown and Herbranson Dental Anatomy & 3D Interactive Tooth Atlas zum Thema hintere Zähne, dass ein erheblicher Teil des Foramen kurz über dem Apex austritt und es mehrere Foramina gibt.<sup>6</sup> Der extrahierte Zahn in Abbildung 2 zeigt außerdem, dass der palatale Foramen um mehr als einen Millimeter kürzer ist als der röntgenologische Apex. Würde dieser Zahn bis zur Konstriktion gefüllt werden, der um des Arguments Willen 0,75 mm vom Foramen einnimmt, würde die Füllung auf einer Röntgenaufnahme als mindestens 2 mm zu kurz erscheinen.

### Anatomische Denkmuster III

Die Konstriktion kann bis zu 3 mm vom Foramen entfernt sein, was bedeutet, dass die korrekte Füllung in diesem Beispiel 4 mm vor dem röntgenologischen Apex aufhört.<sup>7</sup> Die anatomischen Denkmuster II und III können jedoch mit der Nutzung eines Apex-Lokators abgelegt werden. Verschiedene kürzlich veröffentlichte Studien diskutieren die Genauigkeit von elektronischen Apex-Lokatoren.<sup>8,9</sup> Viele Modelle der jetzigen Generation stellen sehr genaue Messdaten zur Verfügung und die Hersteller versprechen, dass dieses Gerät anstatt des Desodontalspalts selbst die Konstriktion misst.<sup>10</sup> Der Autor hat zahlreiche neuere Modelle zur Messung der Konstriktion ausprobiert und festgestellt, dass sie manchmal leicht kürzere Messdaten als andere Apex-Lokatoren ausgeben, was die Angaben der Hersteller untermauern würde. In vital erhaltenden Maßnahmen ohne Läsionen, in dem wiederholt konstante Messungen mit anderen Faktoren übereinstimmen, füllt der Autor in manchen Fällen kürzer als zuvor geschehen. Leichte Überfüllungen in vital erhaltenden Maßnahmen machen aus histologischen Gesichtspunkten keinen Sinn. Es ist interessant, dass der Autor in Europa oft von Kollegen

gefragt wird, warum Behandler in Nordamerika regelmäßig überfüllen. In Nordamerika scheinen sich die Denkmuster in den letzten 50 Jahren apikal verschoben zu haben.

### Anatomic Bias IV: Obliteration

Sobald auf Röntgenaufnahmen ein Zahn vollständig verkalkt erscheint, wird oft angenommen, dass in diesem Teil des Zahnes kein Pulpagewebe mehr existiert. Ein Studium der dazu veröffentlichten Forschung zeigt jedoch, dass diese Annahme nicht stimmt.<sup>11-13</sup> Obwohl Röntgenaufnahmen eine komplette Obliteration des Pulpakanals anzuzeigen scheinen, lassen sich dennoch Reste von Pulpakanälen und -gewebe finden.<sup>14-16</sup> Aufgrund der Fehler, die durch ein solch fehlerhaftes Modell entstehen können, ist es außerordentlich wichtig, derlei Denkmuster abzulegen.

### Zusammenfassung und klinische Empfehlungen

Das Ziel vital erhaltender Maßnahmen sollte es sein, bis zur anatomischen Konstriktion zu füllen, jedoch nicht unbedingt bis zum röntgenologischen Apex. Dabei wird ein holistischer Ansatz unter Einbeziehung verschiedener Messmethoden empfohlen. In Fällen mit infizierten Läsionen erscheint es sicherer, bis zum röntgenologischen Apex zu füllen, wenn man weiß, dass die willkürliche Position des röntgenologischen Apex dafür sorgt, dass zwar mehr von der Wurzel gereinigt und ausgeformt wird, es aber auch zu anatomischen Überfüllungen führen kann. Einige können dabei schon deutlich überfüllt sein. Die Anatomie in ovoidischen Wurzeln kann komplexer sein als in der Röntgenaufnahme ersichtlich, und viele Zähne haben mehr Wurzeln und Kanalsysteme als allgemein bekannt ist.

Vertucci hat acht verschiedene Kanalkonfigurationen aufgestellt, die in ovoidischen Wurzeln mit drei separaten Kanälen und verschiedenen anastomotischen Mustern zu finden sind.<sup>14</sup> Gulabivala hat später noch fünf weitere Konfigurationen, einschließlich vier separate Kanäle in der einen Wurzel, hinzugefügt.<sup>15</sup>

## Denkmuster bei Instrumenten

Rundbohrer sind seit Langem erste Wahl, wenn es darum geht, mit Instrumenten hinter die Zahnwand zu gelangen. Wegen ihres abgerundeten Kopfs sind diese Instrumente sicherer in der Anwendung als andere Instrumente. Rundbohrer werden im Allgemeinen auch dafür benutzt, um in verkalkten Zähnen nach vorhandenen Resten von Pulpa zu suchen.

Denkmuster in Bezug auf diese Instrumente gehen auf eine Reihe Faktoren zurück, basieren aber hauptsächlich auf Gewohnheiten in der Anwendung. So existiert ein weitverbreitetes Missverständnis, dass Rundbohrer mit latch grip langsam und sicher schneiden. Dies ist jedoch falsch. Die Aufnahme in Abbildung 5 zeigt eine für die Benutzung von Rundbohrern typische gefährliche Ausbeulung und parallele Tunnel. Hier sollte ein zylindrisch-konischer Bohrer bevorzugt werden. In den Händen eines erfahrenen Behandlers ist es möglich, mit zunehmend immer kleineren Durchmessern zu schneiden. Gegen die Verwendung von Rundbohrern jedoch sollte Sturm gelaufen werden. Mit dem Aufkommen moderner Bohrerformen muss diese zunehmend schwierige und gefährliche Arbeit nicht mehr vorgenommen werden (Abb. 6). Zylindrisch-konische Bohrer erlauben dem Behandler, die ideale Öffnungskavität herzustellen. Zusätzlich sind zwei dieser Instrumente, wie zum Beispiel Gates-Glidden-Bohrer, in der Lage, sieben oder mehr traditionelle Instrumente zu ersetzen.

Rundbohrer haben drei grundsätzliche Probleme. Das erste sind die Spitzen (Abb. 7). Sie sind einfach zu groß. Das zweite Problem ist die Form. Die aus der Verwendung von Rundbohrern entstehenden unregulären und parallelen Kavitätenwände erschweren es dem Behandler, mit einer Handfeile zu arbeiten. Wenn Behandler einen verkalkten Zahn mit einem Rundbohrer bearbeiten, ist es nicht ungewöhnlich, dass der Bohrer fehlgeleitet wird. Sobald eine Feile eingeführt wird, prallt diese wie auf dem Boden eines leeren Brunnens auf. Der Behandler hat nun keine andere Wahl, als noch tiefer sowie vor und zurück zu arbeiten, wird vergeblich versuchen, Handfeilen einzuführen und daraufhin noch tiefer zu arbeiten. In den meisten Fällen befindet sich der Rest an Pulpa jedoch höher, vergleichbar einer Falltür an der Seitenwand (Abb. 8).

Das dritte Problem mit Rundbohrern ist die Tendenz, während der Abtragung des Dachs auszuschlagen. Nach Khademi ist es unmöglich, flache Seitenwände dreidimensional mit einem Rundbohrer zu schneiden.<sup>16</sup> Was dagegen passiert, ist, dass die Kammer in manchen Bereichen nicht abgedeckt ist und somit Pulpa sowie nekrotische Reste zurückbleiben, ohne dass es einen Plan gibt, wie man damit umgeht. Die Kanalwände sind jedoch in anderen Bereichen zu ausgeweitet und ausgebeult. Der interne Krümmungsradius der Zugriffslinien für die Pulpakammer ist selbst für das Instrument mit dem kleinsten Durchmesser zu schmal.

Schlussendlich ist eine Wurzelglättung unerlässlich. Es ist nötig, eine neue Reihe von visionären Denkmodellen sowie von Instrumenten zu entwickeln,

### Alte Denkmuster bezüglich Instrumente und Shaping

Einzelzahnsolation ist für endodontische Behandlungen ideal.

Der Einstieg in den Schneidezahn erfolgt horizontal in einem Winkel von 45-90° durch das Cinculum und wird dann vertikal weitergeführt, sobald Pulpa oder sekundäres Dentin gefunden werden sollte.

Der unmittelbare Einstieg sollte 90 Grad zur Zahnwand mit einem Fissurenbohrer ausgeführt werden.

Ein tieferer Einstieg sollte mit Rundbohrern (surgical length) erfolgen.

Verkalkte Zähne erfordern es, tiefer zu arbeiten, um Pulpa zu finden, die sich oft in der Nähe des Apex befindet.

### Moderne Instrumente und Shaping

Wenn der Zahn verkalkt ist oder der Einstieg besonderer Herausforderung bedarf (z.B. durch eine Krone), isolieren Sie statt eines einzelnen Zahnes lieber Sextanten oder Quadranten.

Der Einstieg bei Vorderzähnen sollte parallel zur Längsachse des Zahnes erfolgen, in der Nähe der Inzisalkante oder durch die Kaufläche bei besonders hohem Abrieb.

Ein großzügiger Schnitt von 45 Grad durch den Zahnschmelz ermöglicht einen konservierenden Ansatz, sobald mit Dentin umgegangen werden muss. Einstieg zur Zahnwand kann mit einem runden Tapering oder konischen Karbidinstrument erfolgen.

Tieferes Arbeiten sollte mit einem konischen Karbidinstrument vorgenommen werden, das für eine bedeutend bessere Dentinoberfläche sorgt.

Präzisionsgeleitetes Arbeiten ermöglicht ein „frühes inzikal-apikales Auffinden“ von Pulpa, die beinahe überall in der Wurzel vorhanden ist, und wird durch das Ablegen der oberen vier Denkmuster begünstigt.

Tab. I: Denkmuster und daraus resultierende Folgen für verbesserten Einstieg in die Schneidezähne.

### Sjogren 199718

94 % Erfolg, wenn während der Obturation keine Bakterien vorhanden waren

68 % Erfolg, wenn während der Obturation Bakterien vorhanden waren

### Friedman 200319

92 % Heilungsquote ohne initiale apikale Parodontitis

74 % Heilungsquote bei initialer apikaler Parodontitis

### Tronstad 200220

81 % bei guter endodontischer Behandlung und Restauration

57 % bei ungenügend endodontischer Behandlung und Restauration

Tab. II: Endodontische Ergebnisstudien.



die den alltäglichen Aufgaben gewachsen sind und die von uns gewünschten Ergebnisse liefern. Dieses neue visionäre Denkmodell ist „Look, Groom, Follow“. Die neueren Bohrer sind alle rund und tendieren dazu, vorhersagbare Ausformungsmuster zu schneiden, die weder dem Arzt noch dem Zahn etwas nützen.<sup>17</sup>

Wenn eine maschinelle konischförmige Aufbereitung mit konischem Hartmetall geschnitten wird, ist der Kontrast zwischen Dentin und den Überresten von Pulpagewebe besonders sichtbar und greifbar (Abb. 9). Mikrochirurgen, die mit einem Mikroskop und einer 8- bis 24-fachen Vergrößerung arbeiten, können die optimierte Dentinwand für eine direkte Visualisierung selbst kleinster Überreste anheben. Wurzelbehandler und Zahnärzte, die sich entscheiden, ohne Mikroskop zu arbeiten, profitieren von der konischen Form. Der Patient hat auf jeden Fall einen Vorteil, da präzervikales Dentin (PCD) weitgehend erhalten bleibt.

### Klinischer Fall

Der in Abb. 10–21 gezeigte Fall zeigt eine wesentliche Neuorientierung in vielen Aspekten der Wurzelkanalöffnung. Für einen vollständig verkalkten zentralen Schneidezahn (Abb. 10) einer 42-jährigen Frau wurde wahlweise eine Wurzelbehandlung erwogen, um ein aus ästhetischen Gründen erwünschtes internes Bleaching zu unterstützen. Die präoperative Röntgenaufnahme zeigte eine vollständige Obliteration des Zahnmarks bis auf eine kleine Tasche im Zentrum der Wurzel.

Es sollte immer darüber nachgedacht werden, solche anspruchsvollen Fälle an einen Spezialisten zu übergeben, der mit Mikroskopen arbeitet. Viele gute ausgebildete Zahnärzte versuchen sich jedoch an diesen schwierigen Fällen, und die meisten haben regelmäßig mit teilverkalkten Fällen zu tun. Die in diesem Fall vorgestellten Konzepte können für jede Wurzelkanalöffnung angewendet werden.

Die Isolation eines einzelnen Zahns gibt dem Behandler keine dreidimensionale Vorstellung der Wurzelanatomie und -winkel. Das Problem wird zudem verschärft, wenn eine Vollkrone gesetzt wurde und so die anatomischen Orientierungspunkte nicht mehr vorhanden sind. Die Klammer kann zudem den Einsatz eines Handstücks behindern, was den Behandler auf noch mehr Abwege führt. Zusätzlich verhindert die Klammer den Durchlauf von Röntgenstrahlung, falls der Behandler sich entscheidet, eine weitere Kontrollaufnahme während der Behandlung anzufertigen. Wurzelbehandler berichten oft darüber, dass sie den Kofferdam für die Behandlung schwieriger Fälle mit Verkalkung komplett entfernen, was ihnen ein besseres Gefühl für das räumliche Erfassen der Kanäle erlaubt. Danach kann der Kofferdam vollständig ersetzt werden. Dem Autor nach vereint der Quadrantendam das Beste beider Welten (Abb. 11).

Der erste Schritt in der Öffnung des verkalkten Zahns ist das Einrichten einer palatinal inzisalen Hohlkerbe (Abb. 12–13). Sobald das Gebiet der einseitigen Pulpakammer erreicht ist, sollte eine Durchleuchtungs-Lageerkennung oder Mehrwinkel Aufnahme angefertigt werden (Abb. 14). Ähnlich einer chirurgischen Schablone beim Bohren eines Implantatlochs, sorgt die Kerbe für Stabilität und führt den Kopf des Bohrers, indem sie die Bewegungen der Spindel ausgleicht. Zum Zweiten ermöglicht sie einen angemessenen Winkel. In Anato-

miekursen haben Behandler gelernt, dass die Wurzel und die Krone von Schneidezähnen nicht parallel verlaufen.

Der Umriss der Zahnwand ist sehr lang und eng für den verkalkten Zahn, wodurch die Genauigkeit erhöht werden kann (Abb. 15–16). Eine finale Ansicht der Öffnung in Abbildung 17 zeigt die Lage der Hohlkerbe sowie Dentinwand, die so früh wie möglich angegangen werden sollte. Die Reihe von aufeinanderfolgenden Röntgenaufnahmen (Abb. 18–21) entwirft einen neuen Ansatz für die Öffnung verkalkter Kanäle, wobei ein konischer Bohrer verwendet wird, um die Richtung und Position der Öffnungskavität zu erfassen. Korrekturen sollten anschließend vorgenommen werden, um Frakturen oder eine Perforation zu verhindern. In der Vergangenheit wurden endodontische Feilen oft als metallische röntgenologische Markierer benutzt. Die bessere Anpassung konischer Bohrer gegenüber Rundbohrern empfiehlt sie für solche „Bohreraufnahmen“.

Das alte Denkmuster einer horizontalen Hauptöffnung, die die Dentinwand in der Mitte der Zahnkrone durchschneidet, bringt den Behandler um eine nützliche und wichtige Orientierungshilfe, das Pulpahorn. Zusätzlich setzt es eine 90°-Drehung von horizontal auf vertikal voraus. Jeder Arbeitsschritt bei der Öffnung soll eine Grundlage für Erfolg sein. Es gibt fünf kritische Denkmuster und damit verbunden in diesem Fall wichtige fünf Prinzipien bei der Öffnung, die in Tabelle I dargestellt sind.

### Bias Summary

In der restaurativen Zahnheilkunde erlauben Fissurotomy-Bohrer, Luftabrasion, Hartgeweblaser und andere moderne Schneidemittel, mit bedeutend weniger Zahnschubstanzverlust an okklusale Defekte sowie Karies heranzukommen als zum Beispiel mit flachen Fissurenbohrern. Glücklicherweise haben sich inzwischen viele restaurativ tätige Zahnärzte und Ausbildungsinstitute dem minimalinvasiven Credo verschrieben, das zuvor nur mit entsprechenden Instrumenten und Füllungsmaterialien umzusetzen war. Dagegen ist die Aufbereitung von Wurzelkanälen letztlich immer aggressiver und potenziell iatrogenischer geworden. Viele endodontische Lager werden ihre Vorurteile nur langsam oder vielleicht auch gar nicht ablegen. Die Entwicklung in der restaurativen Zahnheilkunde wird jedoch eventuell dazu führen, dass sich die Wurzelkanalöffnung und Aufbereitung in eine konservierende Richtung bewegt, woraus gleichzeitig eine höhere Berechenbarkeit resultieren dürfte.

### Ergebnisse/Vorhersagbarkeit

Derzeit scheint es en vogue zu sein, Erfolgs- und Misserfolgsquoten in der Endodontie mit der von Implantaten zu vergleichen. Studien über die Resultate endodontischer Behandlungen sind allerdings so divers, dass es schwerfällt, eine allgemeine Aussage zur Vorhersagbarkeit zu treffen. Sind endodontische Maßnahmen nun zu 95 Prozent erfolgreich oder nur zu 75 Prozent? Trifft Letzteres zu, dann haben die Implantologen recht und festsitzender Zahnersatz ist die bessere Behandlungsmethode. Als letzte Instanz sind restaurativ arbeitende Zahnärzte dafür verantwortlich, zu beurteilen, ob Implantate oder Wurzelbehandlungen im besten Interesse des Patienten sind. Studienergebnisse zu endodontischen Maßnahmen richtig auszuwerten, ist überaus kompliziert. Verschiedene Variablen wie Zahn-

typus (ein- oder mehrwurzelig), Probengröße und die Auswahl der Fälle müssen beachtet werden. Behandlungsoptionen sind variabel und Anbieter, Techniken, Culturing sowie die anschließende Restauration haben großen Einfluss auf das Endergebnis. Die Methodologie der Studien ist von entscheidender Bedeutung und Faktoren beinhalten die Auslegung der Studie, Recall-Quote, die radiologische Auswertung, die Dauer des Follow-ups sowie letztendlich die Analyse. Ergebnisstudien, die vom Amerikanischen Verband der Endodontologen und anderen Institutionen benutzt werden, unterscheiden sich von denen der Implantologen.

Schlussendlich ist der Vergleich von Ergebnisstudien nahezu sinnlos. Erfolgs- oder Misserfolgsquoten auf alle endodontischen Fälle anzuwenden, verstärkt nur nichtfundierte Denkmuster. Erkenntnisreich kann es jedoch sein, Unterschiede zwischen den verschiedenen Variablen innerhalb der großen Studien verstehen zu lernen (Tab. II).<sup>18–20</sup>


In Wahrheit gibt es zwei Arten von Endodontie; mit und ohne Biofilm. Die Misserfolgsquote von Fällen mit infizierten Läsionen ist mindestens dreimal so hoch wie die von Fällen mit nichtinfizierten Läsionen. Fälle ohne Biofilm sind vergleichbar mit einer tiefen Pulpakappe. Fälle mit Biofilm auf der anderen Seite

sind mit zahlreichen Gefahren behaftet. Darum sollten in pulpitischen Fällen gut ausgeführte endodontische Maßnahmen mit einer guten restaurativen Versorgung zu 98 Prozent erfolgreich sein. Vergleichen Sie dazu die Ergebnisse von schlecht ausgeführten endodontischen Maßnahmen mit schlechter restaurativer Versorgung von Fällen mit und ohne Läsionen. Dort liegt die Misserfolgsquote bei fast 50 Prozent (Tab. II).

### Tipps für den Alltag

Patienten sollten nach jedem Recall befragt werden, ob sie an schmerzempfindlichen Zähnen leiden. Mit Kronen oder mit tiefen Füllungen versehene Zähne sowie jene mit Traumaerfahrung sollten als extremes Risiko betrachtet werden, wenn der Patient nach einer Zeit ohne Symptome plötzlich unter Empfindlichkeit leidet. Nachdem andere Ursachen, wie zervikale Abrasion, Sinusitis, Stress oder Bruxismus ausgeschlossen sind, sollten endodontische Maßnahmen eingeleitet werden, bevor der Zahn nekrotisch wird.

Nekrotische Fälle sollten an einen Wurzelspezialisten überwiesen werden, wenn der Zahnarzt Bedenken hat, dass die Therapie versagt. Der Autor erwägt auch Implantate bei der endodontischen Behandlungsplanung in nekrotischen

Fällen. Patienten müssen generell ihre Aussichten und Optionen verstehen, wenn auch der Autor seine Patienten dazu anhält, sich bei Läsionen mit hohem Risiko für eine Wurzelbehandlung anstatt für Implantate zu entscheiden. Ungeachtet dessen sollte eine Exzision sowie ein Aufbau und Komposite-Onlay in Betracht gezogen werden, wenn sich der Patient keine endodontischen Maßnahmen leisten kann. Eine provisorische „cotton and cavit“-Versorgung, die zum Versagen und einer Exzision führt, stellt die Endodontie in ein schlechtes Licht. 

Aus dem Englischen. Erstveröffentlichung: Inside Dentistry, April 2012.



**Dr. David Clark, DDS**  
Private Practice, Tacoma  
3402 South 38<sup>th</sup> Street  
Washington 98409, USA  
[www.lifetimedentistry.net](http://www.lifetimedentistry.net)

ANZEIGE

## GOLD macht den Unterschied



### Der einzige Kombimotor mit Längenbestimmung und RECIPROC® Modus

- Jetzt mit Voreinstellungen für das innovative RECIPROC® one file endo System und andere führende NiTi-Systeme
- Neu entwickelte RECIPROC REVERSE Funktion für eine noch komfortablere Aufbereitung

[www.RECIPROC.com](http://www.RECIPROC.com)



**VDW.GOLD®RECIPROC®**

VDW GmbH  
Bayerwerk Platz 16 • 61351 Frankfurt  
Tel: 089 6230440 • Fax: 089 62304404  
[www.kw-intel.com](http://www.kw-intel.com) • [kw@kw-intel.com](mailto:kw@kw-intel.com)