

Kanalaufbereitung bei apikaler Parodontitis mit Furkationsbefall und Fistelgang

Eine Patientin wünschte eine Untersuchung ihrer Zähne zur Abklärung der dentalen Ursache für ihr Beschwerdebild: Ein seit Wochen tränendes Auge. Von Dr. Karin Terlau, Borken.

Die 66-jährige Patientin in gutem Allgemeinzustand stellte sich nach ergebnisloser Konsultation ihres Hausarztes und eines Augenarztes im April 2012 mit einem seit einigen Wochen dauerhaft tränenden linken Auge in der Praxis vor. Die Patientin wünschte eine Untersuchung zur Abklärung einer dentalen Ursache für ihr Beschwerdebild. Nach Aufklärung der Patientin, dass ein Zusammenhang zwischen dem Tränenfluss und einem Zahnproblem sehr unwahrscheinlich sei, wurden die Patientenbefunde aufgenommen. Im Folgenden wird nun über den Zufallsbefund an Zahn 37 sowie dessen Therapie referiert.

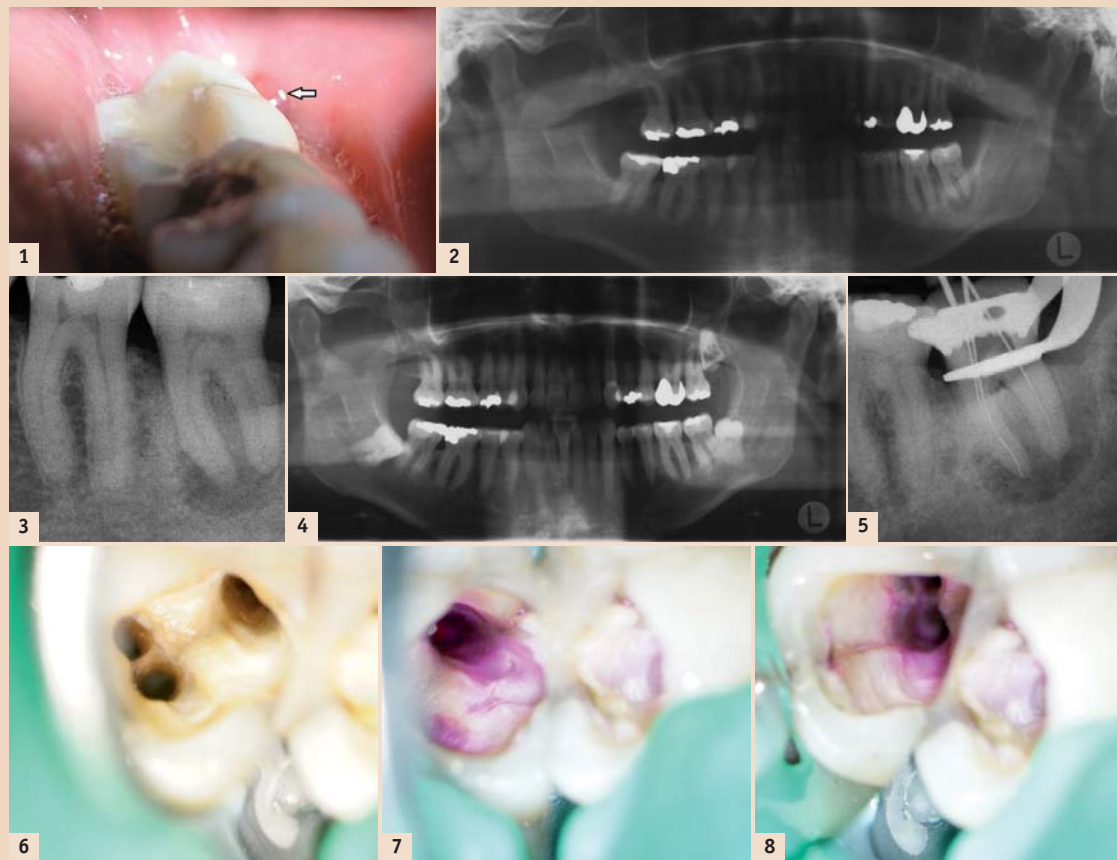
In der allgemeinen Anamnese merkte die Patientin eine allergische Reaktion auf Bienenstiche an, ansonsten war die Anamnese unauffällig. Die Patientin befand sich in einem guten Allgemeinzustand.

Befunde

Extraoral gab es keine Besonderheiten. Der intraorale Befund ließ ein konservierend und prothetisch versorgtes Gebiss mit alterssprechendem Parodontalzustand erkennen.

Die Sensibilitätsprüfung der Zähne 21 bis 27 sowie der Zähne 31 bis 36 war positiv. An dem mit Komposit, nicht pulpanah, gefüllten Zahn 37 konnte eine negative Sensibilität festgestellt werden. Im Gegensatz zu den anderen Zähnen wurde an 37 ein dumpfer Perkussionsschall ausgelöst. Die Patientin hatte bisher keine Aufbissprobleme, der Provokationstest an Zahn 37 war negativ, ebenso konnte auf Druck im apikalen Bereich dieses Zahnes kein erhöhtes Schmerzempfinden ausgelöst werden. Die Beweglichkeit des Zahnes 37 war im Vergleich zu den anderen Zähnen leicht erhöht und somit als Lockerungsgrad I einzustufen. Bei der Sondierung wurde im distalen Bereich des Zahnes 37 eine Tasche von 10 mm gemessen, alle anderen Zähne mit maximal bis zu 4 mm Taschentiefe waren unauffällig. Bei der Betrachtung der Gingiva stellte sich im distalen Bereich von 37 ein Fistelgang dar (Abb. 1), hier konnte Pusaustritt provoziert werden. Die radiologische Untersuchung (Abb. 2–3) zeigte an Zahn 37 einen ausgeprägten Knochenabbau im Bereich der Furkation sowie die Beteiligung der chronischen apikalen Parodontitis mit dem distalen Sulkusbereich, der Ähnlichkeit mit einer parodontalen Tasche erkennen ließ.

Die spezielle Anamnese von Zahn 37 zeigte folgenden Verlauf: Als sich die Patientin im Dezember 1999 erstmalig in der Praxis untersuchen ließ, hatte der Zahn 37 bereits eine okklusale Amalgamfüllung. Im Dezember 2007 wurde der partiell retinierte Zahn 38, der radiologisch eine perikoronale Aufhellung im Sinne einer chronischen Perikoronitis aufwies und klinisch der Wurzel von 37 sehr nahe lag, osteotomiert (Abb. 4). Im Februar 2008 war die Patientin beschwerdefrei, hatte aber immer noch eine leichte Schwellung im OP-Bereich. Nach Fraktur der alten Amalgamfüllung wurde diese im August 2011 durch eine Kompositfüllung ersetzt, hierbei



konnte eine Infraktur des Zahnes gesehen werden.

Diagnose

Die Diagnose für Zahn 37 war eine asymptomatisch, chronisch apikale Parodontitis mit Furkationsbefall und Fistelgang, bedingt durch die Osteotomie des Weisheitszahnes mit chronischer Perikoronitis.

Differenzialdiagnose

Vertikale Wurzelfraktur der distalen Wurzel von Zahn 37 mit Folge einer asymptomatischen Parodontitis *apicalis chronica*, die vermutlich iatrogen durch die Osteotomie des Weisheitszahnes ausgelöst wurde.

Behandlungsplanung

Nach ausführlicher Aufklärung der Patientin über die möglichen Therapiealternativen, wie Exzision mit anschließender Implantation zum Ersatz des Zahnes und zur Abstützung des Antagonisten, entschied sich die Patientin für den Erhaltungsversuch des Zahnes mit einer endodontischen Therapie und anschließender Überkronung. Über die eher ungünstige Prognose für den langfristigen Erhalt des gesamten Zahnes wurde die Patientin informiert. Sollte sich im Rahmen der Therapie eine Fraktur der distalen Wurzel bestätigen, wurde hier eine Hemisektion derselben angeraten.

Therapie

Im Juli 2012 wurde mit der Therapie des Zahnes 37 begonnen. Nach Durchführung einer Leitungsanästhesie wurde der Kofferdam an Zahn 37 angelegt. Mit einem hochtourig eingesetzten Diamanten wurden die Kompositfüllung und das Pulpdach entfernt. Die primäre Zugangskavität wurde unter Anwendung des LA Axxess Bohrers (SybronEndo) durch Beseitigung aller Unterschnitte sowie Gestaltung eines gradlinigen Zuganges zu den Wurzelkanaleingängen optimiert, sodass die darauffolgenden Instrumente ohne Interferenzen in die Kanäle eingebracht werden konnten. Nach Erstellung der initialen Zugangskavität wurde eine Spülung mit NaOCl-Lösung (5,25 %) zur Reinigung und Desinfektion des Pulpakavums vorgenommen.

Mit K-Feilen (Kerr) der ISO Größe 10, dann ISO 15 als PathFile wurde der Gleitpfad für die drei Wurzelkanäle erstellt. Vor der radiologischen Messaufnahme (Abb. 5) wurde eine elektrometrische Längenbestimmung (I-Pex, NSK) durchgeführt. Die anschließende maschinelle Aufbereitung mit den Twisted Files (TF, Sybron Endo, 500/min) als multiple File-Technik fand folgendermaßen statt. Mit jeder TF wurde nach der Crown-down-Technik eine Sequenz von drei Arbeitsschritten jeweils vom koronalen über den mittleren und dann zum apikalen Wurzelkanalsystem-

bereich vorgenommen. Unter leicht ab- und aufwärts bürtenden Bewegungen wurde die TF passiv von der furkationsentfernten Seite angewandt (Tab. 1).

Es ist wichtig, dass man die Feile ohne jeglichen Druck in apikale Richtung arbeiten lässt. Einem gut erstellten Gleitpfad folgt sie wie auf Schienen. In gut geschulten Händen sind die TFs hocheffiziente Feilen. Allerdings muss man wissen, dass genau in dieser Effizienz auch die mögliche Gefahr der Überinstrumentierung steckt. Wer die TF einsetzt, sollte sich immer darauf einstellen, sie sofort aus dem Kanal zu ziehen, wenn man feststellt, dass sie sich zu sehr „vorarbeitet“. Die einzigartige Herstellungsmethode der TF (R-Phase) verhindert bei korrekter Handhabung einen Instrumentenbruch. Ermüdungsbrüche treten signifikant seltener auf. Selbst in sehr verengten Kanälen resultiert bei der TF aufgrund der hohen Torquewerte (36 % mehr Torque) hohe Bruchfestigkeit. Durch die extreme Flexibilität können auch stark gekrümmte Kanäle bis Taper 08 aufbereitet werden.

Nach jeder Sequenz wurde mit NaOCl-Lösung (5,25 %) das Kanalsystem gespült und anschließend Patency mit der PathFile ISO 15 sichergestellt. Bei der Sichtkontrolle der beginnenden TF ISO 25/08 wurde nach der Aufbereitung bis auf Arbeitslänge an der Instrumentenspitze in keinem der drei Kanäle Dentinspäne sichergestellt, sodass hier der nächst größere Taper, der TF 25/10, nach oben beschriebenem Prozedere angewandt wurde. Für die mesialen Kanäle war die Aufbereitung mit der TF bis ISO 25/10 abgeschlossen, da hier an der Instrumentenspitze aus der apikalen Region Dentinabrieb vorhanden war. Im distalen Kanal musste bis zur TF ISO 25/12 gearbeitet werden, um dieses Ergebnis zu erreichen. Anschließend wurde mit 5 ml Zitronensäure (17 %) je Kanal zur Beseitigung des Smearlayer gespült (Abb. 6).


Vor der medikamentösen Einlage fand eine ultraschallunterstützte Spülung (Minimaster, EMS) mit NaOCl-Lösung von dreimal 20 Sekunden je Kanal statt. UltraCal XS (Ca(OH)₂, Ultradent Products GmbH) wurde als Medikament in den Zahn eingelegt, darauf ein Schaumstoffpellet mit Cavit (3M Espe), bevor das Dentin mit einem Rosenbohrer angefrischt wurde, zur Vorbereitung des abschließenden dentinadhäsiven Verschlusses mit Komposit (37,5 % Phosphorsäure; OptiBond Solo Plus, sds Kerr; Herculite XRV, sds Kerr). Zur optischen Vergrößerung kam außer dem Dentalmikroskop (Prima DNT Balance Labomed) die Orascope HiRes Prismenlupenbrille 4,8 mit der Lichtquelle Ledion Smart Ultra 50.000 Lux (SDS Emasdi GmbH) zum Einsatz (Abb. 7–8).

Epikrise


Bei der Betrachtung des Zahnes 37 mit dem Mikroskop konnte keine distale Wurzelfraktur erkannt werden, lediglich im koronalen Anteil des Zahnes war eine Infraktur ersichtlich.

Durch die besondere Flexibilität der TF war es möglich, bei der vergleichsweise schnellen Aufbereitung die Anatomie des Zahnes 37 zu erhalten. Der Einsatz der im Instrumentenquerschnitt dreieckigen TF verursachte durch ihre hohe Schneidfähigkeit eine dentinschonende Aufbereitung unter Vermeidung einer Schwächung des Zahnes. Ebenso konnte aufgrund des Instrumentenquerschnittes eine Verblockung des Kanals mit Dentinspänen vermieden werden. Durch den großen Taper der TF bestand die Möglichkeit einer optimalen Kanalpräparation, wodurch eine effiziente Spülung gegeben war.

Bei nicht vorliegender Fraktur wird erwartet, dass es durch die bisher durchgeführten therapeutischen Maßnahmen zunächst schon zum Ausheilen des Fistelganges und nach abgeschlossener Wurzelkanalsystembehandlung mit Abschluss der Wurzelfüllung und prothetischen Versorgung auch zur Ausheilung der knöchernen Destruktion kommt.

Sollte sich im Rahmen der weiteren Therapie eine Fraktur der distalen Wurzel diagnostisch bestätigen, wird eine Hemisektion der distalen Wurzel mit Erhalt des mesialen Zahnanteiles nach Wurzelkanalsystembehandlung und prothetischer Therapie angestrebt. 

Erstveröffentlichung: Endodontie Journal 3/12



Dr. Karin Terlau
Master of Oral Medicine
in Implantology
Tätigkeitsschwerpunkt
Parodontologie/Endodontie
Wallstraße 26–28, 46325 Borken
Dr.Karin.Terlau@t-online.de

Kanäle	d	mb	ml
Elektrometrische Längenmessung	16,5 mm	19,5 mm	20,5 mm
Aufbereitungsinstrumente	K-Feile ISO 10	K-Feile ISO 10	K-Feile ISO 10
	PathFile K-Feile ISO 15	PathFile K-Feile ISO 15	PathFile K-Feile ISO 15
	TF 25/08, TF 25/10, TF 25/12	TF 25/08, TF 25/10	TF 25/08, TF 25/10
Finale Feile	TF 25/12	TF 25/10	TF 25/10
Spülung	NaOCl 5,25 %, Zitronensäure 17 %		

Tab. 1: Technische Daten der Wurzelkanalsystembehandlung von 37.



EINLADUNG

TIME TO KISS HANDS-ON WORKSHOP- TERMINE 2012

**Für Zahnärzte, Oralchirurgen
und Implantologen**

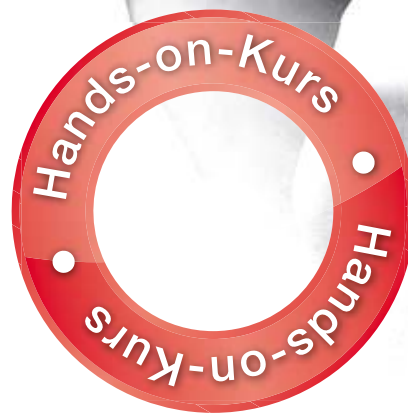Themenschwerpunkte:

Lippenkonturierung, Lippenstyling, Mikrochilie,
Orale Kommissuren, Versicherungsschutz

**NEU: intraorale Weichgewebsaugmentation
mittels vernetzter HA - Einsatzgebiete:**

Mucositis, Periimplantitis, Papillenregeneration,
Bindegewebsstransplantate, Wundbehandlung,
Korrektur von „schwarzen Dreiecken“

Datum	Ort	Workshopinhalt
03.11.2012 Samstag	MÜNCHEN	Theorie & Praxis „Injektionen mit Hyaluron - Ästhetisch & Therapeutisch“
24.11.2012 Samstag	KÖLN	Theorie & Praxis „Injektionen mit Hyaluron - Ästhetisch & Therapeutisch“
08.12.2012 Samstag	BERLIN	Theorie & Praxis „Injektionen mit Hyaluron - Ästhetisch & Therapeutisch“



LABORATORIES
TEOXANE
GERMANY

Informationen zu weiterführenden Aufbaukursen erhalten Sie unter Tel.: 08161 148 050 oder via Mail an info@teoxane.de

Hinweis:

Laut Urteil, 19.04.2011 VerwG Münster, 7 K 338/09 Absatz 12, 38ff., sowie OLG Zweibrücken 21.08.1998 – 2 U 29/97, ist die Lippenunterspritzung durch Zahnärzte durch das Zahnheilkundengesetz gedeckt. Angaben ohne Gewähr. Die Ausübung von Faltenbehandlungen darüber hinaus setzt die medizinische Qualifikation entsprechend dem Heilkundengesetz voraus. Aufgrund unterschiedlicher rechtlicher Auffassungen kann es zu verschiedenen Statements im Hinblick auf die Behandlung mit Fillern durch Zahnärzte kommen. Klären Sie bitte eigenverantwortlich das Therapiespektrum mit den zuständigen Stellen ab bzw. informieren Sie sich über weiterführende Ausbildungen, z. B. zum Heilpraktiker.