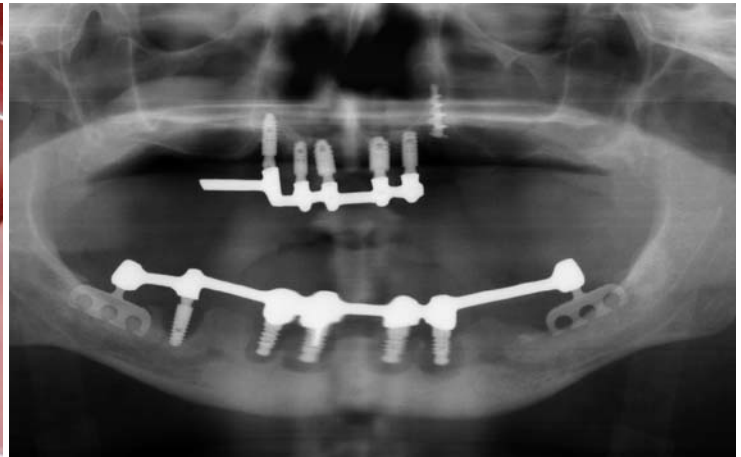
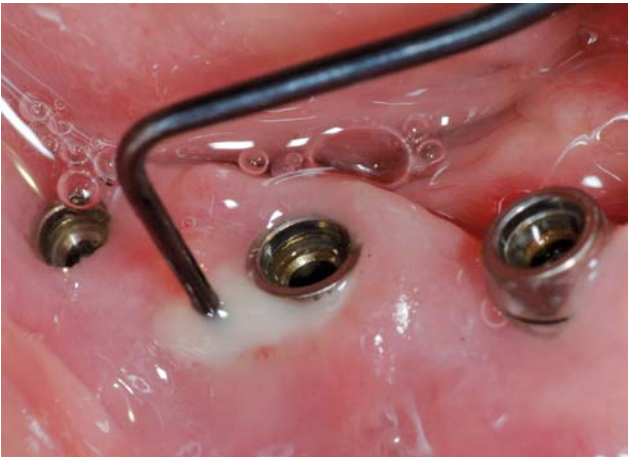
# MODERNE PERIIMPLANTITIS- BEHANDLUNG

## Eine Standortbestimmung

*Dr. Daniel Bäumer, Kilian Hansen und Prof. Dr. Markus Hürzeler*



**Abb. 1:** Klinische Situation der Periimplantitis profunda: Taschentiefe > 6 mm, BOP positiv und Suppuration. – **Abb. 2:** Röntgenologische Situation einer ausgeprägten Periimplantitis.

>>> Periimplantitis wird als häufige biologisch-infektiöse Komplikation im Bereich der Implantattherapie angesehen. Sie ist durch entzündliche Läsionen in den periimplantären Geweben und durch den Verlust an tragendem Knochen charakterisiert (Zitzmann & Berglundh 2008, Shibli et al. 2008). Periimplantäre Läsionen entwickeln sich infolge einer Akkumulation von Bakterien auf der Implantatoberfläche und führen zu progressivem Knochenverlust, der mit dem Versagen des Implantats einhergehen kann (Abb. 1 und 2). Die Messung der Prävalenz periimplantärer Läsionen ruht auf einer Definition, die 1994 auf der ersten Konsensuskonferenz der European Federation of Periodontology festgelegt und in den darauffolgenden Jahren modifiziert wurde. Die aktuellste Version richtet sich nach der Arbeitsgruppe um Renvert (Modifikationen nach Feirrer et al. 2006 und Renvert et al. 2007) (Tab. 1). Zitzmann und Berglundh stellten in ihrer Metaanalyse von 2008 fest, dass bei der Hälfte aller Implantate eine Mukositis vorlag. Periimplantäre Läsionen wurden bei 12 bis 43 Prozent der Implantate diagnostiziert. Aktuellster Literatur zufolge muss ohne diagnostische und therapeutische Intervention mit einem Implantatversagen gerechnet

werden (Charalamakis et al. 2011). Es wäre wünschenswert, dass suffiziente systematische wissenschaftliche Langzeitdokumentationen für jedes Implantatsystem zur Verfügung stehen, welche Veränderungen des periimplantären marginalen Knochen-niveaus beschreiben. Allerdings sind prospektive 5-Jahres-Ergebnisse lediglich zu drei dentalen Systemen erhältlich (Laurell & Lundgren 2011). Die frühe Diagnose der Periimplantitis ist aber elementar, um die Progression der Erkrankung aufzuhalten, möglichst bevor ihr Endstadium erreicht ist (Klinge et al. 2005, Renvert et al. 2008b).

Wir als Behandler sind daher angehalten, dentale Implantate bei Nachuntersuchungen zu sondieren und jährlich Röntgenkontrollen durchzuführen, um Veränderungen des marginalen Knochen-niveaus um das in Funktion befindliche Implantat zu diagnostizieren. Diese müssen mit einem Basisröntgenbild verglichen werden, das ein Jahr nach Einsetzen der Suprakonstruktion angefertigt wird. Sollte dabei eine aktive Tasche diagnostiziert werden, müssen therapeutische Maßnahmen ergriffen werden. Abhängig von den diagnostischen Werten wird die Indikation für einen nichtchirurgischen Ansatz oder einen chi-

rurgischen Eingriff unter direkter Sicht gestellt.

Dabei besteht das Ziel der Behandlung der periimplantären Mukositis und Periimplantitis in der Entfernung der Infektionsursachen und der Verhinderung eines weiteren Fortschreitens der Entzündung. Klinisch wird eine Reduktion der Blutungswerte und Sondierungstiefen angestrebt. Wichtig ist dabei auch die Verbesserung der Plaquekontrolle durch den Patienten. Letztendlich ist das Hauptziel die Vermeidung weiteren Knochenabbaus und der Implantaterhalt.

### Therapiemöglichkeiten

Die Therapiekonzepte zur Behandlung der periimplantären Gewebe sind in Analogie zur Parodontitistherapie entwickelt worden. Im Vergleich zur Behandlung der Wurzeloberfläche kommt jedoch bei der Biofilmentfernung am Implantat die raue Oberfläche der Implantatgewinde erschwerend hinzu. Da Periimplantitis weniger immunologisch reguliert ist, verläuft sie sehr progressiv und muss daher möglichst frühzeitig erkannt und behandelt werden (Berglundh et al. 2004). Daher sollten Patienten nach Implantation in ein engmaschiges Recallprogramm eingebunden werden, innerhalb dessen ein abhängig vom Schweregrad der Entzündung der periimplantären Gewebe modular aufbauendes Therapie-schemata angewandt wird (Eickholz et al. 2012). Dieses dient als Entscheidungsorientierung und richtet sich nach den klinischen Befundparametern (Tab. 2). Bei Sondierungstiefen bis 5 mm und positivem Blutungsbefund erfolgt die Entfernung der subgingivalen Plaque, die Anwendung von Antiseptika und eine Mundhygieneinstruktion mit Remotivation. Eine günstige Prognose ergibt sich bei einem Knochenabbau unter 2 mm. Gleichwohl wird ein nichtchirurgischer Therapieversuch unternommen,

allerdings kann sekundär ein chirurgischer Eingriff im Anschluss notwendig sein.

Für die nichtchirurgische Therapie stehen mechanische, elektrophysikalische und chemische Methoden zur Verfügung. Für die mechanische Biofilmentfernung können Scaler und Küretten aus Kunststoff oder Titan verwendet werden. Bei sehr festen Belägen sind Titaninstrumente effizienter, hier bestehen jedoch Bedenken, dass sie die Implantatoberfläche zerkratzen könnten. Instrumente aus Kunststoff schonen diese zwar, jedoch können durch den Abrieb auf der rauen Oberfläche entstehende Debris in der Tasche verbleiben. Eine vollständige Reinigung der texturierten Implantatoberfläche ist mit Handinstrumenten allein aufgrund deren Morphologie nicht möglich, da diese die feinen Zwischenräume nicht erreichen.

Durch modifizierte Ultraschallsysteme mit optimierten Ansätzen wurde versucht, dem gerecht zu werden. Bekannte Systeme wie das Vector-System (DÜRR DENTAL, Bietigheim-Bissingen) oder der Piezon Master (EMS, Nyon, Schweiz) weisen spezielle Arbeitssenden mit karbonfaserverstärkten Kunststoffeinsätzen zur Schonung der Implantatoberfläche auf. Tatsächlich kann der Biofilm von der rauen Implantatoberfläche besser entfernt werden und ähnliche Attachmentgewinne wie mit der manuellen Kürettage erzielt werden (Sculean et al. 2004). Allen Systemen gemein ist der Nachteil der Aerosolbildung, die eine konsequente Absaugtechnik erfordert.

### Verwendung von Pulverstrahlgeräten

Noch effizienter und für den Patienten wesentlich angenehmer ist die Verwendung von Pulverstrahlgeräten. Diese können dank moderner niedrigabrasiver Pulverpartikel (EMS Perio-Flow, EMS, Nyon, Schweiz, oder Clinpro Prophy Powder, 3M ESPE, Seefeld),



„Auf die Qualität von BUSCH konnte ich mich schon immer verlassen.“

Ab jetzt auch 24 Stunden täglich **online**



Innovation und Perfektion seit 1905

BUSCH & CO. GmbH & Co. KG  
D-51766 Engelskirchen



NEU

www.busch-dentalshop.de

## Diagnose: BOP und Knochenverlust

Gingivitis	BOP +, kein Knochenverlust
Parodontitis superficialis	BOP +, CAL-Verlust, PPD < 5 mm
Parodontitis profunda	BOP +, CAL-Verlust, PPD > 5 mm
Mukositis	BOP +, kein Knochenverlust, Pseudotasche
Periimplantitis superficialis	BOP +, Knochenverlust, PPD < 6 mm, Suppuration
Periimplantitis profunda	BOP +, Knochenverlust, PPD > 6 mm, Suppuration

Tabelle 1



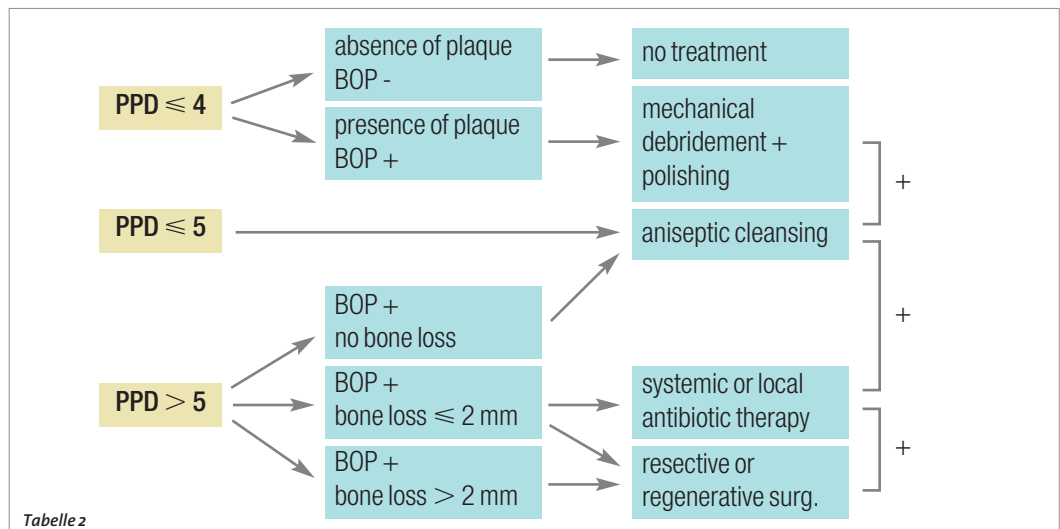
Abb. 3: EMS Air-Flow Master mit Perio-Flow Glycin-Pulver. – Abb. 4: Chlorhexidin zur antiseptischen Spülung. – Abb. 5: Doxycyclin als lokales Antibiotikum.

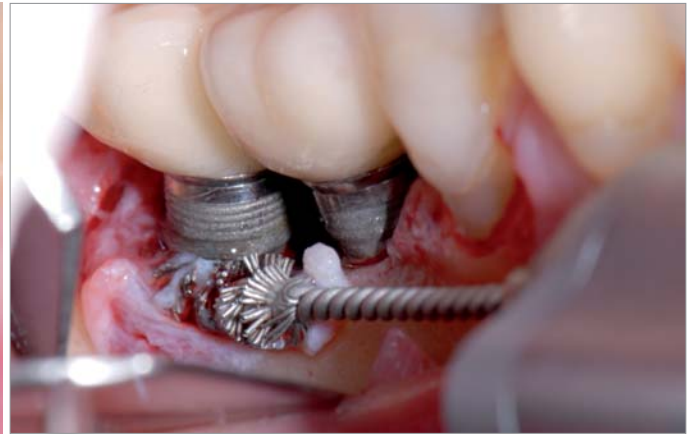
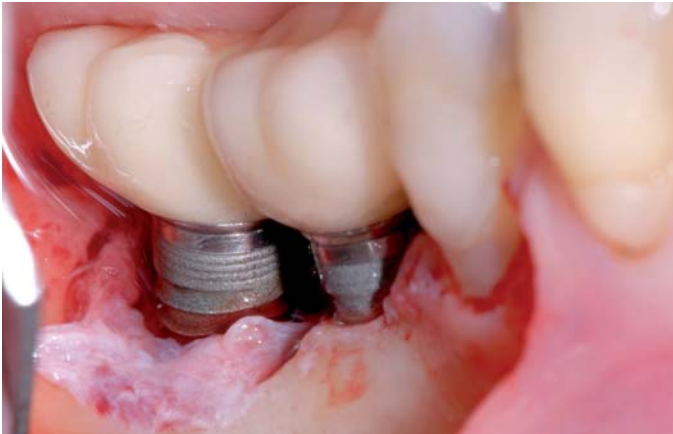die eine sehr geringe Partikelgröße von 25µm aufweisen, neuerdings auch bedenkenlos subgingival angewendet werden. Für Taschen ab 4mm gibt es hier spezielle schmalere Aufsätze, die den Strahl horizontal umlenken und aufgrund ihrer Flexibilität sehr praktikabel sind. Bei der Umlenkung des Strahls in einem Winkel von 120° erfolgt gleichzeitig eine Druckabsenkung, was die Emphysemgefahr sehr stark reduziert. Von möglicherweise in der Tasche verbleibenden Pulverpartikeln geht kein Infektionspotenzial aus, da es sich bei dem Pulver um wasserlösliches Glycin, eine essenzielle Aminosäure, handelt.

### Laserbehandlung

Für die bevorzugte Anwendung von Lasern gibt es bis zum heutigen Zeitpunkt wenig Argumente, da diese bei höheren Kosten keine therapeutische Überlegenheit bieten. In einer aktuellen Untersuchung konnte gegenüber der Verwendung von Plastikküretten und Reinigung mit Wattepellets und steriler Kochsalzlösung bei chirurgischem Zugang hinsichtlich BOP- und CAL-Werten nach zwei Jahren keine Überlegenheit festgestellt werden (Schwarz et al. 2012). Auch bei nichtchirurgischem Zugang konnte kein Vorteil in der Heilung durch Dekontamination mit Laser festgestellt werden (Meyle 2012). Sollte man sich doch für die Anwendung von Laser entscheiden, ist der Er:YAG-Laser dem CO<sub>2</sub>-Laser vorzuziehen, da er mit einer geringeren Temperaturerhöhung einhergeht.

Ergänzend zu mechanischen und physikalischen Therapievarianten kann eine chemische Behandlung mit Antiseptika erfolgen. Es besteht u. a. die Wahl zwischen Chlorhexidinglukonat, Wasserstoffperoxid, Zitronensäure, Natriumhypochlorit, Triclosan und Listerine. In einer Untersuchung von Gosau wurde gezeigt, dass alle diese Antiseptika die Keimbelastung reduzieren (Gosau et al. 2010). Eine Kombination mit mechanischer Reinigung ist dabei zwingend, da die Antiseptika den Biofilm nicht vollständig durchdringen können. In tiefen Läsionen kann die lokale Applikation von Antibiotika effektiv sein (van Winkelhoff 2012). Dazu bietet sich beispielsweise ein Doxycyclingel (z. B. Ligosan, Heraeus Kulzer GmbH, Hanau) an. Lokalen Antibiotika ist gegenüber der systemischen Verabreichung zur Reduktion des Risikos der Resistenzbildung und möglicher Nebenwirkungen der Vorzug zu geben. Dieses sollte auch immer in Kombination mit mechanischem Debridement und chemischer Desinfektion geschehen. Insgesamt muss jedoch gesagt werden, dass es für die Anwendung lokaler oder systemischer Antibiotika derzeit keine wissenschaftlichen Daten gibt, um sichere Empfehlungen zu geben.





### Chirurgische Therapiemöglichkeiten

Durch den chirurgischen Zugang wird dem Problem der schlechten Sicht und Erreichbarkeit im Bereich der Implantatwindungen Rechnung getragen. Bevor ein Eingriff mit chirurgischem Zugang geplant wird, sollte analog zur Parodontitistherapie immer erst der Versuch mit den beschriebenen nichtchirurgischen Therapieverfahren gemacht werden. Im Rahmen der Reevaluation kann bei persistierenden Sondierungstiefen über 4 mm, anhaltendem Bleeding on Probing oder anhaltender Suppuration bei einem fortgeschrittenem marginalen Knochenabbau von über 2 mm die Indikation zu einer regenerativen oder resektiven chirurgischen Behandlung gestellt werden. Bei moderater bis fortgeschrittener Periimplantitis ist ein antiinfektiöses OP-Protokoll mit Open Flap Debridement und Dekontamination der Implantatoberfläche unter adjunktiver Antibiotikagabe erfolgreich (Heitz-Mayfield 2012). Nach aktueller Datenlage scheint im Einzelnen folgendes Vorgehen von Vorteil zu sein (Mombelli 2012):

Nach Schaffung des chirurgischen Zugangs mit einem Mukoperiostlappen erfolgt eine gewissenhafte Reinigung der Oberflächen. Die grobe mechanische Entfernung des periimplantären entzündlichen Granulationsgewebes kann mit einer Titanbürste (Abb. 7), Küretten oder Ultraschallscaler erfolgen.

Daraufhin kann die Implantatoberfläche durch Abwischen mit in steriler Kochsalzlösung oder Antiseptika getränkten Wattepellets, mittels Pulverstrahlgerät (Abb. 8), Laser oder photodynamischer Therapie dekontaminiert werden. Die gereinigten Defekte können mit Knochenersatzmaterial (Abb. 10) gefüllt werden, was für eine Stabilisierung des Defekts sorgt und auch ästhetische Vorteile bietet. Das eingebrachte Material sollte mit einer resorbierbaren Membran abgedeckt werden (Abb. 11). Der regenerative Weg ist vor allem bei 4- oder 3-wandigen Defekten Erfolg versprechend. 1- oder 2-wandige Defekte sollten eher resektiv angegangen werden. Mit einem apikal verschobenen Lappen kann der nicht mehr osseointegrierte Implantatteil der Mundhygiene zugänglich gemacht werden. Unterstützend kann eine Kombination aus Amoxicillin und Metronidazol zur systemischen Verabreichung verschrieben und dem Patienten die Anwendung von CHX-Spülung empfohlen werden.

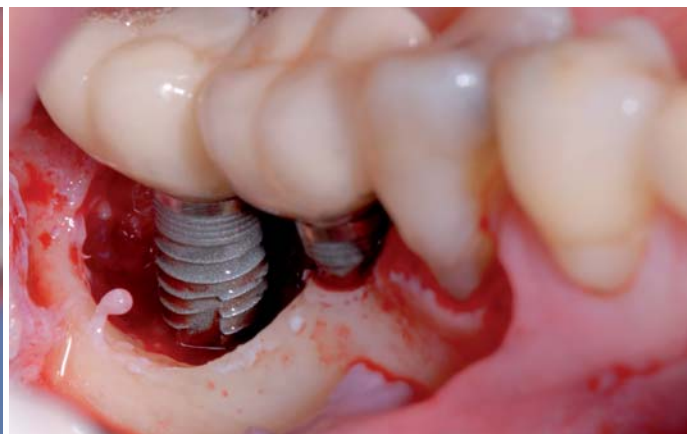
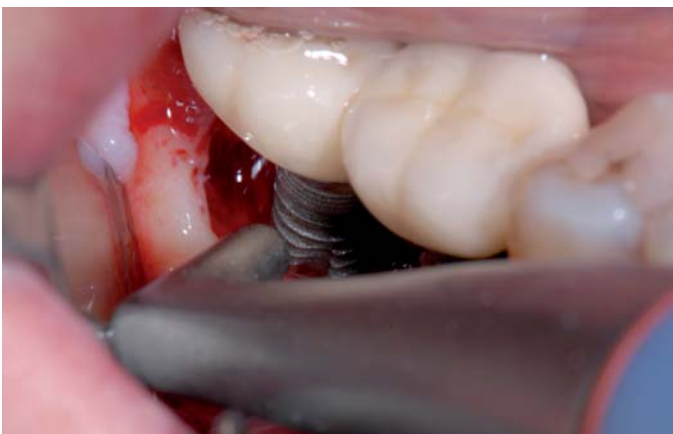Einer Untersuchung von Claffey zufolge ist davon auszugehen, dass mit einem Zugangslappen und systemischer Antibiotikagabe etwa 60 Prozent der Läsionen zum Stillstand gebracht werden (Claffey et al. 2008). Eine komplette Defektauffüllung nach gesteuerter Knochenregeneration kann jedoch nur in etwa 10 Prozent der Fälle erwartet werden (Sahrmann et al. 2011).

**Abb. 6:** Aufklappung mittels Access-Flap, gute Sicht auf die zu reinigenden Implantate.

**Abb. 7:** Die grobe mechanische Entfernung des periimplantären entzündlichen Granulationsgewebes kann mit einer Titanbürste erfolgen.

**Abb. 8:** Dekontamination mittels Wasser-Pulverstrahlgerät.

**Abb. 9:** Gereinigte Implantatoberfläche nach Reinigung mit Titanbürste und Perio-Flow.



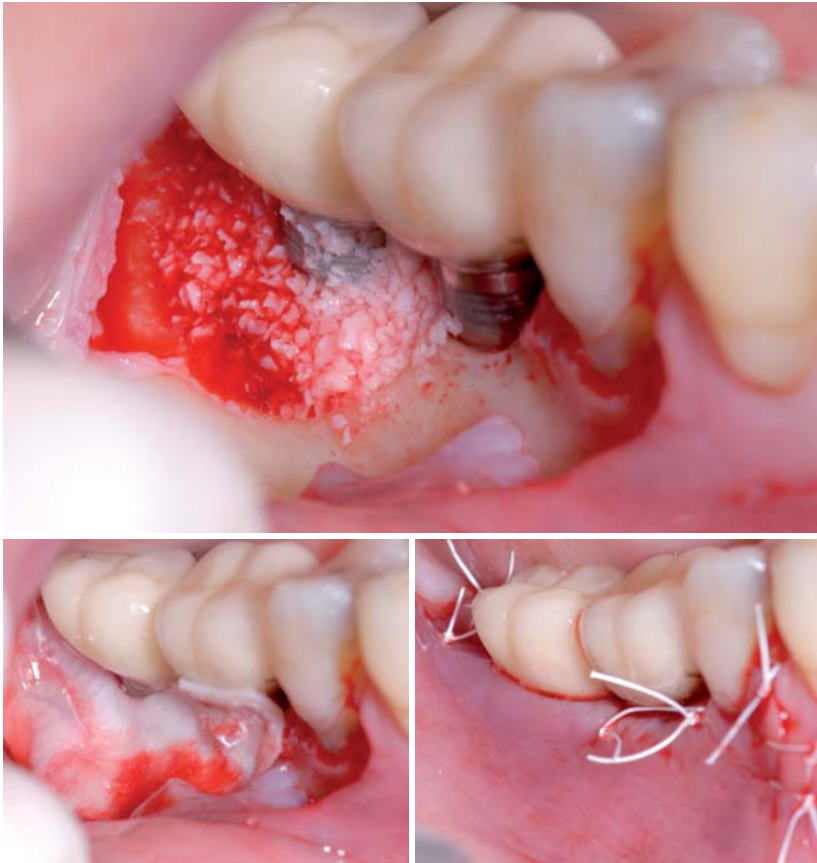


Abb. 10: Auffüllen des Defektes mit Knochenersatzmaterial (Bio-Oss, Geistlich, Wolhusen, Schweiz). – Abb. 11: Abdecken des Knochenersatzmaterials mit einer resorbierbaren Membran (Bio-Gide, Geistlich, Wolhusen, Schweiz). – Abb. 12: Nahtverschluss des Operationsitus.

### Periimplantitis-Prävention und unterstützende Nachsorge

Da periimplantäre Läsionen im Vergleich zu parodontalen Läsionen eine höhere Progressivität aufweisen, sind eine frühe Diagnose und Therapie entscheidend. Zur Prävention der Periimplantitis sollte der Patient in ein regelmäßiges Monitoring integriert werden, um möglichst früh Entzündungen der periimplantären Gewebe zu erfassen. Dies ist bei Patienten

mit bereits behandelter Parodontitis besonders wichtig, da hier das Risiko für das Entwickeln einer Periimplantitis vergleichsweise höher ist (Pjetursson et al. 2012).

Bereits vor Implantation sollte gewährleistet sein, dass der Patient zu einer guten Mundhygiene in der Lage ist und eine gegebenenfalls notwendige Parodontalbehandlung abgeschlossen ist. Risikofaktoren wie z.B. Tabakkonsum sollten minimiert werden und die prothetischen Rekonstruktionen müssen die Infektionsprophylaxe durch gute Zugänglichkeit ermöglichen.

### Standortbestimmung

Nachdem die Forschung im Bereich der Implantologie in den letzten Jahrzehnten auf das Gebiet der Osseointegration fokussierte, muss jetzt dem entstandenen Forschungsbedarf zur Erarbeitung eines evidenzbasierten Behandlungsprotokolls nachgegangen werden. Es gibt wenige Ergebnisse aus langfristigen Untersuchungen und wenige randomisierte klinische Studien mit Follow-ups über einem Jahr. Bis heute gibt es keine ausreichende Evidenz, welche Form der Periimplantitistherapie die effektivste ist (Esposito et al. 2012), was jedoch nicht bedeutet, dass die zur Auswahl stehenden Methoden ineffektiv sind. Bei Patienten mit bis zu 4 mm Knochenabbau ist die Therapie in vielen Fällen effektiv. Ab 5 mm Knochenabbau kann jedoch häufig eine Persistenz der Entzündung beobachtet werden (Serino & Turri 2011). Zusammenfassend lässt sich sagen, dass es bis heute noch keinen Goldstandard gibt. Jeder Behandler kann sein eigenes Behandlungsprotokoll nach aktuellem Stand der Wissenschaft mit den zur Verfügung stehenden Hilfsmitteln wählen. Als empfehlenswerte Kombination, die auch in unserer Praxis Anwendung findet, ist die Verwendung von modernen Pulverstrahlgeräten, Chlorhexidinglukonat als Antiseptikum und Doxycyclingel als lokales Antibiotikum zu nennen. <<<

### ➤ KONTAKT



Kilian David Hansen  
k.hansen@huerzelerzuhr.com



Dr. Daniel Bäumer  
d.baeumer@huerzelerzuhr.com



Prof. Dr. Markus Hürzeler  
praxis@huerzelerzuhr.com

# 1 + 1 = 3

## DER NEUE AIR-FLOW MASTER PIEZON – AIR-POLISHING SUB- UND SUPRAGINGIVAL PLUS SCALING VON DER PROPHYLAXE N° 1

Air-Polishing sub- und supragingival wie mit dem Air-Flow Master, Scaling wie mit dem Piezon Master 700 – macht drei Anwendungen mit dem neuen Air-Flow Master Piezon, der jüngsten Entwicklung des Erfinders der Original Methoden.

### PIEZON NO PAIN

Praktisch keine Schmerzen für den Patienten und maximale Schonung des oralen Epitheliums – grösster Patientenkomfort ist das überzeugende Plus der Original Methode Piezon, neuester Stand. Zudem punktet sie mit einzigartig glatten Zahnoberflächen. Alles zusammen ist das Ergebnis von linearen, parallel zum Zahn verlaufenden Schwingungen der Original EMS Swiss Instruments in harmonischer Abstimmung mit dem neuen Original Piezon Handstück LED.



> Original Piezon Handstück LED mit EMS Swiss Instrument PS

Sprichwörtliche Schweizer Präzision und intelligente Piezon No Pain Technologie bringt's!

### AIR-FLOW KILLS BIOFILM

Weg mit dem bösen Biofilm bis zum Taschenboden – mit diesem Argu-



ment punktet die Original Methode Air-Flow Perio. Subgingivales Reduzieren von Bakterien wirkt Zahnausfall (Parodontitis!) oder dem Verlust des Implantats (Periimplantitis!) entgegen. Gleichmässiges Verwirbeln des Pulver-Luft-Gemischs und des Wassers vermeidet Emphyse – auch beim Überschreiten alter Grenzen in der Prophylaxe. Die Perio-Flow Düse kann's!

Und wenn es um das klassische supragingivale Air-Polishing geht,



> Original Handstücke Air-Flow und Perio-Flow

zählt nach wie vor die unschlagbare Effektivität der Original Methode Air-Flow: Erfolgreiches und dabei schnelles, zuverlässiges sowie stressfreies Behandeln ohne Verletzung des Bindegewebes, keine Kratzer am Zahn. Sanftes Applizieren biokinetischer Energie macht's!

Mit dem Air-Flow Master Piezon geht die Rechnung auf – von der Diagnose über die Initialbehandlung bis zum Recall. Prophylaxeprofis überzeugen sich am besten selbst.

**“I FEEL GOOD”**