

Hydrodynamische piezoelektrische interne Sinusaugmentation

Die Platzierung eines Implantats im atrophierten posterioren Oberkiefer kann bei unzureichendem Knochenangebot und schlechter Knochenqualität chirurgisch anspruchsvoll sein.¹ Um Implantate mit einer adäquaten Länge in diesem Bereich des Oberkiefers zu platzieren, kommen unterschiedliche Sinusaugmentationsverfahren zur Anwendung. Im vorliegenden Artikel werden die minimalinvasive Sinusaugmentation mithilfe der HPISE und die gleichzeitige Platzierung von ANKYLOS®-Implantaten dargestellt.

Dong-Seok Sohn, Jun-Sub Park, Jeong-Uk Heo

n Eines der Sinusaugmentationsverfahren ist die Sinusbodenelevation mit lateralem Zugang, welche über die letzten Dekaden als eine vorhersagbare chirurgische Methode galt.² Dieses Verfahren kann jedoch zu gesundheitlichen Beeinträchtigungen wie postoperativen Schwellungen, Schmerzen und einer langen Einheilzeit führen. Krestale Zugänge sind dafür bekannt, weniger invasiv als die Sinusaugmentation mit lateralem Fenster zu sein. Es wird über unterschiedliche krestale Zugangsmethoden wie die Sinusbodenelevation mit Osteotomen (Osteotome-Mediated Sinus Floor Elevation, OMSFE)³, die piezoelektrische interne Sinusbodenelevation (Piezoelectric Internal Sinus Elevation, PISE)^{4,5}, das hydraulische Sinuskondensationsverfahren (Hydraulic Sinus Condensing, HSC)⁶ und die hydrodynamische piezoelektrische interne Sinusbodenelevation (Hydrodynamic Piezo-

electric Internal Sinus Elevation, HPISE)^{7,8} berichtet. Bei der HPISE wird der Sinusboden mit piezoelektrisch erzeugten Ultraschallschwingungen eröffnet und die Sinusmembran mit Wasserdruck angehoben. Die Wahrscheinlichkeit einer Membranperforation ist sehr gering, und normalerweise ist dieses Verfahren nicht an eine Knochenkonsolidation zur Anhebung der Sinusmembran gebunden.

Patientenbeispiel 1

Ein 49-jähriger Mann mit fehlendem Zahn 16 stellte sich in unserer Abteilung mit dem Wunsch nach einer implantatgestützten prothetischen Restauration vor. Zahn 16 war vier Wochen zuvor extrahiert worden. Die Anamnese des Patienten war unauffällig. Ein prä-

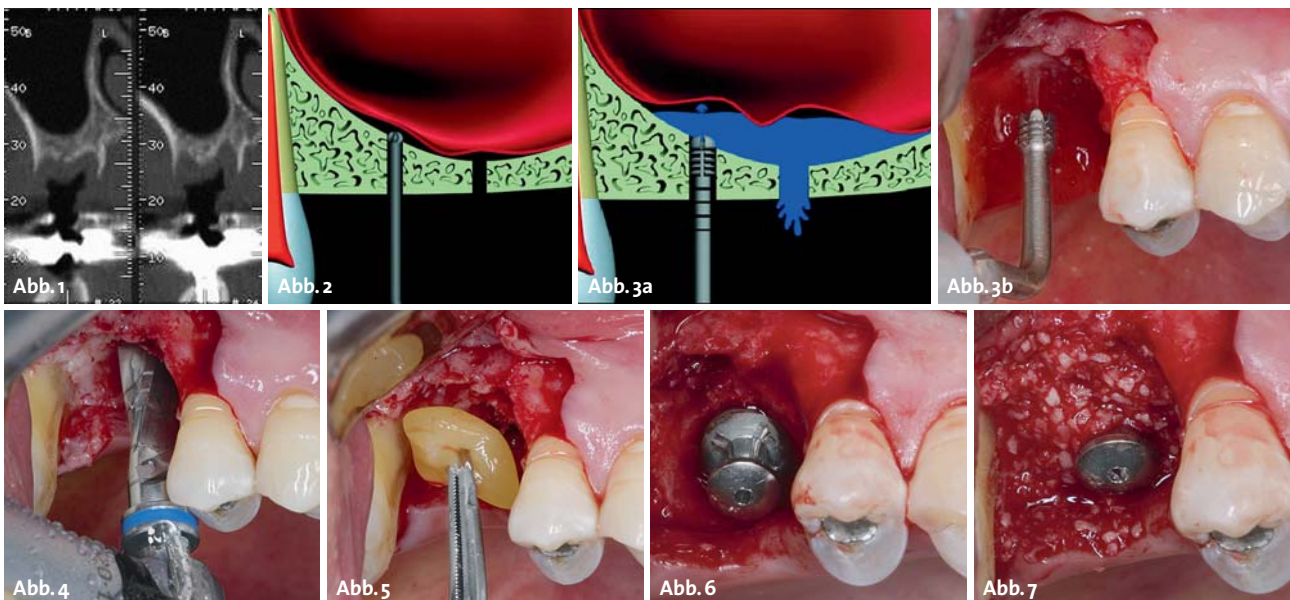


Abb. 1: Die Querschnittsansicht des CT-Scans zeigt in Regio 16 eine Knochenhöhe von 5 mm. – **Abb. 2:** Der Sinusboden wurde mit einem runden Hartmetalleinsatz durch Ultraschallschwingungen eröffnet. Jetzt kann die Sinusmembran dargestellt werden. – **Abb. 3a und b:** Ein HPISE-Einsatz wurde in die Kieferhöhle vorgeschoben, um das Implantatbett zu erweitern und die Sinusmembran mit hydraulischem Druck anzuheben. – **Abb. 4:** Mit einem Tri-Spade-Bohrer wurde Platz für das 11 mm lange ANKYLOS®-Implantat mit 5,5 mm Durchmesser geschaffen. Es wurde kein konischer Ausreiber verwendet, um die Primärstabilität des Implantats sicher zu erreichen. – **Abb. 5:** Um die Knochenneubildung zu beschleunigen, wurde in den neu geschaffenen Raum unter der angehobenen Sinusmembran autologes Fibringel mit konzentrierten Wachstumsfaktoren eingebracht. – **Abb. 6:** Die Insertion des Implantats und die Befestigung des Gingivaformers erfolgten in einem Arbeitsschritt. – **Abb. 7:** In den durch die Extraktion entstandenen Defekt wurde ein mineralisiertes Allotransplantat eingebracht.

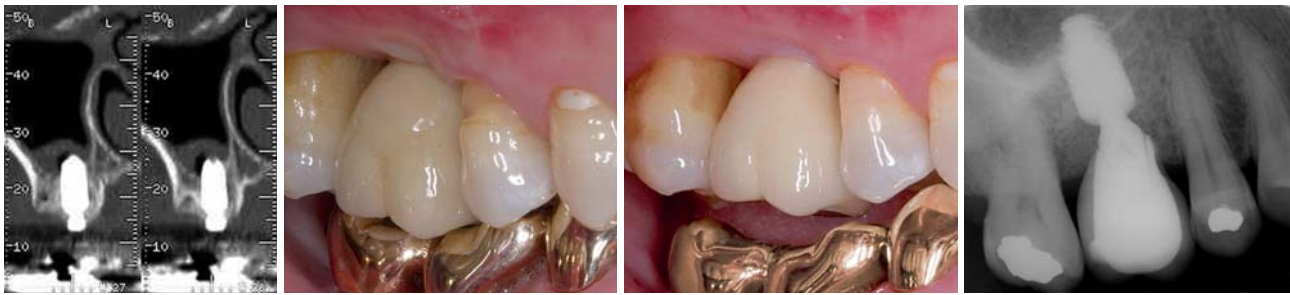

Abb. 8: Das Querschnittsbild im postoperativen CT-Scan zeigt eine Anhebung um etwa 6 mm. Zu beachten ist die Membrananhebung an der lateralen und medialen Wand. – **Abb. 9:** Zustand nach fünf Monaten Einheilzeit: Die endgültige Versorgung wurde zementiert. – **Abb. 10a und b:** Nach neun Monaten unter Belastung: In der Röntgenaufnahme ist die Knochenneubildung im Sinus gut erkennbar.

operatives Computertomogramm zeigte in Regio 16 eine Restknochenhöhe von 5 mm (Abb. 1). Der Eingriff erfolgte unter Lokalanästhesie. Zunächst wurde ein Mukoperiostlappen gebildet, um den Alveolarknochen freizulegen. Der Sinusboden wurde mit einem piezoelektrischen Ultraschallgerät, das mit einem runden Hartmetalleinsatz kombiniert war, eröffnet. Zu diesem Zeitpunkt ließ sich die genaue Knochenhöhe vom Kieferkamm bis zum Kieferhöhlenboden bestimmen. Die Sinusmembran war nach der Durchtrennung des Sinusbodens erkennbar (Abb. 2). Ein HPISE-Einsatz wurde vorgeschoben, um die Sinusmembran mit Wasserdruck anzuheben; gleichzeitig wurde der Osteotomiespalt aufgeweitet (Abb. 3). Mit einem Tri-Spade-Bohrer erfolgten intermittierende Bohrungen, um Platz für das 11 mm lange ANKYLOS®-Implantat (DENTSPLY Implants, Mannheim) mit 5,5 mm Durchmesser zu schaffen (Abb. 4). In den unter der angehobenen Sinusmembran entstandenen neuen Raum wurde autologes Fibringel mit konzentrierten Wachstumsfaktoren eingebracht, um die Knochenneubildung in der Kieferhöhle zu beschleunigen (Abb. 5). Das Implantat wurde mit guter Primärstabilität inseriert und ein Gingivaformer eingeschraubt (Abb. 6). In die Extraktionsalveole wurde ein

mineralisiertes Allotransplantat eingebracht und mit dem Lappen abgedeckt (Abb. 7). Das Querschnittsbild des postoperativen Computertomogramms zeigte in Regio 16 eine allein durch den hydraulischen Druck erzielte vertikale Anhebung der Kieferhöhlenschleimhaut von etwa 6 mm (Abb. 8).

Im Gegensatz zu klassischen Sinusbodenelevationen mit Osteotomen wurde die Sinusmembran sowohl an der medialen wie auch an der lateralen Wand gleichmäßig durch den hydraulischen Druck angehoben, wie dies auch bei herkömmlichen Augmentationen mit lateralem Zugang zu sehen ist. Nach fünf Monaten Einheilzeit wurde die Abformung vorgenommen. Zwei Wochen nach der Abformung wurde eine Metallkeramikkrone eingesetzt und zementiert (Abb. 9 und 10).

Patientenbeispiel 2

Ein 66-jähriger Mann wurde in unserer Abteilung mit dem Wunsch nach einer Restauration der fehlenden Zähne 16, 14, 24 und 36 vorgestellt. Eine präoperative Kegelstrahlcomputertomografie (CBCT) zeigte an der Position des fehlenden Zahns 16 eine Knochenhöhe von etwa 5 mm (Abb. 11). Der Sinusboden wurde mit einem runden Hartmetalleinsatz gefenestert; zu diesem Zeitpunkt wurde eine Knochenhöhe von 5 mm gemessen (Abb. 12 und 13). Der HPISE-Einsatz kam zur Anwendung, um die Sinusmembran mit hydraulischem Druck vorsichtig anzuheben und gleichzeitig die Präparation aufzuweiten. Der HPISE-Einsatz wurde in den neu geschaffenen Raum unter der angehobenen Membran vorgeschoben (Abb. 14 und 15). Das Implantatbett wurde wie

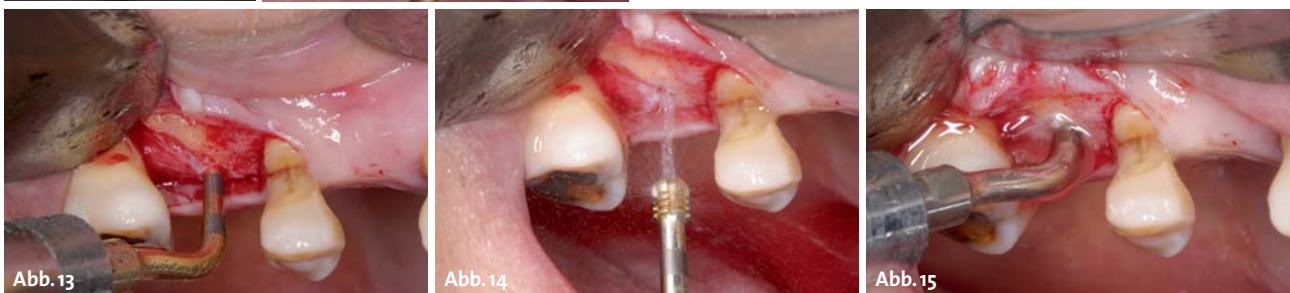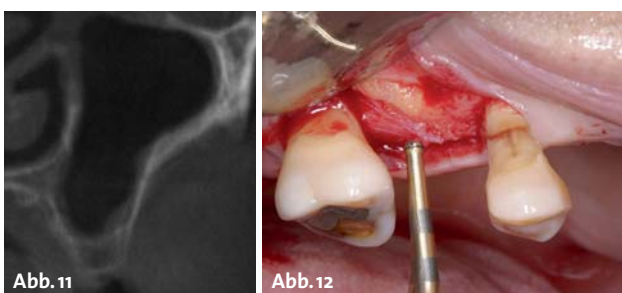


Abb. 11: Die Querschnittsansicht des präoperativen CBCT zeigt an Position 16 eine Knochenhöhe von 5 mm. – **Abb. 12 und 13:** Der Sinusboden wurde mit einem runden Hartmetalleinsatz fenestriert. Beim Eröffnen des Sinusbodens wurde die Knochenhöhe vom Alveolarkamm zum Sinusboden auf 5 mm gemessen. – **Abb. 14 und 15:** Das Implantatlager wurde mit einem HPISE-Einsatz aufgeweitet und die Sinusmembran mit hydraulischem Druck vorsichtig angehoben. Der HPISE-Einsatz wurde in den neu geschaffenen Raum unter der angehobenen Membran vorgeschoben.

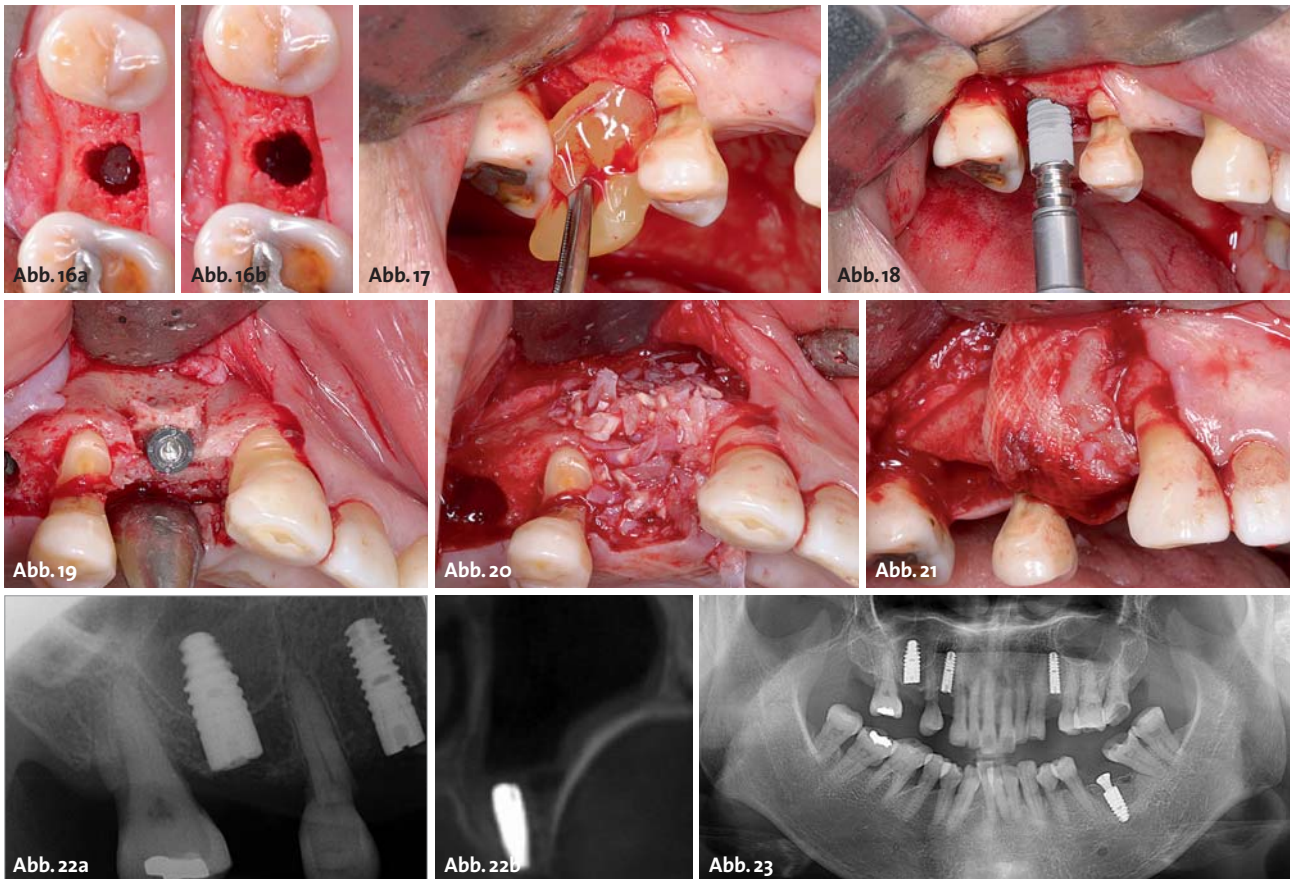


Abb. 16a und b: Bei jedem Atemzug war die Membranbewegung erkennbar. – **Abb. 17:** Um die Knochenneubildung in der Kieferhöhle zu beschleunigen, wurde in den neuen Raum unter der angehobenen Sinusmembran fibrinreiches Gel eingebracht. – **Abb. 18:** Ein 11 mm langes ANKYLOS®-Implantat mit 4,5 mm Durchmesser wurde mit guter Primärstabilität platziert. – **Abb. 19 und 20:** Die Insertion der Implantate erfolgte nach der piezoelektrischen Kieferkammspreizung und anschließend wurden die Defekte in Regio 14 und 24 mit autologen Knochenchips aufgefüllt. – **Abb. 21:** Als Alternative zu einer resorbierbaren Barrieremembran wurde das Knochentransplantat mit einer Fibrinbarriere abgedeckt. – **Abb. 22a und b:** Das postoperative Röntgenbild zeigte in Regio 16 eine Anhebung der Membran um 6 mm durch den Wasserdruck. – **Abb. 23:** Postoperatives Röntgenbild.

im ersten Fall mit einem Tri-Spade-Bohrer erweitert. Bei jedem Atemzug war die Auf- und Abwärtsbewegung der Sinusmembran zu beobachten (Abb. 16). Um die Knochenneubildung in der Kieferhöhle zu beschleunigen, wurde in den neu geschaffenen Raum unter der angehobenen Sinusmembran autologes fibrinreiches Gel eingebracht (Abb. 17).

Anschließend wurde ein 11 mm langes ANKYLOS®-Implantat mit 4,5 mm Durchmesser mit guter Primärstabilität inseriert (Abb. 18). An der Position der fehlenden Zähne 14 und 24 wurde eine ultraschallgestützte piezoelektrische Kieferkammspreizung durchgeführt und ein 11 mm langes ANKYLOS®-Implantat mit 3,5 mm Durchmesser inseriert. Der Kamm wurde mit autogenem Knochenmehl augmentiert und mit einer Fibrinbarriere abgedeckt (Abb. 19–21). Das postoperative Röntgenbild zeigt eine Membrananhebung über den Implantatapex (Abb. 22). An der Position des fehlenden Zahns 36 wurde ein 9,5 mm langes Implantat mit 4,5 mm Durchmesser platziert. Zur horizontalen und vertikalen Augmentation wurde eine Mischung aus bovinem Knochen und mit Gel konditioniertem Allotransplantat eingesetzt. Das Knochentransplantat wurde mit einem Titangitter abgedeckt und mit einem Gingivaformer stabilisiert (Abb. 23).

Diskussion

Es sind verschiedene Methoden mit krestalem Zugang beschrieben worden, um die Invasivität der Sinusaugmentation und die Nachteile des Zugangs über ein laterales Fenster zu vermeiden. Bei den meisten Methoden mit krestalem Zugang wird der Sinusboden mit einem chirurgischen Hammer und einem Osteotom durchbrochen. Einige Studien berichten bei Sinusbodenelevationen mit Osteotomen über einen leichten postoperativen Schwindel aufgrund eines Innenohrtraumas, das durch die Schläge mit dem chirurgischen Hammer hervorgerufen wurde.^{9–12} Die PISE und das HSC-Verfahren sind innovative krestale Zugangsmethoden, da für die Eröffnung des Sinusbodens kein chirurgischer Hammer erforderlich ist.^{5,6} Daher verursachen diese Eingriffe auch keinen postoperativen Schwindel. Allerdings stützen sich diese Verfahren auf die Knochenkonsolidation, da der Wasserdruck aus der externen Spülung zur Anhebung der Sinusmembran nicht ausreicht. Eine zu starke Knochenkonsolidation kann während oder nach dem chirurgischen Eingriff zur Perforation der Membran führen. Im Vergleich zu einem rotierenden schneidenden Instrument funktioniert das piezoelektrische Ultraschallgerät nur im Hartgewebe, sodass die Gefahr einer Membran-

Anwendertipp

Lösen des Einbringpfostens

Das Implantat sollte mit einem Drehmoment von nicht mehr als 50 Ncm eingesetzt werden. Zum Lösen des Einbringpfostens sind mit der Spannschraube zwei Widerstandspunkte zu überwinden:

1. Spannschraube aus der Endposition lösen
2. Nach etwa einer Umdrehung steigt der Drehmoment erneut an und die Spannschraube drückt beim Weiterdrehen den Einbringpfosten aus dem Konussitz heraus. Der Pfosten kann dann entnommen werden.

Wenn der Drehmoment beim Einsatz in hartem Knochen überschritten wurde, kann der Einbringpfosten aufgrund der hohen Friktion im Konus schwer zu lösen sein. Halten Sie in diesem Fall den Schraubendreher im Einbringpfosten und geben Sie dem Konus einen leichten Impuls durch sanftes Rütteln des Schraubendrehers von links nach rechts. Danach kann der Einbringpfosten sehr leicht entnommen werden.

perforation sehr gering ist, wenn es während der Osteotomie mit der Sinusmembran in Berührung kommt.¹³ Das HPISE-Verfahren ist eine innovative Methode mit krestalem Zugang, bei der der Sinusboden mithilfe von piezoelektrischen Ultraschallschwingungen durchbrochen und die Sinusmembran durch hydraulischen Druck aus der internen Spülung medial sanft angehoben wird. Die Gefahr der Membranperforationen ist dabei sehr gering. Im Gegensatz zu herkömmlichen Methoden mit krestalem Zugang ist der Grad der vertikalen Anhebung vergleichbar mit lateralen Zugangsmethoden vor einer Knochenkonsolidation.⁸

Wie im ersten Fall dargestellt, ist ein Augmentat nicht unbedingt Voraussetzung für die Knochenneubildung. Verschiedene Studien konnten die Knochenneubildung in der Kieferhöhle ohne Augmentationsmaterial belegen.¹⁴⁻¹⁸ Autologes Fibringel mit konzentrierten Wachstumsfaktoren ist dafür bekannt, die Knochenneubildung in den augmentierten Knochendefekten zu beschleunigen.^{19,20} Als Alternative zu einem Augmentat wurde das fibrinreiche Gel in den neu geschaffenen Raum unter der angehobenen Sinusmembran eingebracht, um in diesen Fällen die Knochenneubildung zu beschleunigen. Der neugeschaffene Raum unter der angehobenen Sinusmembran sollte beibehalten werden, um die Knochenneubildung anzuregen. Das Implantat sollte daher so platziert werden, dass es die Membran zeltförmig anhebt. Das ANKYLOS®-Implantat zeichnet sich durch seine konische Form aus. Dieses Design ist mit Hinblick auf die Erzielung einer zufriedenstellenden Primärstabilität im atrophierten posterioren Oberkiefer, wie in diesem Artikel dargestellt, von Vorteil. Um eine gute Primärstabilität des ANKYLOS®-Implantats zu erreichen, sollte eine finale Osteotomie mit einem konischen Ausreiber vermieden werden. Dann komprimiert das Implantat den Alveolarknochen, wenn es in den atrophierten posterioren Oberkiefer vorgeschoben wird.

Fazit

Die HPISE verringert die Wahrscheinlichkeit eines leichten Schwindels, einer Membranperforation und postoperativer Beschwerden. Die HPISE kann in Verbindung mit einem Implantat wie ANKYLOS eine chirurgische Alternative zur lateralen Sinusaugmentation darstellen. Dieses eignet sich besonders gut aufgrund des abgerundeten apikalen Endes, dessen Durchmesser durch den konischen Kerndurchmesser etwas schmaler ist als die Implantatschulter. [n](#)



KONTAKT

Dong-Seok Sohn, DDS, PhD

Professor und Lehrstuhlinhaber
Department of Dentistry and Oral and
Maxillofacial Surgery
Daegu Catholic University Medical Center
Republik Korea

Jun-Sub Park, DDS

Jeong-Uk Heo, DDS

Privatpraxis, Goodwill Dental Hospital, Busan
Republik Korea

ANZEIGE



ProLab curriculum implantatprothetik

UNTER DER SCHIRMHERRSCHAFT DER DGI
LV BAYERN

1. | Kassel/Niestetal 22.-23. Februar 2013

Fotokurs Spezial – Dentale Fotografie || Anatomie: Wissenswertes bei der Implantation || Den Misserfolg vermeiden!

2. | Augsburg/Mühlhausen 8.-9. März 2013

Indikation und Planung in der Implantatprothetik || Die 9 Schritte zum Implantaterfolg || Verschiedene 3-D-Planungssysteme und ihre praktische Anwendung

3. | Karlsruhe 3.-4. Mai 2013

CAD/CAM macht's möglich || CAD/CAM – passt das immer? || Atlantis ISUS || CAD/CAM mit praktischen Übungen und Vorstellung verschiedener Fräszentren || Intraoralscanner – live im Workshop

4. | Fulda 21.-22. Juni 2013

Materialien in der Implantatprothetik || Die rechtliche Seite der Implantologie für Zahnärzte und Techniker || Das Implantat ist gesetzt ... und dann? || Abrechnung Implantatprothetik, die Abrechnung im Labor

5. | Wiesbaden 15.-16. November 2013

Komplexe Implantattherapie aus prothetischer Sicht || Marketing und Patientengewinnung für die Implantologie || Beispiele und Grundlagen der Implantatprothetik

Jetzt Programm anfordern!

Tel.: 02363 739332 || info@prolab.net || www.prolab.net

Infos auf www.prolab.net

