

Reduzierte Mindestschichtstärken

Überprüfung konventioneller Präparationsregeln für Keramik. Von Manfred Kern, Wiesbaden, Deutschland.

Eine Neubewertung der Präparationsprinzipien für Keramikinlays und -teilkronen fand in den letzten 20 Jahren nicht statt. Ausgehend von den Präparationsrichtlinien für Edelmetallrestorationen hat man in den 80er-Jahren des letzten Jahrhunderts die Präparationskriterien für silikatkeramische Inlays, Onlays und Teilkronen solange optimiert, bis die Indikationen mit den damals verfügbaren Werkstoffen erfolgreich bedient werden konnten. Seit dieser Zeit lautete das Mantra für Vollkeramik in der konservierenden Behandlung stets, dass z.B. eine Mindestschichtstärke der Okklusalfäche von 1,5 mm einzuhalten und der Öffnungswinkel größer als der von Goldinlays anzustreben sei – unbeeindruckt von der Tatsache, dass zwischenzeitlich Dentinadhäsive und Kleber für einen innigen Kontakt zur Restzahnsubstanz sorgen und die modernen Keramikwerkstoffe einen erheblichen Zugewinn an Festigkeit und Risszähigkeit ausweisen können.

Prof. Dr. Karl-Heinz Kunzelmann, Oberarzt an der Poliklinik für Zahnerhaltung und Parodontologie der LMU München, hatte die alten Präparationsregeln kritisch unter die Lupe genommen und in dem Referat „Neue Präparationskonzepte für Keramikinlays und Keramikteilkronen“ dazu auf dem 12. Keramiksymposium Stellung bezogen. Die höhere Biegebruchfestigkeit von Lithiumdisilikatkeramik erlaubt es heute, die Mindestschichtstärke der Okklusalfäche auf 1,0 mm abzusenken. Die Präzision moderner Press- und CAD/CAM-Technik ermöglicht es außerdem, dass man für Keramikrestorationen den gleichen Divergenzwinkel wie bei Goldinlays einhalten kann. Dadurch kann gesunde Zahnhartsubstanz erhalten werden. Bei koronalen Kavitätenaufbauten, die direkt auf der Zahnhartsubstanz aufliegen, kann die Keramikschichtstärke von Lithiumdisilikatkeramik außerhalb von okklusalen Kontakten auf 0,8 mm verringert werden.

Die Frage, ob ein dicker Kompositaufbau unter einer Keramikteilkronen die Keramikschichtdicke redu-


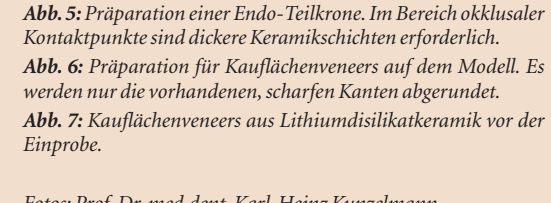
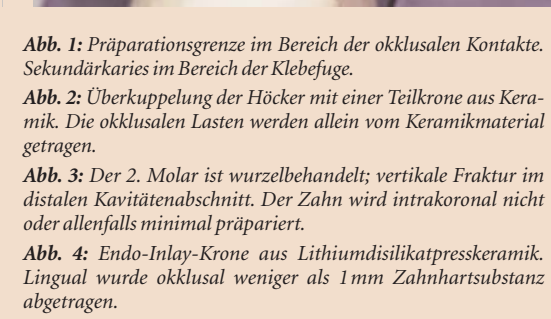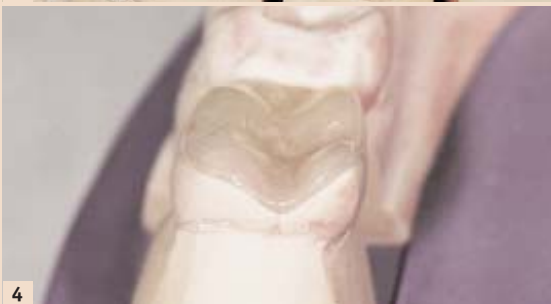
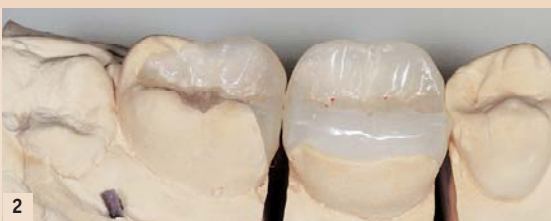
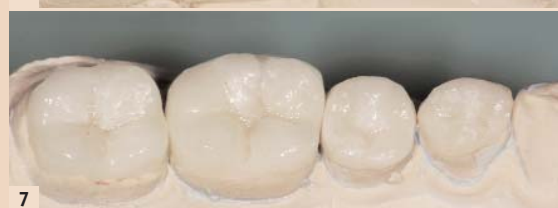
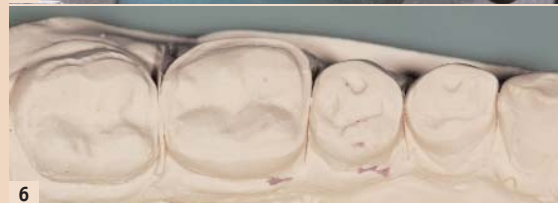
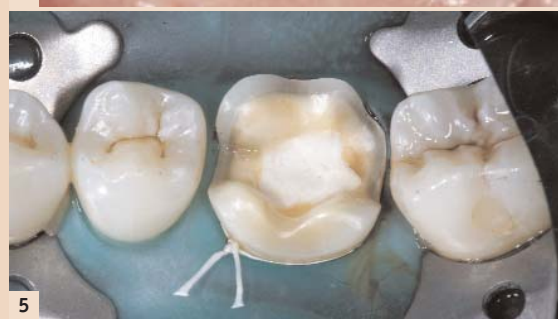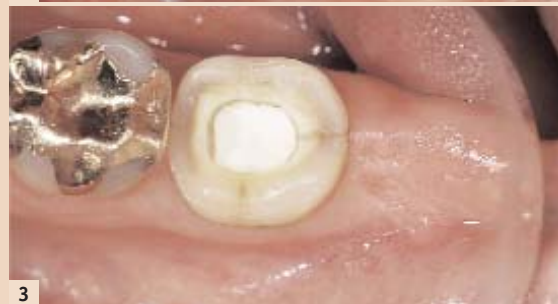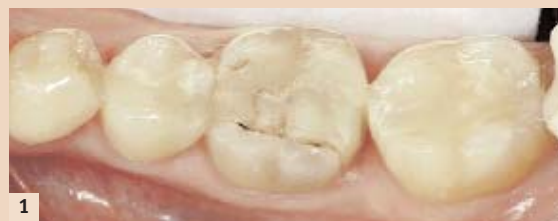Abb. 1: Präparationsgrenze im Bereich der okklusalen Kontakte. Sekundärkaries im Bereich der Klebefuge.

Abb. 2: Überkuppelung der Höcker mit einer Teilkronen aus Keramik. Die okklusalen Lasten werden allein vom Keramikmaterial getragen.

Abb. 3: Der 2. Molar ist wurzelbehandelt; vertikale Fraktur im distalen Kavitätenabschnitt. Der Zahn wird intrakoronar nicht oder allenfalls minimal präpariert.

Abb. 4: Endo-Inlay-Krone aus Lithiumdisilikatpresskeramik. Lingual wurde okkusal weniger als 1 mm Zahnhartsubstanz abgetragen.

Abb. 5: Präparation einer Endo-Teilkrone. Im Bereich okklusaler Kontaktpunkte sind dickere Keramikschichten erforderlich.

Abb. 6: Präparation für Kauflächenveneers auf dem Modell. Es werden nur die vorhandenen, scharfen Kanten abgerundet.

Abb. 7: Kauflächenveneers aus Lithiumdisilikatkeramik vor der Einprobe.

Fotos: Prof. Dr. med. dent. Karl-Heinz Kunzelmann

agkeramik

zieren soll oder ob man auf den Kompositaufbau verzichtet, kann zugunsten der dickeren Keramikteilkronen entschieden werden. Kausimulationen zeigten, dass die Festigkeit bei einer dicken Kompositaufbauauffüllung niedriger ist. Die Kausimulation mit Kauflächenveneers bewies, dass hier eine Schichtstärke von 0,8 mm ausreicht. Im Labor war es sogar möglich, Prüfkörper mit 0,3 mm und

0,6 mm Dicke mit 1 Million Kauzyklen (50 Newton) zu belasten, ohne dass diese frakturiert sind.

Kunzelmann resümierte, dass von der bisherigen Forderung, 1,5 mm Schichtdicke einzuhalten, abgewichen werden kann und soll. Mit adhäsivbefestigter Lithiumdisilikatkeramik kann die Okklusaldicke im Bereich der Okklusalkontakte auf 1,0 mm und außerhalb okklusaler

Kontakte auf 0,8 mm reduziert werden. Durch die reduzierte Kavitätentiefe ist der Restzahn deutlich stabiler und schützt so wiederum die Restauration. Da die Eigenstabilität des Zahnes ein wichtiger Faktor für die Langzeitstabilität darstellt, sollten mesiale oder distale Randleisten erhalten bleiben, wenn dies möglich ist. Die Präparation orientiert sich zunächst nur an der Größe des vorhandenen Defekts. Eine aktuell kariesfreie Approximalfläche wird nicht in die Präparation einbezogen, wenn das Risiko, dass diese Fläche in absehbarer Zeit einen kariösen Defekt entwickeln wird, gering ist. Die sogenannte Kariesrisikoanalyse bekommt so eine wichtige Bedeutung für die Präparation.

Bei ausgedehnten Defekten verläuft der Kavitätenrand häufig im Bereich der Höckerspitzen (Abb. 1) oder im Bereich okklusaler Kontaktpunkte. Klinisch beobachtet man bei diesen Situationen oft Absplitterungen des Keramikrandes oder benachbarter Schmelzränder. Eine Höckerüberkuppelung kann hier Abhilfe schaffen. Allerdings müssen nicht alle Abschnitte des betroffenen Höckers reduziert werden. Es reicht, wenn die Schichtdicke für Keramik im Bereich des Kontaktes angelegt wird. Die restliche Zahnhartsubstanz kann auch bei Überkuppelung einzelner Höckerabschnitte geschont werden.

Konservativ ist Kunzelmann bei der Stabilisierung geschwächter Hö-

cker. Sobald die Höcker nur noch aus Schmelz bestehen, d.h. nicht mehr von Dentin unterstützt sind, tendiert er zu einer Höckerüberkuppelung (Abb. 2), obwohl auch eine adhäsive Stabilisierung denkbar wäre. Bei tiefgehenden Kariesdefekten wird oftmals zum Stiftaufbau gegriffen, obwohl hier die Gefahr besteht, dass beim Einbringen die Zahnwurzel gesprengt wird. Hier bietet die Endo-Inlay-Krone, zumindest im Molarenbereich, eine Alternative, die keinen Wurzelstift benötigt (Abb. 3–5). Biomechanische Belastungstests mit Bruchprovokation vs. Titan-Stiftaufbauten zeigten, dass es keine signifikanten Unterschiede zwischen beiden Versorgungsarten (Stift vs. Endo-Inlay-Krone) gibt.

Aus Lithiumdisilikat gefertigte Kauflächenveneers, adhäsiv auf Schmelz befestigt und angezeigt für Bisserrhöhungen nach Erosionen oder Verschleiß, zeigten klinisch gute Ergebnisse (Abb. 6–7). Der Verzicht auf eine Hohlkehle fördert den Substanzerhalt. Als Tipp zur Befestigung der provisorischen Versorgung vor dem Einsetzen der Kauflächenveneers wies Kunzelmann auf die Möglichkeit hin, den Schmelz an mehreren Stellen punktuell anzuätzen und die Provisorien mit einem „Flowable“-Komposit oder einfacher mit einem „nicht funktionellen“ Bondingmaterial (z.B. Heliobond, Ivoclar) zu befestigen. Auf keinen Fall dürfen Provisorien mit einem Dentinadhäsiv fixiert werden. Da bei der Einprobe und nach definitiver Befestigung meist ein Einschleifen erforderlich ist, ist eine mehrstufige Politur angezeigt. Dafür haben sich elastische Polierer mit Feinstkorndiamantfüllung bewährt, die in der Regel unter Wasserkühlung eingesetzt werden.

Abschließend fasste der Referent zusammen, dass Lithiumdisilikat aufgrund der höheren mechanischen Festigkeit dünnere Restaurationen ermöglicht und so wesentlich zu einer deutlichen Schonung der Zahnhartsubstanz beiträgt, wenn Keramikinlays und -teilkronen indiziert sind. **ST**

Schwerpunktthema Keramik & Ästhetik

Natürlich auf der Internationalen Dental-Schau (IDS) 2013 in Köln.

Hochtransluzente Gerüstwerkstoffe sowie speziell darauf abgestimmte Verblendmassen haben Prothetikern in den vergangenen Jahren völlig neue Möglichkeiten eröffnet – und Forschung und Entwicklung treiben die Neuerungen auf diesem Gebiet stetig voran. Ob im sichtbaren, im weniger sichtbaren oder im nicht sichtbaren Bereich – keramische Versorgungen können in einer Vielzahl von Fällen sinnvoll eingesetzt werden: von vollanatomisch über Teil- bis hin zu Vollverblendungen. Je nach ästhetischem Anspruch und finanziellem Spielraum kann dem Patienten so ein Angebot unterbreitet werden, das individuell auf seine Bedürfnisse abgestimmt ist – ein wesent-

licher Faktor, wenn es um das Thema Kundenbindung geht.

Transluzente Gerüstmaterialien und passende Verblendmassen

Aktuell geht der Trend ganz klar in Richtung hochtransluzente Materialien, vor allem lichtdurchlässiges Zirkonoxid ist in diesem Zusammenhang ein Thema. Mithilfe spezieller Werkstoffvarianten dieser Hochleistungskeramik lässt sich eine Lichtdynamik erzielen, die ein besonders natürliches Erscheinungsbild gewährleistet. Um dabei noch schneller und genauer die gewünschte Zahnfarbe herstellen zu können, sind die Gerüstwerkstoffe auch in unterschiedlichen werkseitig voreingefärbten Versionen er-

hältlich. Weitere Neuheiten hält darüber hinaus das weite Feld der Farbgebung im zahntechnischen Labor bereit: Keramikinfiltration mit geeigneten Färbeflüssigkeiten, Malfarbensysteme mit neuen Grundierungslíquids oder mit Spezialapplikatoren, dazu natürlich schlüssige Keramiksysteme für die klassische Schichttechnik – stets gilt es, unter mehreren Wegen den ziel sichersten und ökonomischsten auszuwählen.

Welches Potenzial in einem derart emotionalen Thema wie der Ästhetik steckt, zeigt die Dentalindustrie auf der Internationalen Dental-Schau (IDS) in Köln.

Quelle: kölnmesse

Kontakt

Manfred Kern

Arbeitsgemeinschaft für Keramik in der Zahnheilkunde
info@ag-keramik.de
www.ag-keramik.eu



Prof. Dr. med. dent.

Karl-Heinz Kunzelmann

Poliklinik für Zahnerhaltung und Parodontologie
Goethestr. 70
80336 München, Deutschland
Tel.: +49 89 51609301
www.dent.med.uni-muenchen.de