

Präzisions-Vertikulator

Weg zur interferenzfreien Kaufläche durch modifizierte FGP-Technik

Die Functionally Generated Path-Technik, kurz FGP, umweht leider schon eher ein Hauch von Vergangenenem. Im Folgenden möchte ich diese Technik, die von Dr. Anton Griesbeck modifiziert wurde, erläutern. Sie stellt eine verfahrenssichere wirtschaftliche Methode zur Herstellung von interferenzfreien Kauflächen dar, was ich durch meine Masterthese im September 2008 an über 80 Patientenfällen wissenschaftlich bewiesen habe.

Joachim Junglas M.Sc./Mayen

■ **Ein wichtiger Gesichtspunkt** der restaurativen Zahnheilkunde ist die Gestaltung der Kauflächen. Eine statische und dynamische Okklusion interferenzfrei auf die Kaufläche zu übertragen ist ein zentraler Punkt in der Zahnmedizin.

Dabei wird auf verschiedenste Rekonstruktionskonzepte zurückgegriffen, die jedoch meist nur auf statischen Gesichtspunkten basieren. Dynamische Bewegungsparameter werden bei der Rekonstruktion von Kauflächen oft nur am Rande berücksichtigt, da die Okklusion nach wie vor am Patientenstuhl korrigiert werden muss. Kein Behandler kann intraoral eine Kaufläche nach funktionellen Gesichtspunkten perfekt adaptiert einschleifen. Bei den Korrekturen

verschenkt der Zahnarzt schnell unbezahlte Zeit, die auf ein Jahr gerechnet, durchschnittlich 67 Stunden beträgt. Schon geringste okklusale Interferenzen gelten als Auslösefaktoren für kranio- mandibuläre Dysfunktionen.

Bereits H. Schröder¹ stellte 1929 fest: „Einzelne Kronen und Brücken lassen sich im Munde ohne Schwierigkeiten funktionell richtig und zweckmäßig aufbauen, indem man ihre aus Wachs geformten Kauflächen nicht nur dem Schlussbiss, sondern auch den artikulierenden Bewegungen, dem Vorwärts- und Seitwärtsbiss aussetzt.“

Das Prinzip der FGP-Technik besteht kompakt ausgedrückt darin, die Okklusalfäche der zu restaurierenden Zähne

in dynamischer Funktion auf einfache, jedoch außerordentlich präzise Weise zu registrieren. Anfang der 1980er-Jahre war es Christian Lex, der die FGP-Technik in Deutschland richtig bekannt machte.

Grundlagen der modifizierten FGP-Methode

Der Indikationsbereich dieser Methode ist vielfältig und geht von der Einzelkrone bis hin zu Gesamtversorgungen. Voraussetzung des Patienten ist dessen gesicherte neuromuskuläre Front-/Eckzahnführung. Sollte die Front-/Eckzahnführung nicht vorhanden sein, muss diese zuvor durch ein Therapeuti-

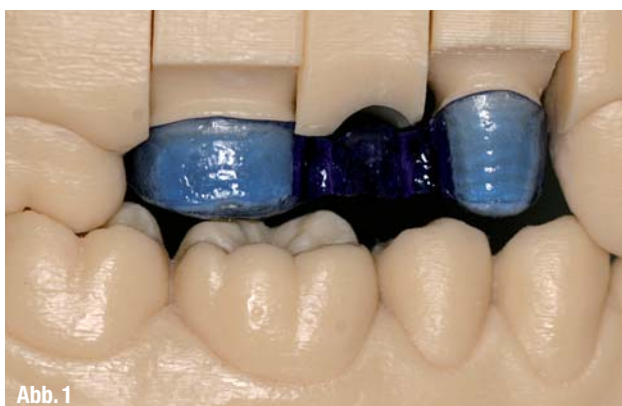

Abb. 1

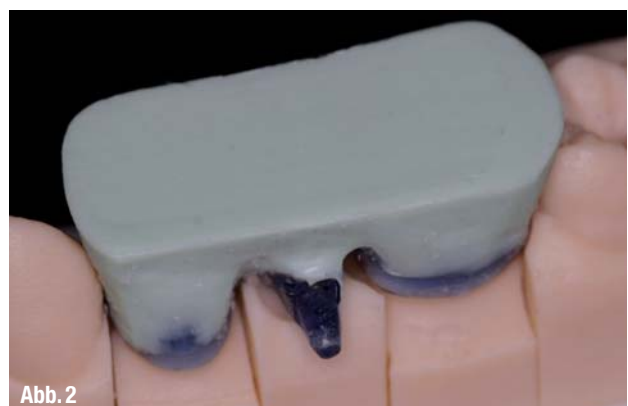

Abb. 2

▲ Abb. 1: CAD/CAM-gefräster FGP-Träger. ▲ Abb. 2: Mit Funktionswachs bestückter FGP-Träger.

BIS ZU **20**
FORTBILDUNGSPUNKTE
FORTBILDUNG DER
SPITZENKLASSE

 **DentalCruise**
by NWD

Dental Cruise 2013

Die Kanarischen Inseln mit Madeira

Kongressreise deluxe · 19.–26.10.2013



Moderation



Dr. B. Saneke
Zahnarzt

Referenten



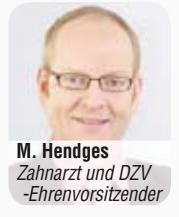Prof. Dr. V. Bicanski
Steuerberater und
Rechtsanwalt



Dr. A. Brune
Zahnarzt



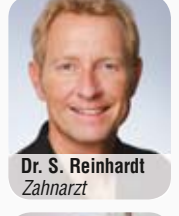Prof. Dr. C.-P. Ernst
Zahnarzt



M. Hendges
Zahnarzt und DZV
-Ehrenvorsitzender



C. Johannes
Steuerberater



Dr. S. Reinhardt
Zahnarzt



Dr. D. Schreckenbach
Zahnarzt



Dr. G. Will
Zahnarzt

Fortbildung – Ästhetik in der Zahnmedizin

Einzigtiger Fortbildungskongress auf hoher See: Erleben Sie den Spätsommer beim Kreuzen zwischen den Kanarischen Inseln, tanken Sie Kraft und Ideen für den Jahresendspurt in Ihrer Praxis und sammeln Sie bis zu 20 Fortbildungspunkte.

FORTBILDUNGSTHEMEN:

- Endodontische Parameter für erfolgreiche Ästhetik
- Indikation, Auswahl und Therapie mit Membranen und Knochenersatzmaterialien
- Auswirkungen der neuen GOZ – betriebswirtschaftliches Desaster oder Gebührenordnung mit Perspektive?
- Ästhetik in der Zahnmedizin
- Herde und Störfelder im Zahn-, Mund- und Kieferbereich – erkennen, behandeln, beseitigen
- Ästhetik der Abrechnung
- Verstehen Sie Ihren Berater?
Kommunikation mit Steuerberater, Bank, Anwalt
- Zahlen können (doch) sprechen – von der BWA zum Stundensatz

Veranstalter der Fortbildung ist die NWD Gruppe in Kooperation mit der DZV (Programmänderungen vorbehalten).

Vorteil:

bei Buchungen bis zum 01.03.2013:

100,00 €

Frühbucher-Ermäßigung auf
das Fortbildungsprogramm

dentale
zukunft



NWD

GRUPPE

NWD

on tour

Buchung & Beratung:
+49 (0) 25 1 / 7607-226
www.dentalcruise.de

In Kooperation mit
**Die Zahnarzt
Woche DZV**

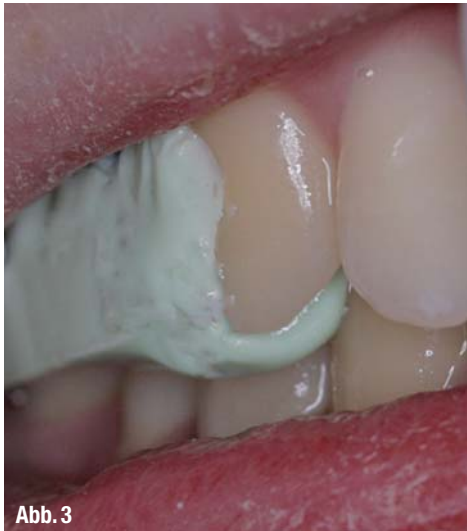

Abb. 3

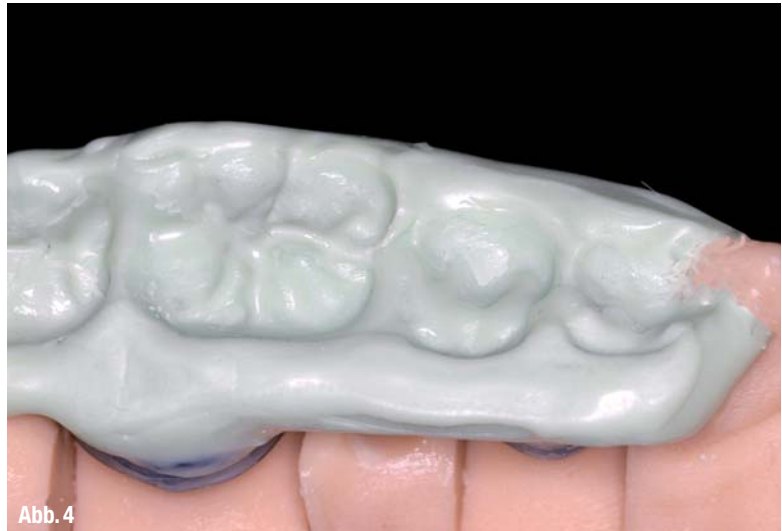

Abb. 4

▲ Abb. 3: Statisch-anatomischer Registrator in zentrischer Schlussbissposition. ▲ Abb. 4: Geschriebenes statisch-anatomisches Registrat.

kum rekonstruiert werden. Das Kiefergelenk sollte keine pathologischen Auffälligkeiten aufweisen.

Grundlage des FGP-Konzeptes ist die Anfertigung eines funktionellen, biodynamischen, desmodontal aktiven Registrates mittels eines trägergestützten Mediums. Dies ermöglicht die exakte Anlage funktioneller Freiräume in der späteren Kaufläche. Ein zweites, statisch-anatomisches Registrat dient der Sicherung der gemeinsamen statischen Stopps in Zentrik von Funktion und Anatomie.

Praktische Vorgehensweise der modifizierten FGP-Technik

Nach erfolgter Präparation wird ein minimalisiertes Meistermodell mit einem Gegenbiss hergestellt. Mittels CAD/CAM werden zwei FGP-Träger konstruiert und aus PMMA-Material heraus-

gefräst. PMMA ist sehr stabil, passgenau, verwindungssteif und eignet sich hervorragend als Trägermaterial, da es okklusal extrem dünn gestaltet werden kann. Anschließend werden die FGP-Träger mit Funktionswachs trapezförmig appliziert und die Wachswälle bukkal bzw. palatinal/lingual 2 mm überdimensioniert (Abb. 1 und 2).

Sphärisches Schreiben des aktiven und passiven Registrats

In einer zweiten Sitzung wird nun der Patient durch zweiminütiges Kauen auf einer Kofferdamrolle (Bückling 2001) auf die stereografische Aufzeichnung seiner Bewegungen vorbereitet.² Parallel erwärmt man in einem 52 °C warmen Wasserbad den FGP-Träger etwa 30 Sekunden lang. Die kaulastigen Mastikationsbewegungen formen beim funktionellen

Registrat das aktive Relief durch Laterotrusions-, Mediotrusions-, Retrusions- und Protrusionsbewegungen den mit Wachs bestückten FGP-Träger sphärisch aus. Das ebenfalls unter Muskelanspannung geschriebene statisch-anatomische Registrat entsteht durch die mehrmalige habituelle Schlussbissbewegung in rascher Folge zentriert (Schnattern nach Lex 2001).³ Stuhlseits ist damit in wenigen Minuten ein Maximum an patientenspezifischen okklusalen Daten gewonnen (Abb. 3 und 4).

Montage und Anwendung im Präzisions-Vertikulator

Zunächst müssen die flächigen Anteile des Funktionswachses an den Approximalzonen der Registrare weitgehend entfernt werden, um Fehlerquellen bei der nachfolgenden Übertragung auszuschließen. Anschließend werden die fertig geschriebenen FGP-Registrate nacheinander auf das minimalisierte Meistermodell montiert und mit Superhartgips überkontert (Abb. 5).

Die okklusalen Flächen des distalen bzw. mesialen Nachbarzahn werden ebenfalls in die Überkontierung mit einbezogen, um einen sogenannten Referenzpunkt im Vertikulator zu erhalten. Der Referenzpunkt dient als Nullpunkt für das Einschleifen der Restauration. Der nächste Arbeitsgang ist die Montage des Konters am Vertikalschlitten. Ohne den Koter zu lösen, wird im oberen Teil des vertikal arbeitenden Gerätes montiert. Das zweite Registrat wird in der gleichen Vorgehensweise im Vertikulator eingestellt. Die

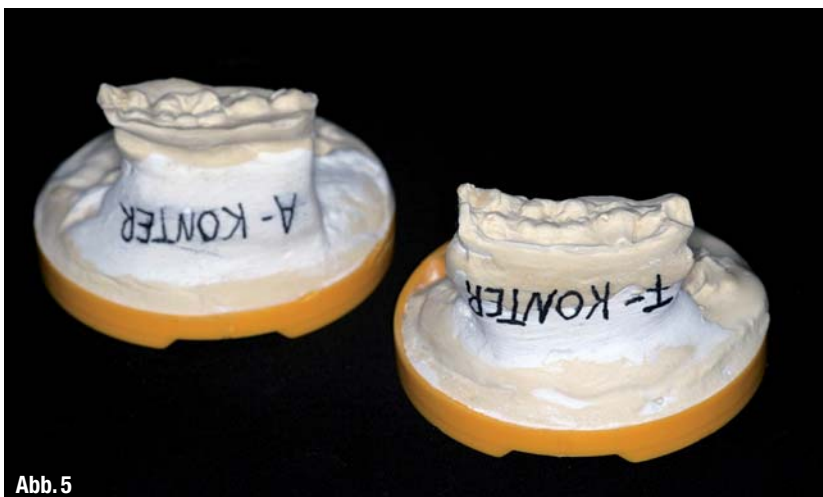

Abb. 5

▲ Abb. 5: Anatomischer und funktioneller Koter nach der Montage im Vertikulator.

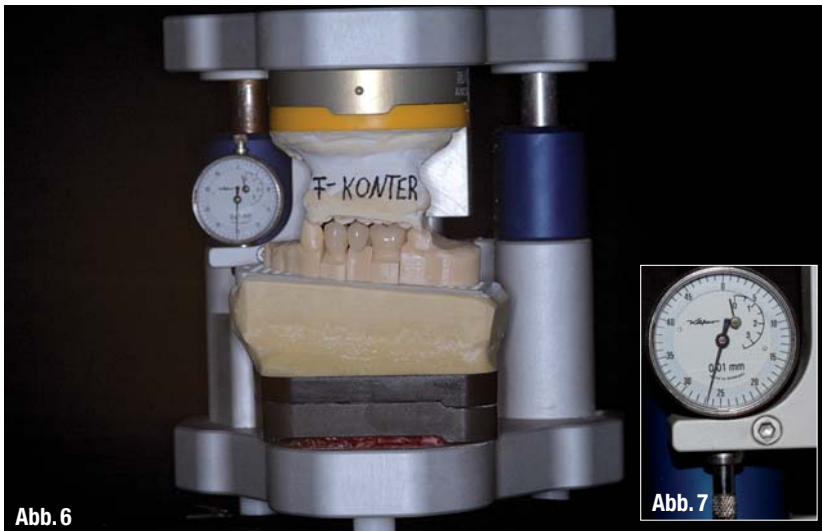


Abb. 6

Abb. 7

▲ **Abb. 6:** Einschleifen der Restauration im Vertikulator. ▲ **Abb. 7:** Feinmessuhr am Präzisions-Vertikulator zeigt die Ist-Situation des funktionellen und anatomischen Konters vor dem Einschleifen der Restauration an. Durch Herunterdrücken des Vertikalschlittens muss die Arbeit so lange eingeschleift werden, bis der Nullpunkt an der Feinmessuhr erreicht ist.

amorphen Ränder der Konters sind mit der Gipsfräse großzügig zu entfernen. Die Tiefe der Impressionen der Höcker der Approximalzähne ist auf ein Minimum zu reduzieren, so kann ein möglicher Abrieb weitgehend vermieden werden. Wie gewohnt wird die zahntechnische Arbeit hergestellt, jedoch muss die Restauration ausschließlich im Vertikulator eingeschleift werden und das mit einer Genauigkeit von 10 µm (Abb. 6, 7 und 8). Die vom anatomischen Registrat erzielten stati-

schon Stopps werden mit roter Kontaktfolie markiert (Abb.9). Der Behandler kontrolliert beim Eingliedern die statischen Stopps mit blauer Kontaktfolie. Sind beide Kontaktfarben auf der Okklusalfäche identisch, ist das Ziel erreicht (Abb.10).

Die modifizierte FGP-Technik bedient sich einfachster Mittel und stellt gleichzeitig höchste Ansprüche an die okklusalen „Maßanzüge“. Die exakte patientenidentische, interferenzfreie Koordinatenbezüglichkeit der Restauration erzeugt

beim Patienten ein spontanes, positives Inkorporationsgefühl. Meine Kunden haben die Vorzüge der modifizierten FGP-Technik mit Begeisterung in ihren Praxisalltag übernommen. Zufriedene Patienten und die erhebliche Zeitersparnis am Patientenstuhl sind für den Zahnarzt überzeugend. Ebenso verdient auch die enorm hohe Wirtschaftlichkeit dieses modifizierten FGP-Konzeptes durchaus das edle Prädikat „Königsweg“.

2013 habe ich die Schulungsrechte für die modifizierte FGP-Technik übernommen und biete ab April 2013 regelmäßig Schulungen zum Thema „Präzisions-Vertikulator“ an. ◀◀

Die Literatur ist beim Autor erhältlich.

>> **KONTAKT**



Joachim Junglas M.Sc.
Kottenheimer
Weg 41a
56727 Mayen
Tel.: 02651 947383
Fax: 02651 947384
E-Mail:

Zahntechnik-Junglas@t-online.de
www.zahntechnik-junglas.de

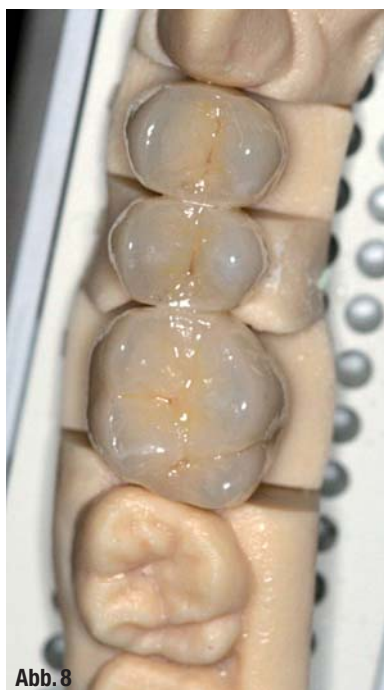

Abb. 8

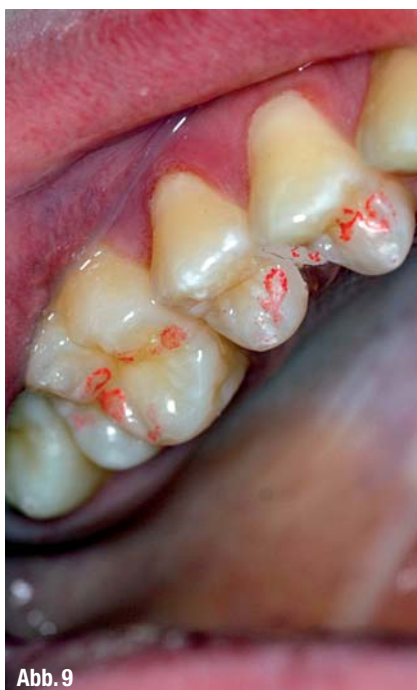

Abb. 9

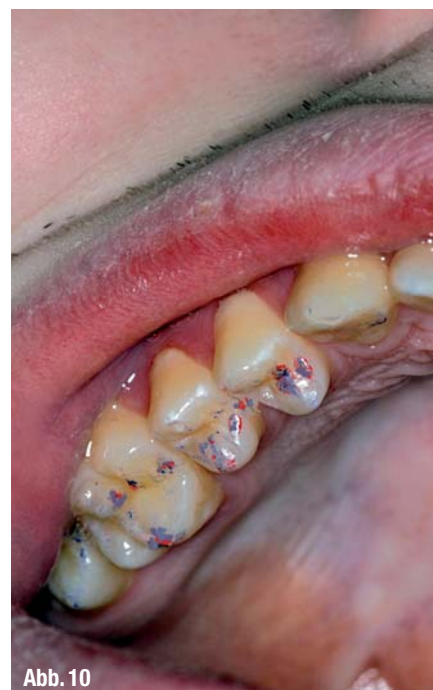

Abb. 10

▲ **Abb. 8:** Zolid-Vollzirkonbrücke nach dem Glanzbrand. ▲ **Abb. 9:** Anprobe der Vollzirkonbrücke mit rot markierten Kontaktpunkten laborseitig. ▲ **Abb. 10:** Kontrolle der Übereinstimmung der Kontakte mit blauer Kontaktfolie.