

Horizontale Alveolarkammaugmentation

Piezoelektrisches Bone Splitting und Implantation

| Dr. med. dent. Renzo Bassetti, Dr. med. dent. Mario Bassetti,
Prof. Dr. med. dent. Regina Mericske-Stern, Priv.-Doz. Dr. med. dent. Norbert Enkling

Der atrophe Alveolarkamm ist für den Behandler nach wie vor eine Herausforderung. Große Knochenaufbauverfahren sind invasiv, mit einer höheren Patientenmorbidity verbunden, zeitintensiv und kostspielig. Die Vorhersagbarkeit der Behandlungsergebnisse ist gering und das Misserfolgsrisiko höher. Die Verbreiterung des Alveolarkammes in horizontaler Dimension mittels piezoelektrischer Bone-Splitting-Technik hat diesbezüglich diverse Vorteile: Sehr dünne Alveolarkämme (2 bis 3 mm) mit einer Knochenqualität des Typs 1 bis 2 können mittels einzeitigem chirurgischen Vorgehen behandelt werden.

Das Ziel dieses Fallberichtes ist es, die zum Thema Kammspreizung vorhandene Literatur aufzuarbeiten und das schrittweise Vorgehen einer piezoelektrischen Alveolarkammspreizung (Piezon Master Surgery®, EMS, Schweiz) mit simultaner Implantation im Unterkiefer und die klinische und radiologische Situation ein und zwei Jahre nach Belastung der Implantate zu zeigen.

Einleitung

Ein Knochendefizit in horizontaler Dimension ist für den Einsatz von Standardimplantaten ein häufig auftretender limitierender Faktor. Der Verlauf der Knochenresorption nach Zahnextraktion ist hinlänglich bekannt.^{4-6,11} Über einen Zeitraum von vier bis zwölf Monaten nach Zahnextraktion vermindert sich die bukkolinguale krestale Knochendimension um circa 3,1 bis 5,9 mm.^{10,23,25,26,35} Die Veränderungen in horizontaler Dimension sind in der Molarenregion ausgeprägter als in der Prämolarenregion und im Unterkiefer deutlicher als im Oberkiefer.³⁵ Um ein Implantat mit einem Durchmesser von 3,5 bis 4,0 mm ohne augmentative Verfahren setzen zu können, ist eine mini-

male Knochenbreite von 6 bis 7 mm notwendig.^{1,11,12,29} Mindestens 1 bis 1,5 mm Knochen braucht es sowohl bukkal als auch lingual/palatinal eines Implantates, um vorhersagbare Resultate zu erzielen.^{36,37,41} Ist das horizontale Knochenangebot des Alveolarkammes koronal sowie apikal deutlich reduziert (< 5 mm), muss ein zweizeitiges Vorgehen mittels gesteuerter Knochenregeneration (GBR) zur Anwendung kommen.^{13,19,27,39,50} Ein Gemisch aus autogenem Knochen und allogenen Knochenmaterial,^{9,21,45,49} intraoral oder extraoral (Beckenkamm, Tibia, Schädelkalotte) gewonnene autogene Knochenblöcke^{18,28,32,33} oder horizontale Distractionosteogenese können zur Anwendung kommen.⁴³ Bevor die Implantate schließlich inseriert werden können, ist jedoch eine Abheilungszeit von mehreren Monaten unumgänglich. Derartige Verfahren sind kostspielig und zeitintensiv und beeinträchtigen die Patientenmorbidity negativ.^{18,24,30,40,51}


Beim Vorhandensein eines massiven Knochendefizites in horizontaler Dimension empfehlen einige Autoren die Anwendung der piezoelektrischen Bone-Splitting-Technik mit simultaner

Implantatinsertion. Die Alveolarkammexpansionstechnik mithilfe von Osteotomen wurde durch Tatum eingeführt und durch Summers modifiziert.^{42,44} Andere Behandler bevorzugen Meißel anstelle von Osteotomen, um den Alveolarkamm zu verbreitern.^{36,37} Beide Verfahren werden bei weicher Knochenqualität (Typ 3 oder 4) empfohlen und erlauben es, die Implantate simultan zu inserieren. Allerdings ist eine Minimalbreite des Alveolarkammes von 3 bis 4 mm die Voraussetzung.^{41,46} An die Grenzen dieser Techniken stößt man beim Vorhandensein stark mineralisierten Restknochens und beim Fehlen einer spongiösen Schicht zwischen der oralen und bukkalen kortikalen Knochenplatte.

In der Literatur sind zwei unterschiedliche Geräte beschrieben, um harten Alveolarknochen kontrolliert schneiden zu können: die Mikrosäge⁴¹ und piezoelektrische Geräte.⁴⁶ Beide Techniken sind traumaarm und können unabhängig der vorhandenen Knochenqualität mit vorhersagbarem Resultat angewendet werden.^{41,46} Darüber hinaus erlauben es diese Geräte, dünnere Schnitte zu präparieren als mit konventionellen Bohrern.⁴¹ Die Anwendung

Dentegris

Präzisions Implantate made in Germany

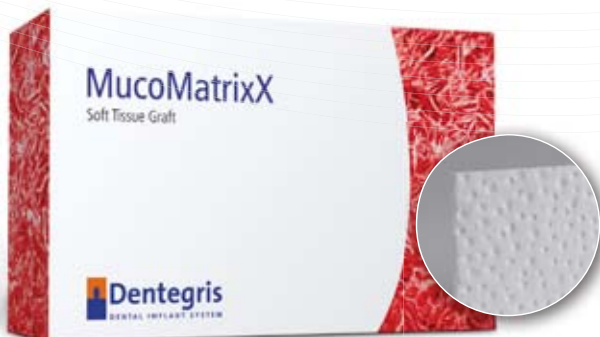

Jetzt auch
online bestellen!
shop.dentegris.de



Tausendfach bewährtes
Implantatsystem

Knochenaufbaumaterial,
Kollagenmembranen, Kollagenvlies,
Alveolarkegel, Weichgewebmatrix



NEU: MucoMatrixX
die Alternative zum autologen
Weichgewebetransplantat

Experten Workshops 2013 für Knochenaufbau und Weichgewebsmanagement

Mi., 20.03.2013	Rhein-Main-Gebiet
Mi., 10.04.2013	Köln
Mi., 17.04.2013	Uedem
Mi., 15.05.2013	Essen
Mi., 05.06.2013	Osnabrück
Mi., 12.06.2013	Hannover
Mi., 11.09.2013	Göttingen
Mi., 18.09.2013	Essen
Mi., 13.11.2013	Uedem

Für weitere Informationen rufen Sie uns an!
Tel. 02841 88271-0



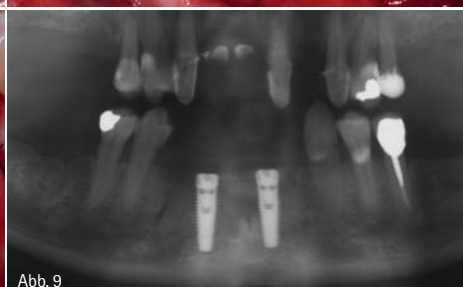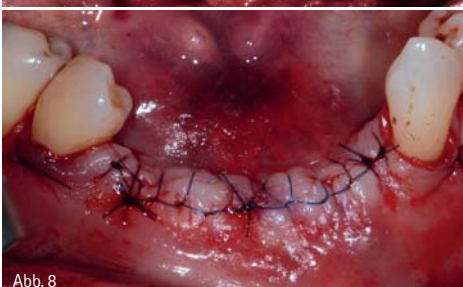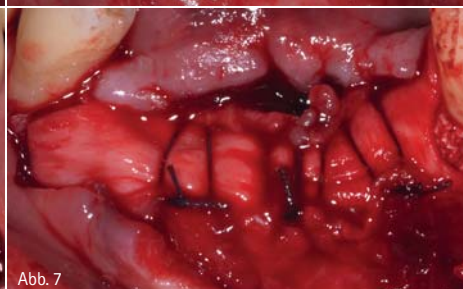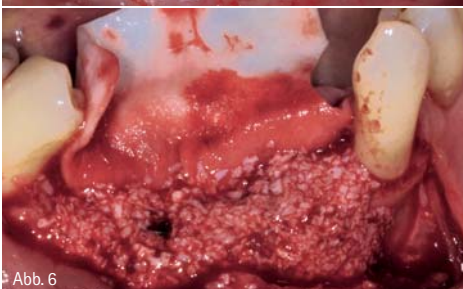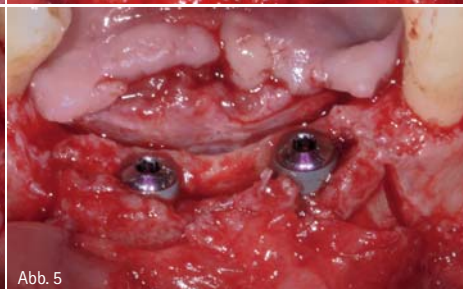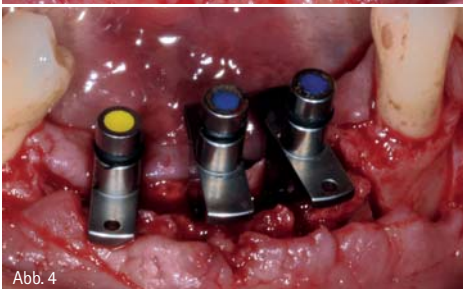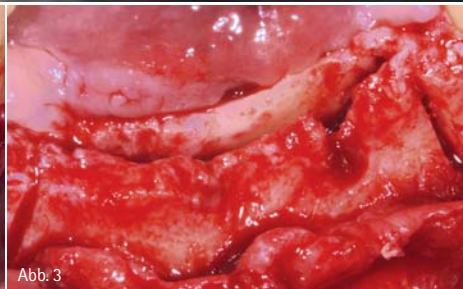
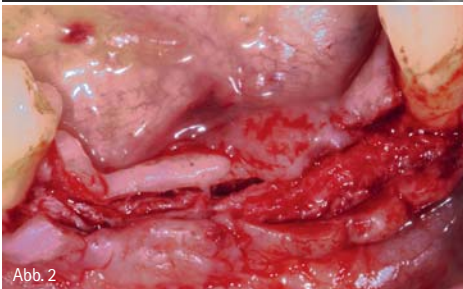
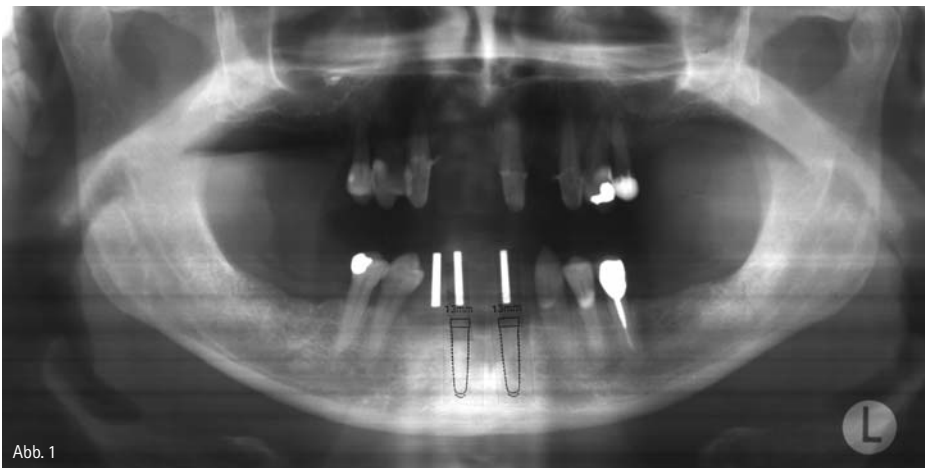


Abb. 1: Das Orthopantomogramm zeigt eine adäquate Knochenhöhe im Unterkieferfrontzahnbereich mit der entsprechenden Implantatplanung. – Abb. 2: Situation nach Aufklappung mittels initialem Mukoperiostallappen und anschließendem Mukosallappen (Spaltlappen). – Abb. 3: Situation nach Osteotomie mit dem piezoelektrischen Gerät (horizontaler Schnitt mit zwei lateral angelegten vertikalen Entlastungsschnitten). – Abb. 4: Expansion des präparierten Schlitzes mithilfe von Keilen. – Abb. 5: Situation nach Insertion der Implantate Regio 31, 42. – Abb. 6: Applikation von Bio-Oss Spongiosa (Geistlich Pharma AG, Wolhusen, Schweiz) zwischen den Knochenplatten und auf die vestibuläre Fläche der bukkalen Knochenplatte. – Abb. 7: Zur Fixierung der Membran wurde das Periost mittels horizontalen Matratzennähten aus resorbierbarem Nahtmaterial adaptiert. – Abb. 8: Ein spannungsfreier Weichgewebeverschluss konnte mittels Matratzen- und Einzelknopf- und fortlaufender Naht erzielt werden. – Abb. 9: Orthopantomogramm unmittelbar nach dem chirurgischen Eingriff.

piezoelektrischer Geräte (Piezosurgery) scheint zudem den Knochenheilungs- und Remodelingprozess positiv zu beeinflussen.^{16, 22, 34, 48}

Die Philosophie der Piezochirurgie basiert auf zwei Konzepten:⁴⁷

- Minimalinvasive Chirurgie verbessert und beschleunigt die Gewebeheilung.
- Aufgrund der sicheren intraoperativen Handhabung resultieren vorher-sagbare Ergebnisse.

Die Vorteile dieser Technologie sind: Hohe Präzision der Schnitte ohne Druckerhöhung, Kavitationseffekt und sicher in Bezug auf Weichgewebe (selektives Schneiden aufgrund der reduzierten Schlagamplitude der Schneidinstrumente). Minimales Bluten erlaubt eine optimale Kontrolle des Operationsgebietes, zudem wird ein Überhitzen des Knochens vermieden. Ein Nachteil ist der langsamere Schneidevorgang. Das Ziel des vorliegenden Fallberichtes ist es, das systematische Vorgehen eines piezoelektrischen Bone Splittings (PBS) (Piezon Master Surgery®, EMS, Schweiz) mit simultaner Implantation im Unterkiefer und die klinische und radiologische Situation ein und zwei Jahre nach Belastung der Implantate aufzuzeigen und zu diskutieren.

Anamnese und Patientenwunsch

Es handelt sich um eine gesunde Patientin mit Jahrgang 1959. Die Unterkieferzähne 43 bis 32 mussten aufgrund fortgeschrittener Parodontitis sechs Monate zuvor extrahiert werden. Die Patientin wünschte eine fest-sitzende Versorgung dieser Lücke im Unterkiefer. Das zahnlose Unterkieferfrontsegment zeigte eine relativ ausgeprägte Alveolarkammatrophie in horizontaler Dimension, währenddessen radiologisch (OPT) eine für implanto-logische Zwecke adäquate Kammhöhe vorhanden war (Abb. 1). Unter Anwendung des Bone Soundings wurde die Breite des Alveolarkamms ermittelt: 2,5 bis 3,5 mm. Es bestand eine Knochenqualität des Typs 1 bis 2 (Abb. 1).

Chirurgisches Vorgehen

Der chirurgische Eingriff wurde unter Lokalanästhesie (Ubistesin™ forte mit

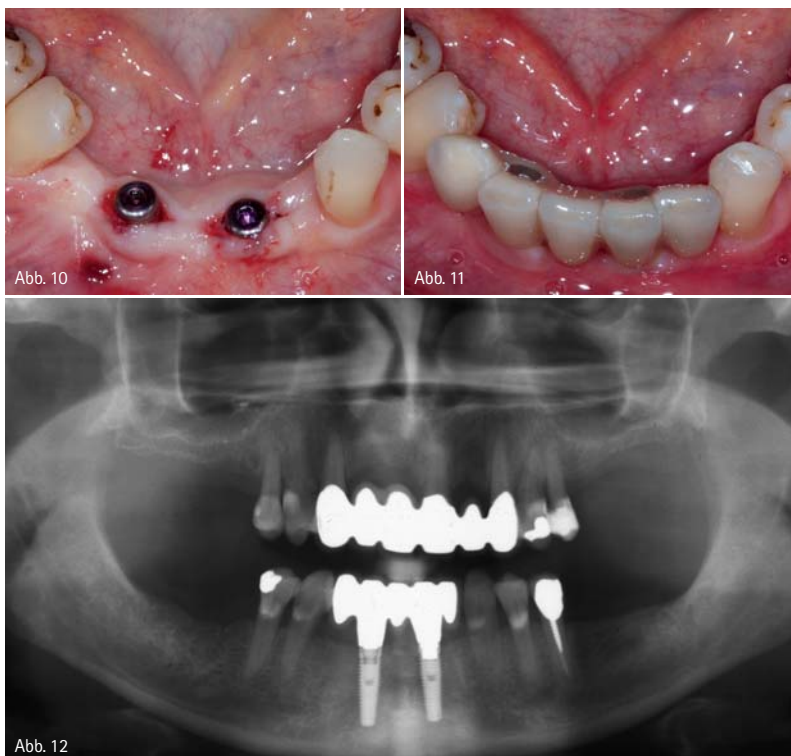


Abb. 10: Freilegung der zwei Implantate im Unterkiefer. – Abb. 11: Intraorale Situation nach Eingliederung der Rekonstruktion (VMK-Brücke). – Abb. 12: Orthopantomogramm: Schlussituation mit inserierter Rekonstruktion im Unterkiefer.

Adrenalin 1:100.000, 3M ESPE, Seefeld) durchgeführt. Gemäß Standardprotokoll bei geplanten größeren Knochenaugmentationen an der Klinik für Zahnärztliche Prothetik wurde der Patientin eine Stunde präoperativ 3 x 750 mg Amoxicillin (Clamoxyl®) verabreicht.

Nach einem krestalen Kammschnitt, welcher bukkal und lingual intrasulcular der Nachbarzähne nach distal extendiert, und nachdem zwei Entlastungsinzisionen ins Vestibulum angelegt wurden, konnte ein Mukoperiostallappen abgehoben werden, der nach circa 3 mm als Spaltlappen (Mukosalappen) ins Vestibulum weitergeführt wurde (Abb. 2). Auf diese Weise konnte das Periost im bukkalen Bereich des Alveolarkammes geschont werden, um eine adäquate Blutversorgung der bukkalen Knochenplatte zu gewährleisten, währenddessen der kraniale Anteil des Kammes vollständig entblößt wurde, um einen optimalen Zugang für die Präparation am Knochen zu erlauben. Mithilfe des piezoelektrischen Gerätes (Piezon Master Surgery®, EMS, Schweiz) wurden am kranialen

Rand des Alveolarkammes ein horizontaler Schnitt und lateral zwei vertikale Entlastungsinzisionen angelegt (Abb. 3). Durch das Einbringen von Keilen zunehmender Größe in den präparierten Spalt zwischen bukkaler und lingualer Knochenplatte wurde dieser vorsichtig aufgedehnt (Abb. 4). Nach der entsprechenden Vorbohrung erfolgte die Insertion zweier Implantate Regio 31 und 42 (NobelReplace® Tapered Groovy, Ø 3,5 x 13 mm, Nobel Biocare, Göteborg, Schweden) (Abb. 5). Der Spalt zwischen bukkaler und lingualer Knochenwand und die vestibuläre periostfreie Fläche der bukkalen Knochenwand wurden mit Bio-Oss Spongiosa 0,25 bis 1 mm (Geistlich Pharma AG, Wolhusen, Schweiz) versehen (Abb. 6) und anschließend mit einer Bio-Gide-Membran (Geistlich Pharma AG, Wolhusen, Schweiz) abgedeckt. Zuerst wurde das Periost mit resorbierbarem Nahtmaterial (Vicryl 4-0, Ethicon, Gohnson+Gohnson, St-Stevens-Woluwe, Belgien) adaptiert, um die Membran zu fixieren (Abb. 7). Nachfolgend konnte mit den Mukosalappen ein spannungsfreier



KSI Bauer-Schraube

Das Original

Über 25 Jahre Langzeiterfolg



- sofortige Belastung durch selbstschneidendes Kompressionsgewinde
- minimalinvasives Vorgehen bei transgingivaler Implantation
- kein Microspalt dank Einteiligkeit
- preiswert durch überschaubares Instrumentarium

Das KSI-Implantologen Team freut sich auf Ihre Anfrage!

K.S.I. Bauer-Schraube GmbH
Eleonorenring 14 · D-61231 Bad Nauheim

Tel. 06032/31912 · Fax 06032/4507
E-Mail: info@ksi-bauer-schraube.de
www.ksi-bauer-schraube.de

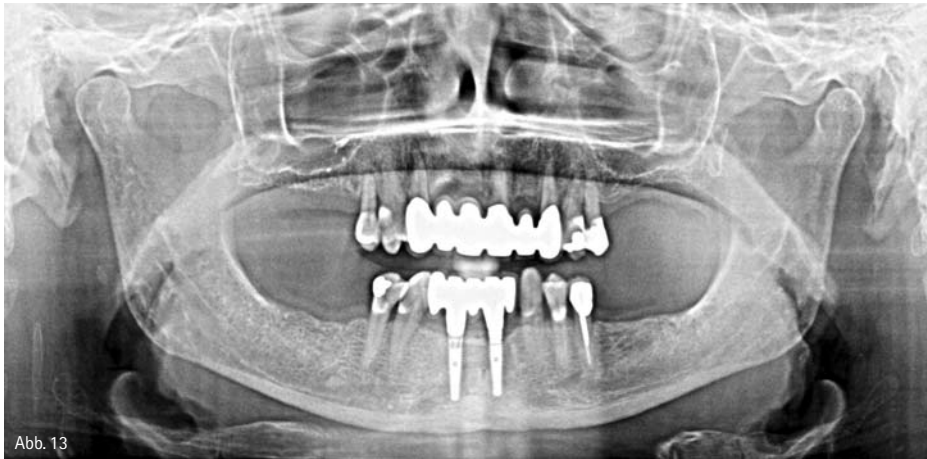

Abb. 13

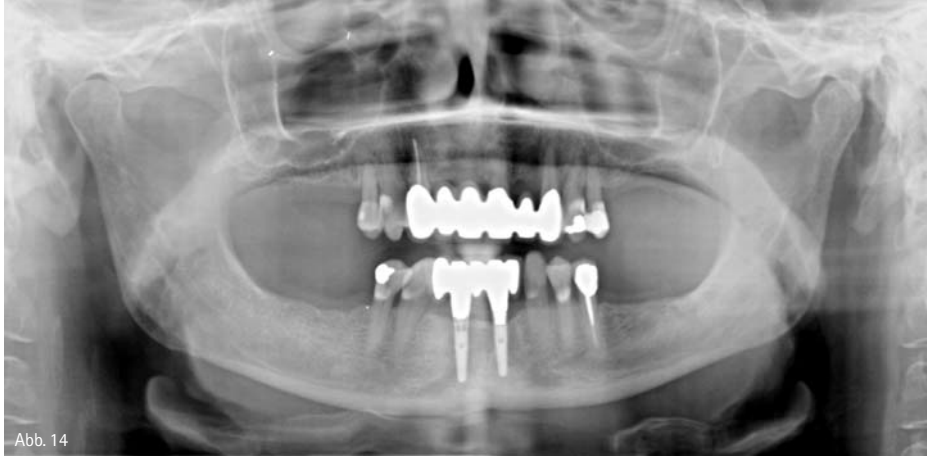

Abb. 14

Abb. 13: Orthopantomogramm: Situation ein Jahr nach Belastung. – Abb. 14: Orthopantomogramm: Situation zwei Jahre nach Belastung.

Primärverschluss erzielt werden (Ethilon 4–0, Ethicon, Gohnson+Gohnson, St-Stevens-Woluwe, Belgien) (Abb. 8). Das Orthopantomogramm zeigt die Situation unmittelbar nach dem Eingriff (Abb. 9). Im Anschluss an den chirurgischen Eingriff wurde eine postoperative Antibiose von 750 mg Amoxicillin (Clamoxyl®) während zehn Tagen (1-1-1) und Chlorhexidinspülung (meridol®perio 0,2%, GABA, Therwil, Schweiz) 3x/Tag verordnet. Die postoperative Schmerzbehandlung erfolgte durch 500 mg Mefenamensäure (Spiralgin 500, Spirig Pharma, Egerkingen, Schweiz) während zwei Tagen (1-1-1). Die Nähte wurden nach 14 Tagen entfernt.

Definitive Rekonstruktion

Nach einer Abheilungszeit von drei Monaten wurde die Implantatfreilegung durchgeführt und Gingivaformer inseriert (Abb. 10). Die Implantate waren stabil und osseointegriert. Vier

Monate nach dem piezoelektrischen Bone Splitting mit gleichzeitiger Implantatinsertion erfolgte die Eingliederung der definitiven implantatgetragenen prothetischen Arbeit (direkt verschraubte VMK-Brücke) (Abb. 11, 12).

Klinischer und radiologischer Verlauf

Die Patientin wurde in einem sechsmonatigen Recall-System weiterbetreut, wobei an den Implantaten jährlich die folgenden Parameter aufgenommen wurden: O'Leary (mesial, distal, bukkal, lingual),³¹ Blüten auf Sondieren (BOP-positive Stellen)² sowie Sondierungstiefen (mesial, distal, bukkal, lingual). Zur radiologischen Kontrolle wurde jährlich ein Orthopantomogramm angefertigt (Abb. 13, 14).

Resultate

Beide Implantate waren nach zwei Jahren Belastungszeit stabil und osseointegriert und zeigten keine Probleme.

Klinische Parameter

Ein Jahr nach Belastung zeigte eine Implantatfläche Plaque und zwei Implantatflächen waren BOP-positiv. Zwei Jahre nach Implantatbelastung konnte an einer Implantatfläche Plaque identifiziert werden und eine war BOP-positiv. Zu jedem Untersuchungszeitpunkt zeigten alle Implantate Sondierungswerte ≤ 3 mm.

Radiologische Untersuchung

Die Abnahme der periimplantären Knochenhöhe zwischen chirurgischem Eingriff (T_0) und Eingliederung der definitiven Rekonstruktion (T_1) ist in Tabelle 1 aufgelistet.

Die Veränderungen im marginalen Knocheniveau zwischen Belastung (T_1) und einem Jahr nach Belastung (T_2) zeigt Tabelle 2. Nach Abschluss des zweiten Jahres nach Belastung (T_3) konnte zwischen T_2 und T_3 kein wesentlicher Knochenverlust mehr festgestellt werden (Tabelle 3).

Diskussion

In der Literatur gibt es nur wenige klinische Studien, welche sich mit der sogenannten Kieferkamm Spreizung (Bone Spreading/Bone Splitting) befassen. Eine Untersuchung mit 54 Patienten und einer Beobachtungszeit von vier Jahren zeigte eine kumulative Überlebensrate von 93,7 Prozent.¹⁵ Eine andere klinische Studie mit einer Beobachtungszeit von fünf Jahren und 329 mittels Kammspreizung inserierten Implantaten zeigte, abhängig vom verwendeten Implantatsystem, eine Überlebensrate von 88,5 bis 99 Prozent.³⁶ Eine Überlebensrate von 86,2 Prozent nach fünf Jahren Beobachtungszeit mit 121 mittels Bone Splitting gesetzten Implantaten wurde in einer klinischen Studie dokumentiert.¹⁷ Sethi und Kaus 2000 zeigten eine mittlere Überlebenswahrscheinlichkeit nach fünf Jahren von über 97 Prozent. In dieser prospektiven Studie wurden 150 Patienten mit 449 Implantaten unter Anwendung der Bone-Spreading-Technik mittels Osteotomen untersucht.³⁸ In einer neueren Studie mit 230 Implantaten, gesetzt mithilfe piezoelektrischer Bone-Splitting-Technik, zeigte sich eine Überlebensrate nach drei Jahren von 96,5 Prozent.⁷ Eine andere

	bone level change <i>mesial</i>	bone level change <i>distal</i>
Implantat Regio 31	-0,8 mm	-1,14 mm
Implantat Regio 42	-0,43 mm	-0,49 mm

Tabelle 1
Marginale Knochenniveauveränderungen zwischen T₀ und T₁

	bone level change <i>mesial</i>	bone level change <i>distal</i>
Implantat Regio 31	-0,91 mm	-0,65 mm
Implantat Regio 42	-0,53 mm	-0,11 mm

Tabelle 2
Marginale Knochenniveauveränderungen zwischen T₁ und T₂

	bone level change <i>mesial</i>	bone level change <i>distal</i>
Implantat Regio 31	-0,03 mm	-0,08 mm
Implantat Regio 42	-0,07 mm	-0,06 mm

Tabelle 3
Marginale Knochenniveauveränderungen zwischen T₂ und T₃

Untersuchung mit einer Beobachtungszeit von drei Jahren und 180 Implantaten zeigte eine Erfolgsrate von 97,2 Prozent.⁸ Eine weitere Studie verglich mittels piezoelektrischem Bone Splitting gesetzte Implantate mit Implantaten, welche ohne Bone Splitting gesetzt wurden: Es konnte kein statistisch signifikanter Unterschied in der Überlebensrate und dem klinischen Erfolg festgestellt werden.¹⁴ Die beiden in diesem Fallbericht beschriebenen Implantate waren nach zwei Jahren Belastungszeit nach wie vor in Funktion und scheinen gemäß der bestehenden Literatur dieselbe Überlebenswahrscheinlichkeit aufzuweisen wie Implantate, welche nicht mittels Bone-Splitting-Technik gesetzt worden sind.

In Übereinstimmung mit den Erfolgskriterien von Albrektsson und Isidor 1994 ist eine Implantattherapie erfolgreich, wenn der periimplantäre Knochenverlust im ersten Jahr nach Insertion der Rekonstruktion 1,5 mm oder weniger beträgt und in den folgenden Jahren kein Knochenabbau von > 0,2 mm pro Jahr stattfindet.³ Der gesamte Knochenabbau schwankt zwischen -0,66 bis -1,87 mm und scheint damit die Erfolgskriterien sicherlich teilweise nicht zu erfüllen. Aber im Gegensatz zu den Erfolgskriterien von Albrektsson und Isidor 1994 diente in diesem Fallbericht der Zeitpunkt der Implantatinsertion als Basis für die Messungen und nicht der Belastungszeitpunkt. Im ersten Jahr nach Belastung liegt der Bereich des Knochenabbaus zwischen -0,11 und -0,91 mm. Im zweiten Jahr nach Insertion der Rekonstruktion stabilisierte sich das periimplantäre Knochenniveau und zeigte nur noch unwesentliche Veränderungen (-0,03 bis -0,08 mm). Die Messwerte stimmen somit mit den Erfolgskriterien von Albrektsson und Isidor 1994 überein.³ Die klinischen Untersuchungen zeigten ebenfalls gesunde periimplantäre Verhältnisse.

Im hier beschriebenen Fall wurde der Spalt zwischen der lingualen und bukkalen Kortikalis mittels Bio-Oss Spongiosa 0,25 bis 1 mm gefüllt und mittels Kollagenmembran (Bio-Gide) abgedeckt. Diese Vorgehensweise wird durch eine jüngst veröffentlichte histologische Untersuchung an Hunden unterstützt, welche unter Anwendung dieser Vorgehensweise eine höhere prozentuale Knochen-Implantat-Kontaktrate und zwölf Wochen nach dem Eingriff weniger Veränderungen im periimplantären marginalen Knochenniveau zeigte.²⁰

Bei Anwendung der piezoelektrischen Bone-Splitting-Technik können die Implantate in der gleichen Sitzung inseriert werden, und im Gegensatz zu anderen Kammspreizungsmethoden erlauben die piezoelektrischen Geräte (Piezon Master Surgery®, EMS, Schweiz) eine optimale Kontrolle und gute Sicht während der Präparation. Zusätzlich können diese Geräte auch bei äußerst kortikalem Knochen (Knochenqualitätstyp 1 und 2) und sehr

schmalen Alveolarkämmen angewendet werden. Ein limitierender Faktor ist, dass der Alveolarkamm eine Mindesthöhe von 10 mm aufweisen sollte, da mit dieser Technik keine vertikalen Augmentationen möglich sind. Abschließend deutet vieles darauf hin, dass mithilfe der hier gezeigten Technik vorhersehbare Resultate erzielt werden können.



autoren.

Dr. med. dent. Renzo Bassetti

Klinik für Zahnärztliche Prothetik,
Zahnmedizinische Kliniken
der Universität Bern

Dr. med. dent. Mario Bassetti

Klinik für Parodontologie
der Universität Bern

Prof. Dr. med. dent.

Regina Mericske-Stern

Klinik für Zahnärztliche Prothetik,
Zahnmedizinische Kliniken
der Universität Bern

Priv.-Doz. Dr. med. dent.

Norbert Enkling

Klinik für Zahnärztliche Prothetik,
Zahnmedizinische Kliniken
der Universität Bern

kontakt.

Dr. med. dent. Renzo Bassetti

Klinik für Zahnärztliche Prothetik
Zahnmedizinische Kliniken
der Universität Bern
Freiburgstr. 7
3010 Bern, Schweiz
Tel.: +41 31 6324926
Fax: +41 31 6324933
E-Mail: renzo.bassetti@zmk.unibe.ch