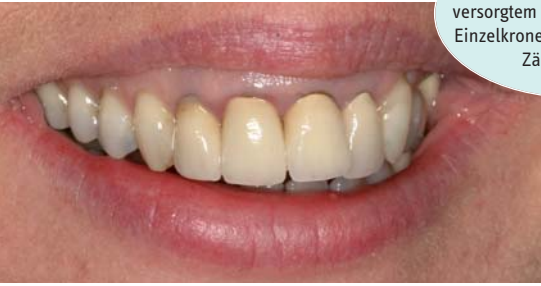

Abb. 1: Ausgangssituation nach initial versorgtem Frontzahntrauma bei Einzelkronenversorgung auf den Zähnen 12–22.



Durch eine stumpfe Gewalteinwirkung im Gesichtsbereich kann es zur Schädigung der Zähne im anterioren Oberkiefer der Patienten kommen, sodass hier eine Einschränkung der Lebensqualität unter ästhetischen Aspekten einhergeht.¹⁸ Je nach Ausgangssituation der vorhandenen Zähne, dem Umfang des Traumas und der Möglichkeiten der initialen Versorgung können die Zähne erhalten werden oder es steht eine Entfernung an.

Ästhetische Rekonstruktionen nach Frontzahntrauma

Autoren: Priv.-Doz. Dr. Jörg Neugebauer, Dr. Steffen Kistler, Dr. Frank Kistler, Dr. Georg Bayer

Bei der Zahntrennung im Zusammenhang mit einer geplanten Implantattherapie ist darauf zu achten, ob die vestibuläre Lamelle durch das Trauma bereits ebenfalls soweit geschädigt wurde, dass eine Regeneration des Alveolarfortsatzes nach Zahnverlust möglich ist oder eine Kieferkammrekonstruktion erforderlich wird.^{16,17} Bei einer optimalen Versorgung des Frontzahntraumas, die nach den Kriterien der semipermanenten Schienung und einer schnellstmöglichen Immobilisation der geschädigten Zähne erfolgen sollte, kann ein Erhalt möglich sein.¹ Jedoch zeigen sich hier im Verlauf chronische Entzündungen, sodass dann eine endodontische Behand-

lung oder letztendlich auch eine Zahntrennung notwendig werden kann (Abb. 1 und 2). Zeigte das Trauma eine derartige Schädigung, dass zum Teil Fragmente des Zahnes zurückbleiben oder der vestibuläre Anteil des Alveolarfortsatzes resorbiert bzw. es sich um eine Alveolarfortsatzfraktur handelt, zeigt sich ein ausgeprägter Defekt, der durch eine regionale Augmentation mit Knochenspänen oder Membrantechniken und Knochenersatzmaterial nicht mehr erfolgreich behandelt werden kann.⁹ Daher ist in diesen Fällen dann eine Rekonstruktion des Alveolarfortsatzes mit einer autologen Transplantation und sekundäre Implantation notwendig.

Spezifisches Vorgehen bei traumatisch bedingter Sofortimplantation

Nach der initialen Therapie und der Befunderhebung mit der Definition der Erhaltungswürdigkeit der Zähne kann dann im Rahmen einer geplanten Sofortimplantation die nicht mehr erhaltungsfähige Zahnschubstanz entfernt werden. Gelingt dies, ohne dass es zu einer weiteren Schädigung des vestibulären Knochenangebotes kommt, kann eine Sofortimplantation erfolgen.¹⁹ Dagegen bei chronischen Infekten nach einer traumatischen Zahnschädigung eine absolute Keimfreiheit durch die alleinige

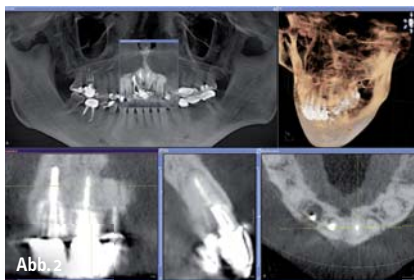

Abb. 2

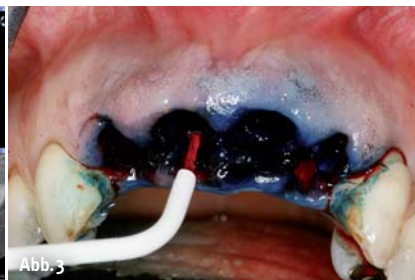

Abb. 3

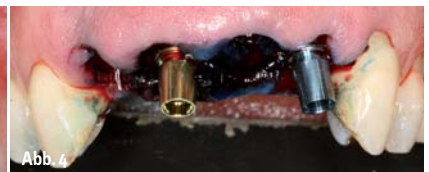

Abb. 4

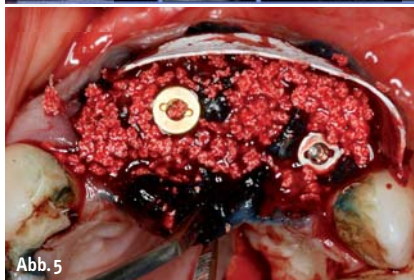

Abb. 5

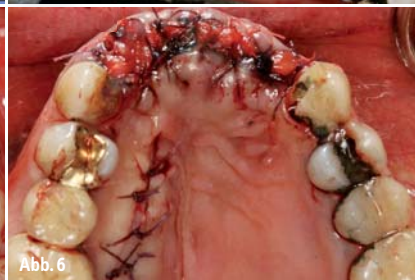

Abb. 6

Abb. 2: DVT-Aufnahme zur Beurteilung der Erhaltungswürdigkeit der traumatisch geschädigten Zähne (Galileos, Sirona). – **Abb. 3:** Anwendung der antimikrobiellen Photodynamischen Therapie mit initialer starker Anfärbung der infizierten Areale und der nachfolgenden Bestrahlung mittels Low Level Laser Therapie (HELBO, bredent medical, Senden). – **Abb. 4:** Insertion von zwei Implantaten mit alternierenden Brückengliedern für eine ideale Weichgewebsausformung (XiVE, DENTSPLY Implants, Mannheim). – **Abb. 5:** Augmentation mittels Knochenersatzmaterial und Membran zur Stabilisierung des vestibulären und palatinalen Knochenangebotes (ossceram nano & angiopore, bredent medical, Senden). – **Abb. 6:** Weichgewebsaugmentation mittels freiem Bindegewebstransplantat für geschlossene Einheilung.

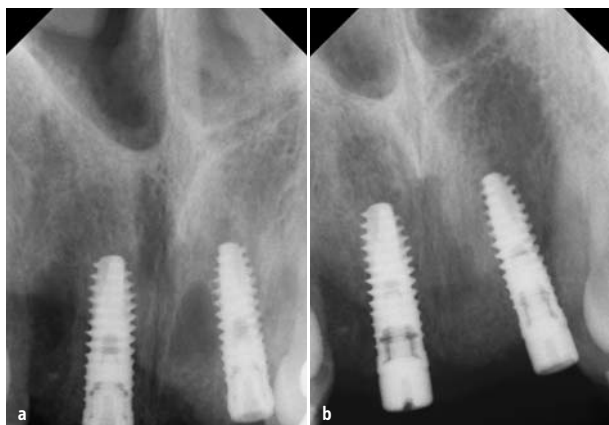


Abb. 7a und b: Röntgenkontrolle nach Implantatinsertion und Augmentation der Alveolen sowie Regeneration zum Zeitpunkt der Freilegung.

Extraktion oft nicht erreicht werden kann, empfiehlt sich hier eine lokale Dekontamination der Extraktionsalveole. Dazu hat sich in den letzten Jahren die antimikrobielle Photodynamische Therapie etabliert, die gerade bei minderdurchbluteten Arealen eine effektive Keimreduktion durch die topische Anwendung ermöglicht.² Nach der Kürettage der Extraktionsalveole wird ein Gazestreifen mit einem Photosensitizer eingebracht, sodass die infizierten Areale angefärbt werden.¹² Nach einer Inkubationszeit von einer Minute wird der Photosensitizer mit einem Low Level Laser aktiviert. Dies führt zu einer Lipidoxidation der Zellwand der Bakterienhülle und damit zu einer lethalen Schädigung der Bakterien. Dadurch kann das Auftreten von retrograden periimplantären Entzündungen oder das vollständige Ausbleiben der Osseointegration reduziert werden⁴⁻¹⁵ (Abb. 3 und 4). Nach der photodynamischen Dekontamination kann dann die reguläre Implantatinsertion mit den jeweiligen Systeminstrumenten erreicht werden. Ein negativer Einfluss auf die Wundheilung durch die Anwendung der antimikrobiellen Photodynamischen Therapie hat sich nicht gezeigt. Verbleibende Defekte zwischen dem Alveolarknochen und den Implantaten können durch lokale augmentative Maßnahmen je nach Defektgröße mit autologen Knochenspänen oder Knochen-

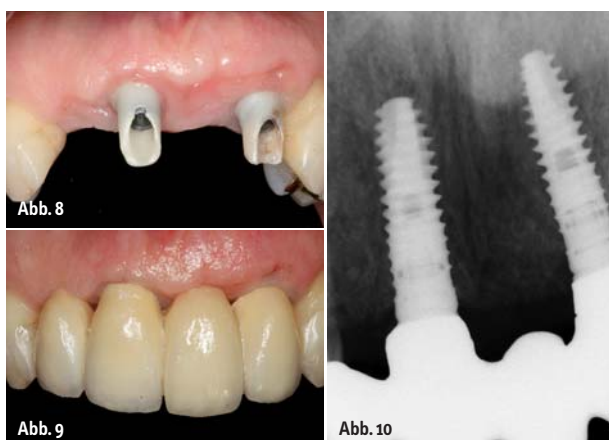


Abb. 8: Verwendung von individualisierten Keramikabutments nach Ausformung des Weichgewebes. – Abb. 9: Eingliederung der definitiven prothetischen Versorgung auf zwei Implantaten mit je einem Brücken- und Extensionsglied. – Abb. 10: Röntgenkontrolle nach Eingliederung der prothetischen Versorgung durch den Hauszahnarzt.

Die Waffe gegen Biofilm.

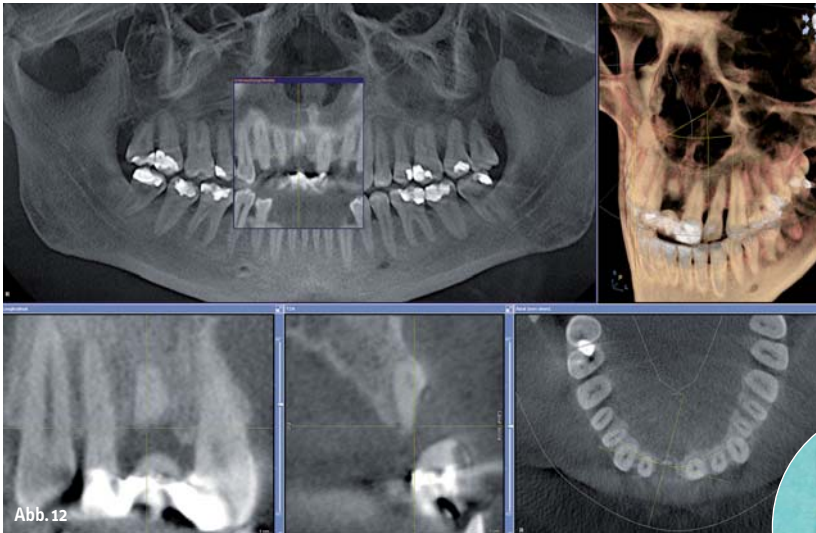


Besuchen Sie uns auf der IDS in Köln. Halle 2.2 Stand F069

IDS
2013

Sicher sauber. Garantiert.

Sie suchen eine sichere und sanfte Lösung zur Entfernung von Biofilm? Oder möchten sich einfach mit RKI-konformer Wasserhygiene vertraut machen? BLUE SAFETY informiert Sie umfassend und kostenlos vor Ort in Ihrer Praxis.

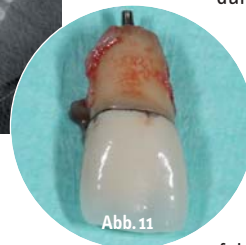

ersatzmaterialien bzw. auch in Kombination erreicht werden (Abb. 5). Sofern eine Sofortversorgung nicht möglich ist, empfiehlt sich zur Optimierung der Weichgewebssituation das Einbringen eines freien oder gestielten Bindegewebestransplantates, sodass die Defekte, die durch den Zahndurchtritt im Weichgewebe existieren, durch die Transplantation von Bindegewebe kompensiert werden können, sodass dann zum Zeitpunkt der Implantatfreilegung ein ausreichendes Weichgewebsangebot zum periimplantären Weichgewebsmanagement vorliegt (Abb. 6–10).

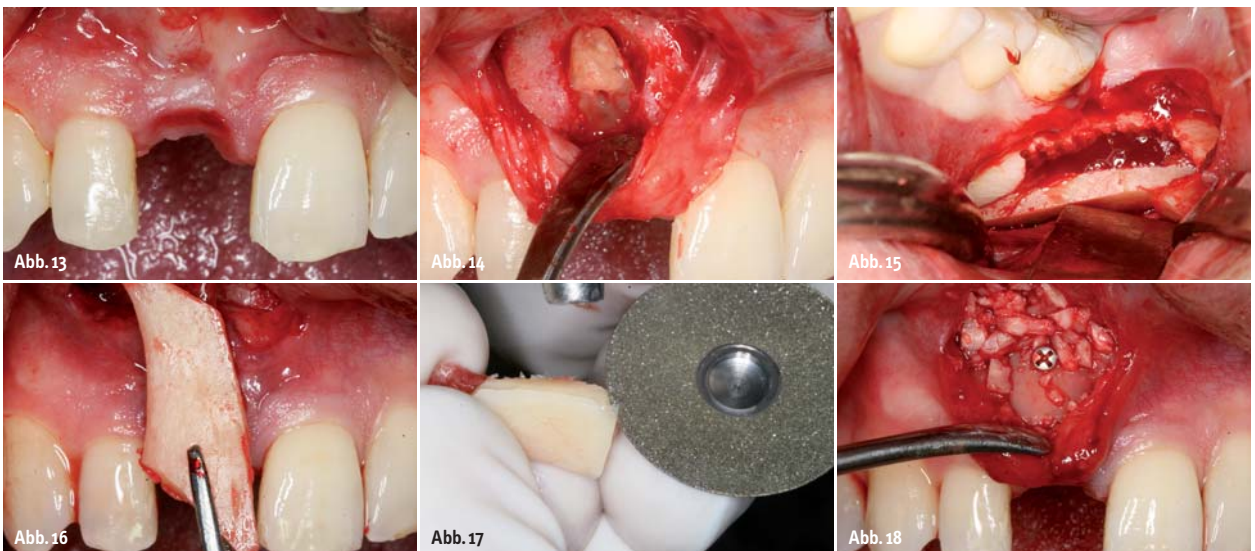
Vorgehen bei der Kieferkammerrekonstruktion für traumatisch bedingte Defekte

Zeigt sich ein ausgeprägter Defekt, sollte nach dem traumatischen Ereignis eine Konsolidierungsphase des Weichgewebes von mindestens acht Wochen eingehalten werden, damit die 3-D-Rekonstruktion durch ein vollständig regeneriertes Weichgewebe abgedeckt werden kann (Abb. 11 und 12). Auch sollte in dieser Phase darauf geachtet werden, dass nicht durch eine Pontic-Auflage

der Interimsversorgung es zu einer chronischen Entzündung des Weichgewebes kommt, da dies die Ernährung des Weichgewebes negativ beeinflussen kann (Abb. 13). Da bei einer klassischen trapezförmigen Schnittführung es häufig zu einer kompletten Verschiebung der keratinisierten Schleimhaut kommt, hat sich hier in den letzten Jahren die vestibuläre Schnittführung etabliert.²⁰ Diese ermöglicht die Präparation eines vestibulären Tunnels, in den dann das Knochen-Transplantat eingelagert werden kann. Gerade die



durch ein Trauma geschädigten Knochenareale zeigen oftmals eine reduzierte Regenerationskraft, sodass hier zum physiologischen Knochenaufbau die Einlagerung eines partikulierten Transplantates empfohlen wird. Dieses kann dann durch eine ausgedünnte Platte des retromolaren Knochen-Transplantates stabilisiert werden, sodass eine 3-D-Rekonstruktion auch in vertikaler Dimension des Defektes möglich wird.¹⁰ Durch die Einlagerung des partikulierten Knochens ist mit einer relativ schnellen Neoangiogenese zu rechnen, sodass bereits nach zwei Monaten eine Implantatinsertion erfolgen kann (Abb. 14–18). Die Verkürzung der Einheilphase des Knochen-Transplantates wird gerade von jugendlichen Patienten positiv aufgenommen, da



somit das Tragen des Provisoriums über einen längeren Zeitraum reduziert werden kann. Da das Knochenregenerat nach zwei Monaten noch nicht vollständig konsolidiert sein kann, sollte hier dann auf eine Sofortversorgung verzichtet werden. Die geschlossene Einheilung ermöglicht zudem eine sekundäre Weichgewebsoperation, sodass hier nach weiteren acht Wochen das Ausformen des Weichgewebes erfolgen kann (Abb. 19–21).¹¹ Bei der Sofortimplantation wird in der Regel auch ein Zeitraum von acht Wochen eingehalten, bis dann die Freilegungsoperation zum Weichgewebsmanagement und im Anschluss die prothetische Versorgung nach den typischen Parametern zum Erreichen einer Frontzahnästhetik durchgeführt wird (Abb. 22 und 23).³

Diskussion

Die kosmetische und ästhetische Versorgung nach einem Frontzahntrauma stellt den Behandler oftmals vor eine schwierige Ausgangssituation, die im Rahmen der Therapiedefinition genau evaluiert werden muss.⁶ Gerade bei der mehr oder minder starken Schädigung von mehreren Zähnen ist eine dezidierte Diagnostik und Abschätzung der Prognose der bedingt erhaltungsfähigen Zähne ein schwieriger Entscheidungsprozess, der in Abstimmung mit dem Patienten erfolgen muss.^{5, 8}

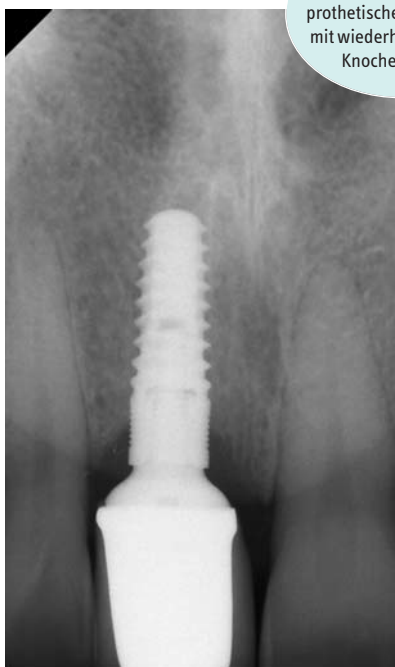

Abb. 23: Röntgenkontrolle nach prothetischer Versorgung mit wiederhergestelltem Knocheniveau.

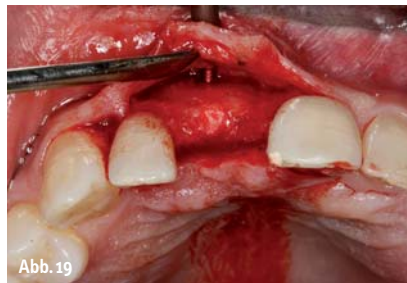

Abb. 19

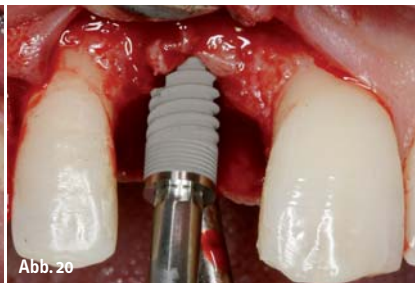

Abb. 20

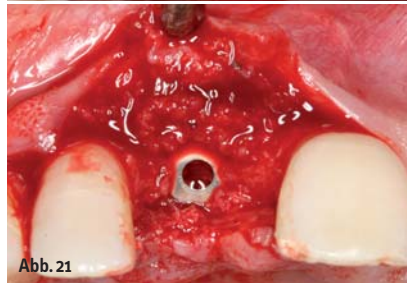


Abb. 21

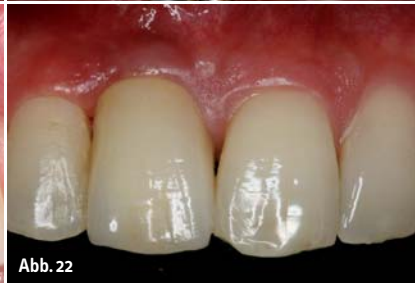

Abb. 22

Abb. 19: Befund zum Zeitpunkt der Implantatinsertion mit simultaner Entfernung der Osteosyntheseschraube. – **Abb. 20:** Insertion eines Implantates (blueSKY, bredent medical, Senden). – **Abb. 21:** Laterale Augmentation mit den bei der Implantatbettauflbereitung gesammelten Knochenspänen. – **Abb. 22:** Definitive prothetische Versorgung durch den Hauszahnarzt.

Sofern bei einem ausreichend stabilen Knocheniveau des Alveolarfortsatzes eine sofortige Implantation in Erwägung gezogen wird, sollte dennoch mit dem Patienten im Vorfeld vereinbart werden, dass bei einer ungünstigen Knochensituation auch auf eine Implantatinsertion verzichtet werden muss, damit nicht durch eine nicht adäquate Therapie eine Einschränkung der Langzeitergebnisse provoziert wird.⁷

Bei größeren Defekten stellt die retromolare Knochenblockentnahme oftmals eine zusätzliche Belastung des Patienten dar.¹³ Das zweite Operationsgebiet bedeutet somit ein zusätzliches Trauma des bereits vorgeschädigten Patienten. Hier ist Patientenführung besonders wichtig, dass die Vorteile des autologen Transplantates gegenüber der temporären Einschränkung der Lebensqualität erkannt und geschätzt werden.¹⁰ Bei einer Kieferkammrekonstruktion ist in der Regel auch ein sekundäres Weichgewebsmanagement notwendig.¹¹ Dies gestaltet sich je nach Befunden und Defektsituation zu Beginn der Therapie als mehr oder minder umfangreich. Bei einer Sofortimplantation und wenn die Möglichkeit der transgingivalen Einheilung besteht, ist dieser Aufwand vergleichsweise gering. Dies darf aber nicht bedeuten, dass aufgrund des initialen chirurgischen Aufwandes Implantate in nicht ausreichend regene-

rierte oder stabile Areale inseriert werden, da sich im weiteren Verlauf dann entsprechende Dehiszenzen und ästhetische Nachteile einstellen können.

Als Risiko bei der Sofortimplantation wird immer wieder das verbleibende Infektionsgeschehen angeführt.^{14, 15} Hierzu bietet die antimikrobielle Photodynamische Therapie ein ideales Werkzeug, um durch eine topische Applikation eines Photosensitizers in Kombination mit einem Low Level Laser eine effektive Keimreduktion zu erreichen, sodass die Sofortimplantation unter diesen Aspekten kein Risiko darstellt.¹² ◀



kontakt

Priv.-Doz. Dr. Jörg Neugebauer
Zahnärztliche Gemeinschaftspraxis
Dres. Bayer, Kistler,
Elbertzhagen und Kollegen
Von-Kühlmann-Straße 1
86899 Landsberg am Lech
Tel.: 08191 947666-0
Fax: 08191 947666-95
E-Mail: neugebauer@implantate-landsberg.de
www.implantate-landsberg.de

