

## Back to the roots

Das Gussverfahren – eine lang vergessene Technik in der KFO.  
Ein Beitrag von Dr. Torsten Krey, ZT Michael Schön und Dr. Johanna Franke.

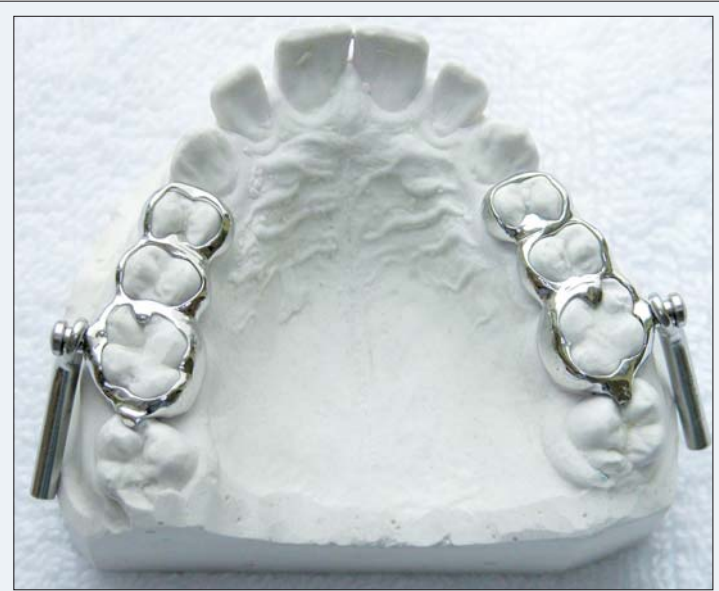

Abb. 1: Klassisches Herbst-Gerät im Oberkiefer.

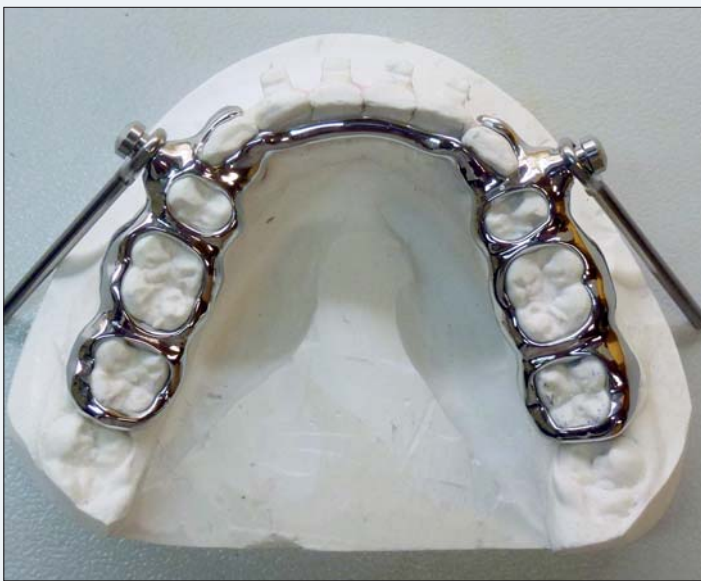

Abb. 2: Klassisches Herbst-Gerät im Unterkiefer mit adentalem Lingualbügel.

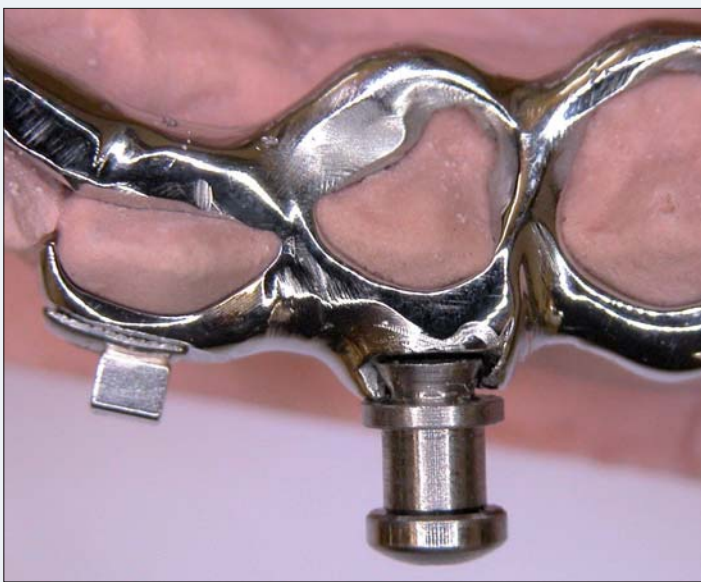

Abb. 3: Gewinde-Detail.

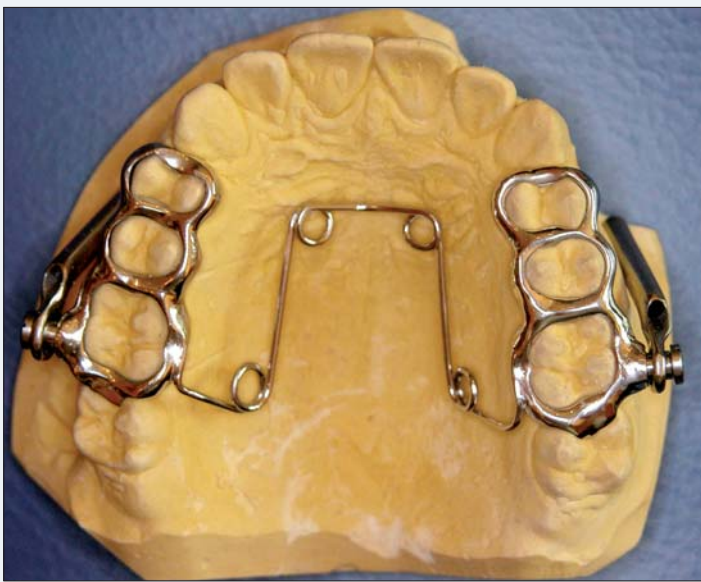

Abb. 4: Oberkiefer-Herbst-Apparatur mit Quadhelix.

Mehr denn je hat in den letzten Jahren die Digitalisierung in der Kieferorthopädie Einzug gehalten. Von Abdrücken über Modellherstellung und digitalem Set-up bis hin zu fertigen KFO-Geräten und Lingualtechnik ist inzwischen fast alles möglich. Bei all der Faszination dieser virtuellen Möglichkeiten bleibt es für den Kieferorthopäden jedoch nach wie vor wichtig, einen guten kieferorthopädischen Techniker an der Hand zu haben. Feinmotorische Handarbeit gepaart mit zahntechnischem Fachwissen und Erfahrung scheint trotz des digitalen technischen Fortschrittes unersetzlich zu bleiben.

In der Kieferorthopädie stehen im Vergleich zur allgemeinen Zahnheilkunde andere Labortechniken im Vordergrund. Im Gegensatz zur klassischen Zahnarztpraxis, in der Gusstechniken und Keramikbrände zum normalen Laboralltag gehören, beschäftigt sich der „Drähtlebieger“ üblicherweise vorwiegend mit der Verarbeitung von Drahtmaterialien, die sowohl in der herausnehmbaren wie auch in der festsitzenden Technik unabdingbar sind. Während die herkömmlichen herausnehmbaren Geräte fast ausschließlich aus Kunststoff gestreut werden, sind die festsitzenden Geräte, die in der Regel kombiniert mit Multiband zum Einsatz kommen, meist über kieferorthopädische Bänder fixiert. Für den Verbund von Draht zu konfektionierten Bändern wird standardmäßig die Löt- oder/und Lasertechnik verwendet. Manche dieser Geräte erfordern eine besonders gute Passform und hohe Haltbarkeit, als Beispiele seien nur die Gaumennahterweiterungsapparatur (GNE) oder das Herbst-Scharnier erwähnt. Aufgrund der enormen mechanischen und chemischen Belastungen der Materialien im Mund (orthodontische Kräfte, Kaukräfte, Mundmilieu etc.) sind diese Apparaturen sehr reparaturanfällig. Die Hauptschwachstelle ist im Bereich der Lötung und/oder des Bandmaterials zu sehen. Für eine gute Lötung ist das richtige Lötmaterial in Kombination mit der idealen Temperatur beim Lötvorgang entscheidend. Darüber hinaus ist eine sorgsame Bearbeitung des Materials erforderlich. Trotz extra verstärkter Bänder oder teilweise doppelt gesetzter Bänder (vgl. Herbst-Geräte nach Dres. Richter) kommt es jedoch häufig zu einer Beschädigung der Bänder/Lötung. Im schlimmsten Fall resultiert daraus, dass sich mitten in der Therapiephase eine Lötung löst oder ein Band reißt und das Gerät nicht im Mund des Patienten belassen werden kann. Aufwendige Reparaturtermine mit Verzögerung der Behandlungsdauer sind die Folge.

### Die Vorteile der Modellguss-KFO im Überblick

- ▶ wenig Stuhlzeit zur Vorbereitung (nur Abdruck, keine Separation nötig)
- ▶ grazile Geräte
- ▶ nahezu keine Reparaturen
- ▶ individuelle Gestaltungsmöglichkeiten
- ▶ Kombination mit GNE oder QHX
- ▶ Kombination mit Lingualapparatur möglich
- ▶ variable Positionierung der Gewindeanteile
- ▶ hohe Passgenauigkeit
- ▶ gute Toleranz seitens des Patienten
- ▶ kooperationsunabhängig
- ▶ überschaubare Fremdlaborkosten
- ▶ Sonderanfertigungen möglich

Eine sichere Alternative ist die heutige Modellgusstechnik, in der Reparaturen nahezu ausgeschlossen sind. Im Gegensatz zur Löttechnik, bei der mehrere Materialien aufeinandertreffen, wird hierbei nur eine einzige Metalllegierung verwendet. Dank modernster Lasertechnik wird der Verbund zu Zusatzelementen wie Hyraxschraube, Tubes, Bracket, Hooks etc. geschaffen. Stark beanspruchte Geräteanteile, wie z. B. das Gewinde bei der Herbst-Apparatur, werden durch die Gestaltung unter sich gehender Bereiche – ähnlich einer Uhrglasfassung – gegen abscherende

Kräfte gesichert. Das Ergebnis sind grazile und dennoch rigide Geräte, deren Formgestaltung nahezu keine Grenzen gesetzt sind. Durch die individuellen Modellierungsmöglichkeiten kann das Gerät an jegliche Ansprüche und Gegebenheiten angepasst werden. So entsteht ein erweiterter Planungsspielraum für den Kieferorthopäden. Durch die individuelle Gestaltung des Gerätes lassen sich oft zwei oder mehrere Behandlungsschritte mit einem Gerät durchführen, wodurch neben Labor- und Kostenaufwand nicht zuletzt auch Therapiezeit gespart werden kann. Im Folgen-

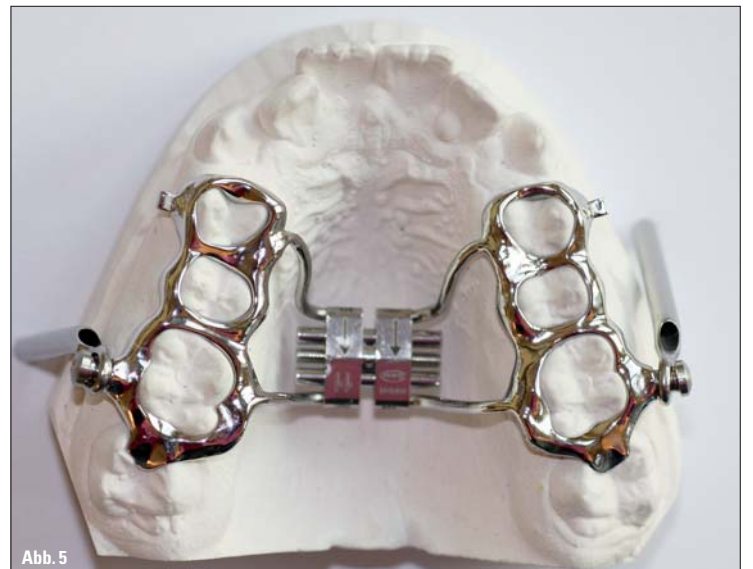


Abb. 5

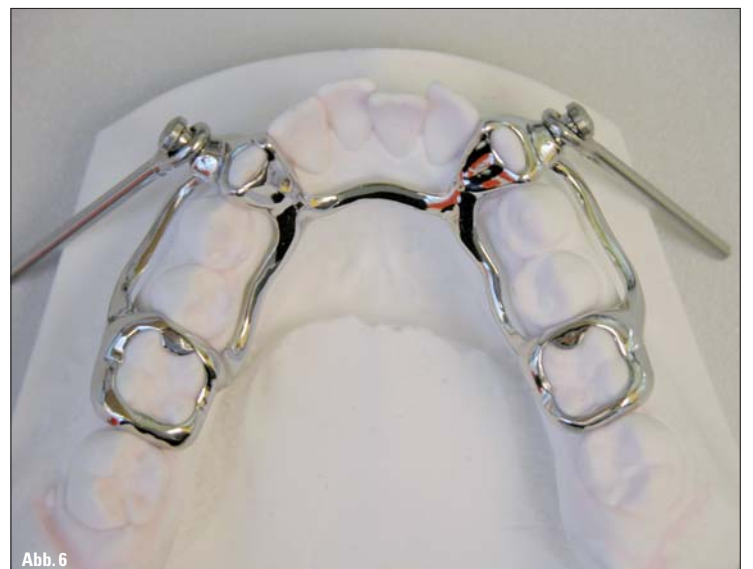

Abb. 6

Abb. 5: Kombination von GNE und Herbst-Gerät. – Abb. 6: Herbst-Gerät nach Dres. Richter.



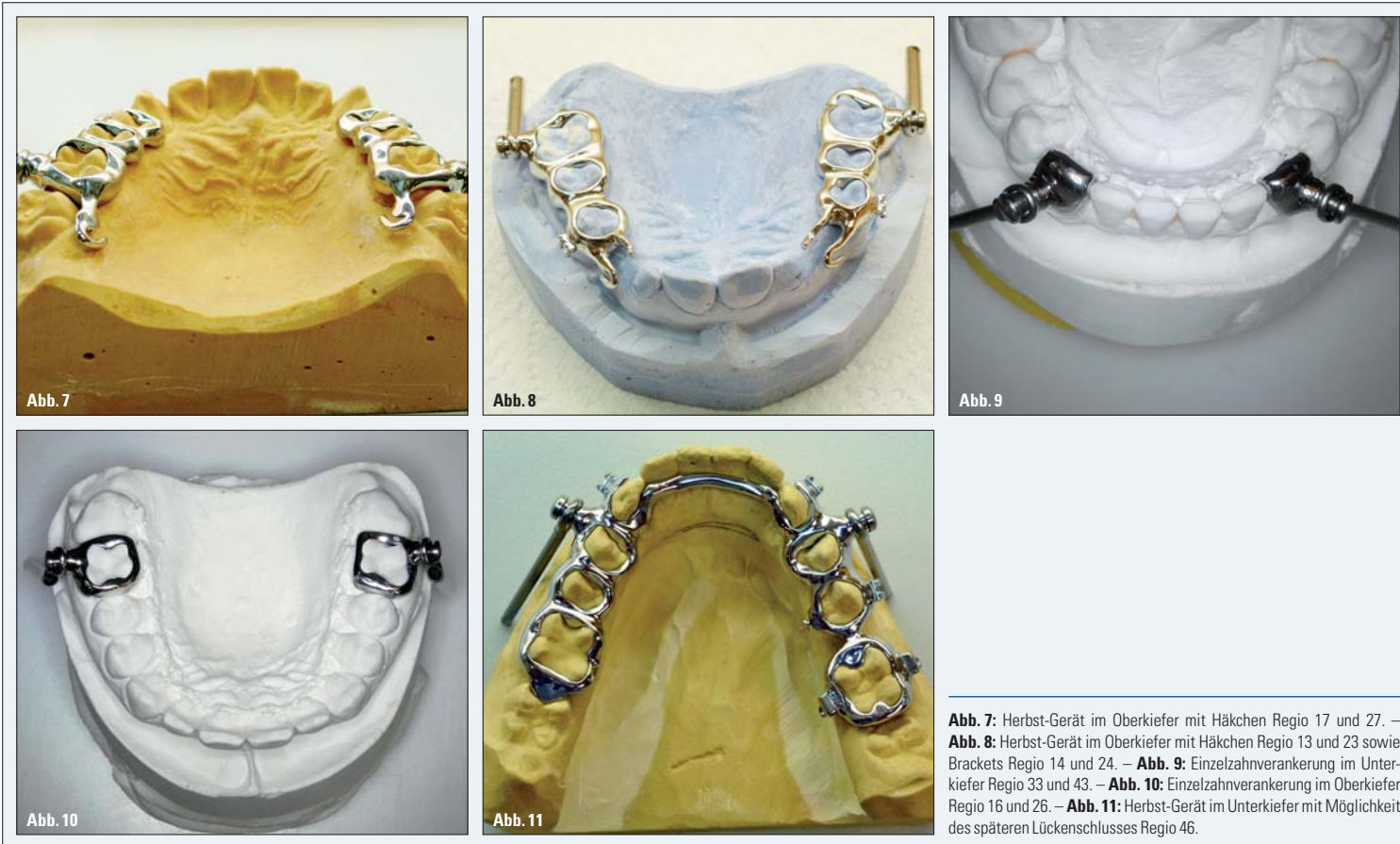


Abb. 7: Herbst-Gerät im Oberkiefer mit Haken Region 17 und 27. – Abb. 8: Herbst-Gerät im Oberkiefer mit Haken Region 13 und 23 sowie Brackets Region 14 und 24. – Abb. 9: Einzelzahnverankerung im Oberkiefer Region 33 und 43. – Abb. 10: Einzelzahnverankerung im Oberkiefer Region 16 und 26. – Abb. 11: Herbst-Gerät im Oberkiefer mit Möglichkeit des späteren Lückenschlusses Region 46.

der Vorverlagerung des Unterkiefers entstehen, standhalten können (Abb. 3). Neben der mechanischen Retention werden die Gewindeanteile zusätzlich verlasert.

Abbildung 4 zeigt ein Oberkiefer-Herbst-Gerät mit Quadhelix zur transversalen Nachentwicklung des Kiefers. Oftmals wird das Herbst-Scharnier im Oberkiefer mit einer Hyrax-Schraube versehen, sodass die klassische GNE mit der Unterkiefervorverlagerung kombiniert werden kann (Abb. 5). Hier sind Region 14 und 24 Minutubes vorhanden, die eine gleichzeitige Ausformung der Oberkieferfront mittels Multi-Brackettechnik ermöglichen. Das nächste Beispiel zeigt die Gestaltung eines Herbst-Gerätes im Unterkiefer nach Dres. Richter (Abb. 6). Bei dieser Variante werden in der Regel die Prämolaren nicht gefasst, wodurch eine vertikale Nachentwicklung dieser Zähne während der Vorverlagerungsphase ermöglicht werden

Fortsetzung auf Seite 14 KN

den sollen einige Beispiele der Modellguss-KFO gezeigt werden:

Als erstes ist das klassische Herbst-Scharnier dargestellt (Abb. 1, 2). Im Oberkiefer sind beidseits die Zähne 4 bis 6 gefasst, 17 und 27 sind nur mit einer okklusalen Auflage versehen. Auf einen transversalen Verbinder wurde verzichtet. Die Gewindeanteile, die zur Befestigung der Scharniere dienen, liegen mittig Region 16 und 26. Im

Unterkiefer umfasst das Gerät ebenfalls auf beiden Seiten die Zähne 4 bis 6 sowie die Eckzähne 33 und 43 mit einer bukkalen Schubverteilung. Zusätzlich ist ein adental liegender Lingualbügel zur Verbindung der beiden Quadranten vorhanden. Die Gewindeanteile liegen Region 34 und 44. Bei jedem Gerät werden die Gewindehülsen speziell in den Modellguss eingearbeitet, sodass sie den hohen Kräften, die bei

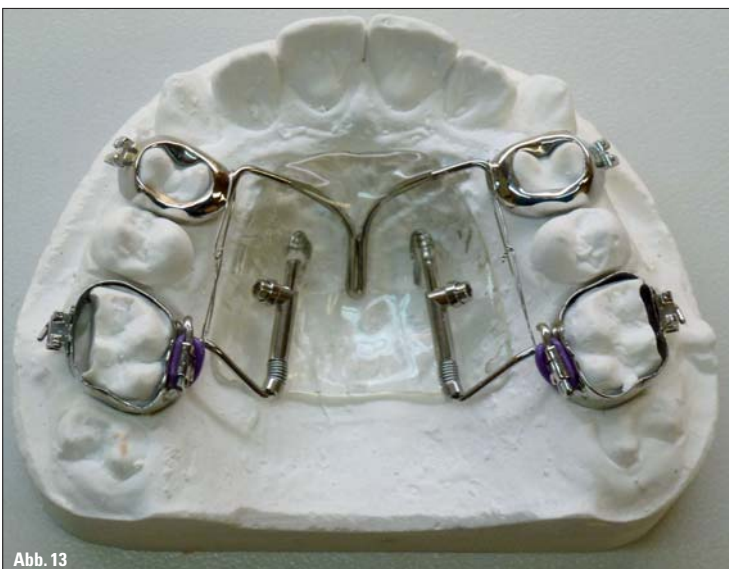
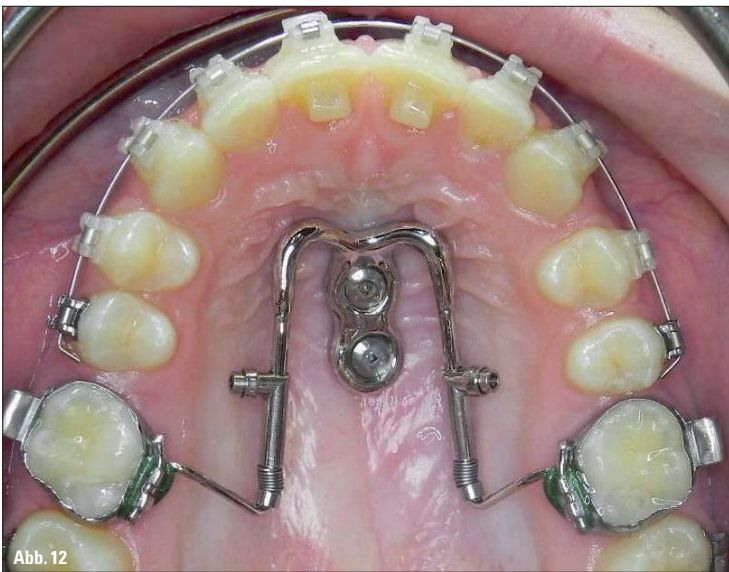
Abb. 12: Miniimplantatgestützter Distal-Jet. – Abb. 13: Distal-Jet mit gegossenen Bändern Region 14 und 24.

ANZEIGE

**Empower Clear Braces**

„Empower Clear“  
Die ästhetische Lösung selbstligierender Brackets  
von American Orthodontics

Jetzt neu bei American Orthodontics „Empower Clear SL“ – die ästhetische selbstligierende Lösung für Ihre Behandlung.

Unser neues ästhetisches SL Low Profile Bracket besticht durch seine abgerundeten Konturen in Verbindung mit höchstem Tragekomfort für Ihre Patienten.

Ein sehr stabiler Clip erleichtert Ihnen das Handling beim Öffnen und Schließen.

Durch die bewährte SL Technik verkürzt sich die Behandlungs- und Stuhlzeit enorm.

Eine anatomisch genau angepasste und tausendfach bewährte „Quad-Matte“™ Basis garantiert Ihnen eine optimale Haftkraft, bei gleichzeitig komfortablem Debonding.

**AO AMERICAN ORTHODONTICS**

Lagesche Str. 15 D, D-32657 Lemgo  
Fon: 05261-9444-0, Fax: 05261-9444-11  
info@americanortho.de, www.americanortho.com

**Kundenservice** Freecall 0800-0264636, Freefax 0800-0263293



Abb. 14: Laborauftrag Modellguss.

**KN Termine**

**Herbst-Scharnier-Kurs:  
„So perfekt kann HERBST sein!“**

**Termine:** Fr., 8. März 2013  
Fr., 1. November 2013

**Wo:** Colloquium in Herborn (Hessen)

**Anmeldung:** life-dental  
Westerwaldstr. 11  
35745 Herborn  
Tel.: 02772 582148  
info@life-dental.de

**KN Fortsetzung von Seite 13**

soll. Bei außenstehenden oder verlagerten Zähnen ist ein gleichzeitiges Einordnen dieser Zähne oft wünschenswert. Entsprechende Häkchen erlauben das Einhängen von Gummizügen auf die gleiche Apparatur (Abb. 7, 8). Für die Kombination von Herbst-Scharnier und Lingualapparatur sind Einzelzahnverankerungen sinnvoll. Die Fixierung der Gewindeanteile kann durch spezielle Modellation isoliert auf den Zähnen 16 und 26 sowie 33 und 43 angebracht werden (Abb. 9, 10).

Abbildung 11 zeigt ein Gerät, das auf speziellen Kundenwunsch so gestaltet wurde, dass im Verlauf der Behandlung ein Lückenschluss Regio 46 erfolgen kann. Die Verbindung zwischen 45 und 47 wurde dünn gestaltet, damit diese später durch den Kieferorthopäden durchtrennt werden und eine entsprechende Lückenschlussmechanik eingesetzt werden kann. Nun soll eine ganz andere Apparatur vorgestellt werden, bei der die Modellguss-Technik von Vorteil ist: der Minipin-gestützte Distal-Jet (Abb. 12). Hier darge-

**KN Kurzvita**



**Dr. Johanna Franke**



- 1997–2002 Studium der Zahnheilkunde an der Eberhard Karls Universität Tübingen
- 2003–2005 Promotion an der Eberhard Karls Universität Tübingen
- 2004–2005 kieferorthopädische Weiterbildungsassistentin in Bensheim im Rahmen des kieferorthopädischen Weiterbildungsprogramms der Landes-zahnärztekammer Hessen in Zusammenarbeit mit der Poliklinik für Kieferorthopädie des Zahnärztlichen Universitäts-Instituts Carolinum der Johann Wolfgang Goethe-Universität, Frankfurt am Main
- 2006–2007 kieferorthopädische Weiterbildungsassistentin in Herborn (Hessen)
- seit 2006 Referentin für life-dental im In- und Ausland
- seit 2008 Kieferorthopädin in Herborn (Hessen)
- seit 7/2010 niedergelassen in Herborn (Gemeinschaftspraxis)


- 1998 Spezialisierung auf kieferorthopädische Technik
- seit 1999 Laborleiter in einer kieferorthopädischen Praxis in Herborn (Hessen)
- 2004 kieferorthopädische Prüfung und Eintragung in die Handwerksrolle
- 2005 Gründung des eigenen zertifizierten kieferorthopädischen Fachlabors „life dental“ in Herborn (Hessen)
- Veranstalter verschiedener zahnärztlicher/zahntechnischer Fortbildungen
- Kursreferent im In- und Ausland

**ZT Dr. Torsten Krey**



- 1989–1995 Studium der Zahnheilkunde an der Justus-Liebig-Universität Gießen
- 1995–1997 kieferorthopädischer Weiterbildungsassistent in Kronberg im Taunus
- 1997–1999 kieferorthopädischer Weiterbildungsassistent in der Zahnklinik in Frankfurt am Main (Carolinum)
- 1999 Praxisgründung in Herborn (Hessen)
- seit 2003 Referent für life-dental im In- und Ausland
- 2006 Praxisgründung in Westerburg
- 07/2010 Gründung einer Gemeinschaftspraxis in Herborn
- 08/2012 Umzug der Praxis Westerburg nach Bad Marienberg

**ZT Michael Schön**



- 1989–1991 Ausbildung zum Zahntechniker in Frankfurt am Main
- 1991–1998 Techniker für Edelmetall, Titan und Kombiarbeiten

ANZEIGE

# Spezialisten-Newsletter

## Fachwissen auf den Punkt gebracht

Anmeldeformular  
Spezialisten-Newsletter  
[www.zwp-online.info/newsletter](http://www.zwp-online.info/newsletter)  
QR-Code einfach mit dem Smartphone scannen (z. B. mit dem Reader Quick Scan)

# www.zwp-online.info

**FINDEN STATT SUCHEN.**