

Digital Journey — Das Ticket zum perfekten Lächeln

Autoren_Dr. Julia Hehn, ZA Michael Beisig, Dr. Marcus Striegel

Einleitung

Die digitale Welt ist aus unserem Berufsfeld kaum noch wegzudenken. Vom digitalen Praxistimer, dem digitalen Röntgen, der digitalen Abdrucknahme bis hin zum komplexen Konstruieren des Zahnersatzes mithilfe neuester Tools... die Beispiele sind zahlreich und verdeutlichen den immer größer werdenden Einfluss digitaler Arbeitsprogramme auf unser alltägliches Schaffen. Viele Behandler zögern jedoch nach wie vor, sich auf diese „digitale Reise“ einzulassen.

Ein bis dato noch oft vernachlässigtes Feature ist der Einsatz digitaler Fotografie. Speziell bei der Aufbereitung ästhetisch kompromittierender Fälle ist dieses Tool jedoch unumgänglich. Im Zuge der Planung ist die erste gedankliche „Momentaufnahme“ schnell verschwommen, der Blick oft tunnelhaft auf die weiße Ästhetik gerichtet. Entscheidende Details wie Farbverlauf und Transparenz sind auf Röntgenbildern bzw. Situationsmodellen nicht zu erkennen. Die Folge ist ein oft lückenhaftes Behandlungskonzept, welches grundlegende Dinge wie die Analyse und Therapie der roten Ästhetik und Funktion nicht beinhaltet. Die Ergebnisse sind folglich nur von kurzer Langlebigkeit und ästhetisch unbefriedigend.

Die digitale Fotografie erlaubt hier den entscheidenden, zweiten Blick auf die Dinge. Ausgehend von einem standardisierten Fotostatus können Asymmetrien und Diskrepanzen in der Gesichts- bzw. Displayanalyse leichter erkannt und in das Behandlungskonzept mit einbezogen werden (Magne et al.). Des Weiteren lassen sich funktionelle Probleme oft anhand extraoraler Fotografien vermuten. Der Zusammenhang zwischen Okklusion der Zähne und

Stellung der Halswirbel wurde in zahlreichen Studien dargelegt (Sakaguchi et al. 2007; Huggare, Houghton 1996). So konnten bei Patienten mit CMD vermehrt Fehlhaltungen und Fehlfunktionen der Halswirbelsäule nachgewiesen werden (Keil B; Clark et al. 1987). Beyer et al. zeigten auch, dass bereits kurze Zeit andauernde, funktionelle Reize in einer Änderung der Muskelspannung und Körperhaltung resultieren (Beyer L. 2009). In solchen Fällen stellt die funktionelle Vorbehandlung des Patienten den entscheidenden Therapieschritt im Rahmen der Behandlung dar.

Fallvorstellung

Ein 66-jähriger Patient stellte sich zum Beratungsgespräch erstmalig in unserer Praxis vor. Sein Anliegen lag in der Korrektur der Oberkieferfront, die er als „dunkel und abgenutzt“ wahrnahm. Neben der klinischen Befundung erfolgte eine Dokumentation der Ausgangssituation via Röntgenaufnahmen, digitalen Fotoaufnahmen (extra- und intraoral) und Situationsmodellen.

Ausgangssituation

Abbildungen 1 und 2 zeigen die verfärbten, insuffizienten Kompositfüllungen und generellen Abrasionen des Inzisalkantenbereichs. Die Gingivarezessionen Regio 13 und 23 verursachten zudem eine erhöhte Thermosensibilität.

Die detaillierte Schwarz-Weiß-Analyse (Abb. 3) verdeutlicht die Disharmonien im Frontzahnbereich. In der folgenden Tabelle werden neben den Defiziten der dentalen und gingivalen Ästhetik auch die funktionellen Problematiken dargestellt.

Prävisualisierung

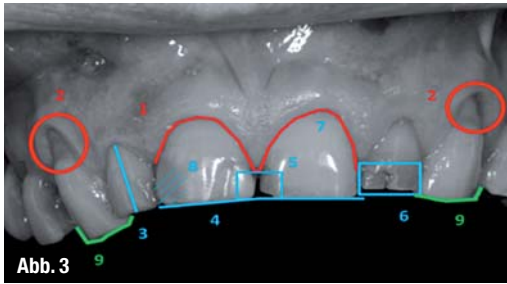
Getreu dem Spruch „Ein Bild sagt mehr als tausend Worte!“ ist die Prävisualisierung des angestrebten Behandlungsergebnisses entscheidend für die Kommunikation mit dem Patienten. Anhand einer computer-simulierten Darstellung des geplanten Ergebnisses konnte der Patient die geplanten Behandlungen

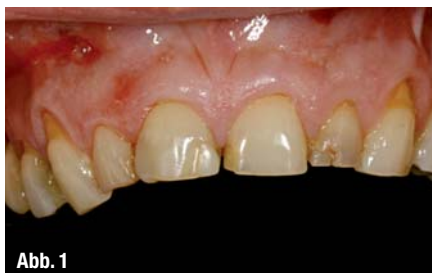

Abb. 1

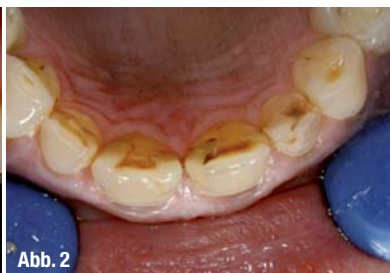

Abb. 2



schritte erstmals nachvollziehen (Abb. 4 und 5). Im zweiten Schritt wurde mithilfe eines funktionell-ästhetischen Wax-ups dem Patienten eine „greifbare“ Vorstellung der späteren Versorgung vermittelt. Per Tiefziehfolie wurde die neue Situation als Mock-up in den Mund übertragen und eine erste ästhetische und phonetische Diagnostik durchgeführt.

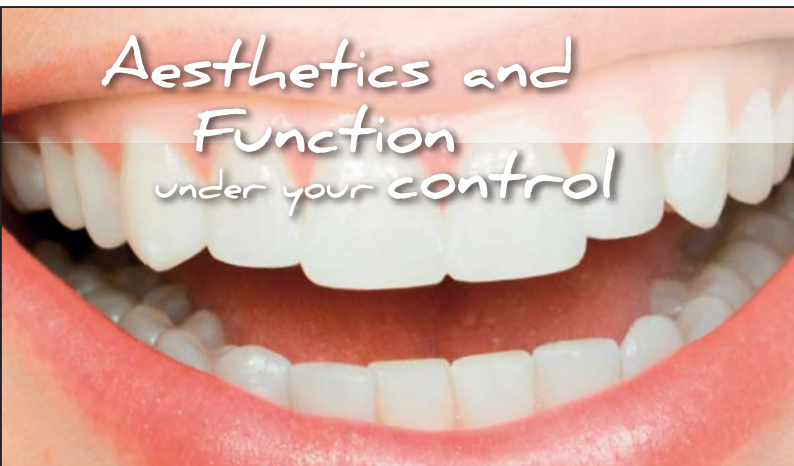Behandlungsablauf

Primär erfolgte die funktionelle Vorbehandlung mittels Schientherapie. Basierend auf den über das Zebris® JMA-Registriersystem ermittelten Vermessungsdaten wurde eine Zentrikschiene mit

Analyse der roten (gingivalen) Ästhetik	
1. Unharmonischer Gingivaverlauf:	Die Frontzahnästhetik wird durch einen ungleichmäßigen Arkadenverlauf negativ beeinflusst. Durch eine parodontalchirurgische Kronenverlängerung wird der Gingivaverlauf harmonisiert.
2. Gingivarezessionen:	Ein Nichtbeachten der biologischen Breite kann zu Gingivarezessionen im Bereich der Kronenränder führen.
Analyse der weißen (dentalen) Ästhetik	
3. Zahnachse:	Eine zu stark nach vestibulär verlaufende Kroneninklination führt zu einem unharmonischen Zahnbogen.
4. Unharmonischer Inzisalkantenverlauf:	Der Inzisalkantenverlauf der oberen Schneidezähne ist bedeutend für das harmonische Gesamtbild. Dieser sollte bilateral gleichmäßig, leicht nach distal ansteigend verlaufen.
5. Diastema mediale:	Durch das Diastema mediale der oberen Incisivi wirkt der Zahnbogen lückig und unharmonisch.
6. Insuffiziente Frontzahnfüllung:	Insuffiziente und farblich abweichende Füllung.
7. Breiten-/Längenverhältnis der Zähne:	Für die mittleren oberen Frontzähne beträgt das optimale Breiten-/Längenverhältnis 85–86 %. Ist das Verhältnis der Zahnkronen falsch, so wirken die Zähne zu breit/klein oder zu lang/schmal.
8. Falscher Farbverlauf:	Der natürliche Farbverlauf der Nachbarzähne sollte bei der Neuversorgung angepasst werden. Eine zu helle bzw. zu dunkle Schneidekante lässt die Zähne unnatürlich wirken.
Analyse der Funktion	
9. Fehlende Eckzahnführung:	Die starken Abrasionen an den Zähnen 13 und 23 weisen auf ein funktionelles Defizit hin.

Front-/Eckzahnführung hergestellt und eingegliedert. Im engmaschigen Recall wurden Passung, Okklusion und Laterotrusion kontrolliert und ge-

ANZEIGE



2N FORTBILDUNGEN FÜR ZAHNÄRZTE

KONZEPTIONSKURSE VON DEN GRUNDLAGEN ZUR PERFEKTION
2N FORTBILDUNGEN FÜR ZAHNÄRZTE UND PRAXISTEAMS
DR. MARCUS STRIEGEL & DR. THOMAS SCHWENK

Kompetent und praxisnah stellen wir Ihnen jene Methoden vor, die Sie morgen selber in Ihrer Praxis anwenden können. Wichtige Tipps und Ideen werden anhand vieler Patientenfälle kurzweilig demonstriert - von Praktikern für Praktiker.

Ihr Dr. Marcus Striegel & Dr. Thomas Schwenk

Jetzt online informieren und anmelden unter www.2n-kurse.de



DR. THOMAS SCHWENK



DR. MARCUS STRIEGEL

Zertifizierte Spezialisten für Ästhetische Zahnmedizin (DGÄZ)

Ludwigsplatz 1a
D-90403 Nürnberg

Telefon: +49 (0) 911 - 24 14 26
Telefax: +49 (0) 911 - 24 19 854

info@2n-kurse.de
www.2n-kurse.de

White Aesthetics under your control

Intensivkurs Funktion und Vollkeramik
Diagnose-Planung-Erfolg
www.2n-kurse.de/white_aesthetics

A 27./28.09.2013 Nürnberg
White Aesthetics under your control

2 Tage Intensiv-Workshop (Theorie & Hands On)
Fr. 14:00 - 19:00 & Sa. 09:30 - 16:30
750.- Euro zzgl. 19% gesetzl. MwSt. = 892,50 Euro

Red Aesthetics under your control

Intensivkurs Plastische PA Chirurgie
Diagnose-Planung-Erfolg
www.2n-kurse.de/red_aesthetics

B 8./9.11.2013 Nürnberg
Red Aesthetics under your control

2 Tage Intensiv-Workshop (Theorie & Hands On)
Fr. 14:00 - 19:00 & Sa. 09:30 - 16:30
750.- Euro zzgl. 19% gesetzl. MwSt. = 892,50 Euro

Bei gemeinsamer Buchung eines A und B Kurses beträgt der Preis
1.350.- Euro zzgl. 19% gesetzl. MwSt. = 1606,50 Euro

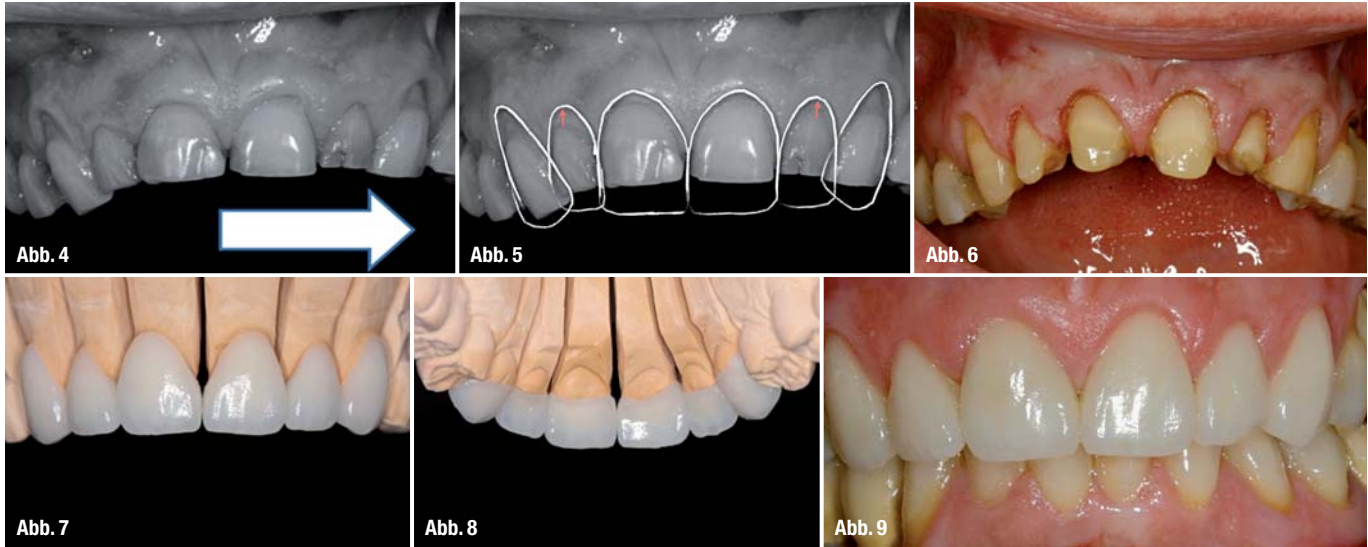
Function under your control

Funktionskurs -
Funktion praxisnah und sicher!
www.2n-kurse.de/function

C 29./30.11.2013 Nürnberg
Function under your control

2 Tage Intensiv-Workshop
mit live Demo am Patienten
Fr. 10:00 - 18:30 & Sa. 09:30 - 16:30
1050.- Euro zzgl. 19% gesetzl. MwSt. = 1249,50 Euro

Online anmelden unter www.2n-kurse.de



benenfalls korrigiert. Bereits wenige Wochen nach Insertion der Schiene zeigte der Patient eine stabile statische und dynamische Okklusion.

Zeitgleich erfolgte eine Aufhellung der natürlichen Zahnfarbe mittels In-Office-Bleaching von A 3,5 auf A 2.

Zur Harmonisierung des Gingivaarkadenverlaufs erfolgte eine minimalinvasive, labiale Kronenverlängerung an den Zähnen 12–22. Das hier angewandte Procedere mit schallaktivierten, diamantierten Osteotomieaufsätzen nach Schwenk/Striegel hat sich langzeitprognostisch aufgrund seiner geringen Invasivität bewährt. In Regio 13 und 23 wurde die Gingiva parodontalchirurgisch verdickt. Via modifizierter Tunneltechnik nach Zuhr wurde eine Kollagenmatrix (mucoderm®, botiss biomaterials) bilateral eingebracht und vernäht.

Drei Monate nach dem Eingriff erfolgte die prothetische Umsetzung. Die Zähne 13 bis 23 wurden unter maximaler Substanzschonung auf iso- bzw. supragingivalem Niveau präpariert (Abb. 6) und temporär mit einem Kompositprovisorium, welches nach Vorgabe des Wax-ups erstellt wurde, versorgt. Diese Methode erlaubte dem Patienten ein „Probetragen“ der neuen Situation und ermöglichte kleinere Modifikationen. Die definitiven Teilkronen wurden aus einer IPS e.max Presss-Keramik (LT, A2) hergestellt (Abb. 7 und 8) und adhäsiv einem Flowable-Komposit inseriert.

__Behandlungsergebnis

Das Behandlungsergebnis (Abb. 9) überzeugt durch eine gleichmäßig verlaufende, interproximal voll ausgebildete Gingiva. Mit den Keramikteilkronen wurde sowohl ein harmonischer Zahnbogen erzielt als auch eine funktionell stabile Eckzahnführung etabliert. Zur Kompensation funktioneller Habits, wie z.B. Bruxismus, trägt der Patient auch weiterhin eine Aufbisschiene.

__Fazit

Für ein erfolgreiches Behandlungskonzept ist die detaillierte Analyse und Befundung ein absolutes Muss. Um ein ansprechendes, harmonisches Endergebnis zu erzielen, genügt es nicht, sich lediglich auf die weiße Ästhetik zu beschränken. In vielen Fällen kann auch ein hochmoderner Zahnersatz die gingivalen Defizite nicht kompensieren. Dennoch wird heutzutage noch viel zu oft die digitale Dispalanalyse gescheut oder deren Wertigkeit für ein schönes, ästhetisches Lächeln nicht erkannt. Die Therapie ästhetisch anspruchsvoller Behandlungsfälle fordert ein Behandlungskonzept, welches sowohl die dentalen, gingivalen als auch funktionellen Problematiken berücksichtigt. Die digitale Fotodokumentation ist hier ein gutes Hilfsmittel, von der auch die spätere Zusammenarbeit mit dem Zahntechniker profitiert.

__Kontakt cosmetic dentistry



Dr. Julia Hehn

edel&weiss
Ludwigsplatz 1a
90403 Nürnberg

E-Mail:
hehn@edelweiss-praxis.de
Tätigkeitsschwerpunkt:
Ästhetische Zahnheilkunde



__Kontakt

cosmetic dentistry



Dr. Marcus Striegel

Ludwigsplatz 1a
90403 Nürnberg
Tel.: 0911 241426
Fax: 0911 2419854
E-Mail:

striegel@edelweisspraxis.de

Zertifizierter Spezialist der DGÄZ –
Deutsche Gesellschaft für
Ästhetische Zahnheilkunde e.V.


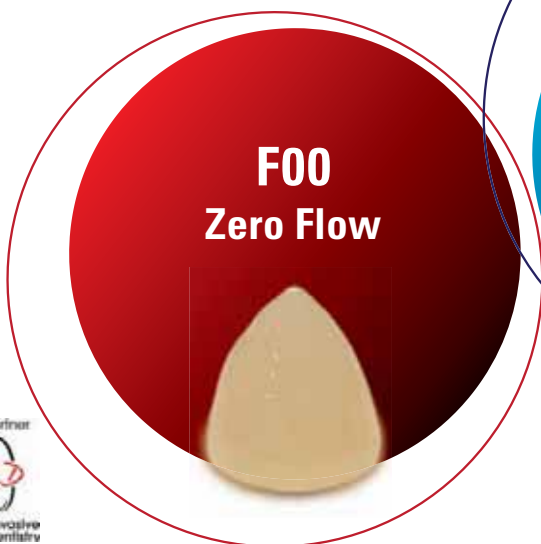




BEAUTIFIL Flow Plus

INJIZIERBARES KOMPOSIT FÜR DEN FRONT- UND SEITENZAHN

- Geeignet für alle Kavitätenklassen
- Einfache Anwendung und schnelle Politur
- Natürliche Ästhetik über wirksamen Chamäleon-Effekt
- Hohe Radiopazität
- Fluoridfreisetzung



IDS
2013

Halle 4.1
Stand A40/B49



www.shofu.de

