Die Implantologie ist heute ein nicht mehr wegzudenkender Teil der modernen Zahnmedizin. Moderne Implantatsysteme sowie postgraduelle Ausbildungsmodule für Zahnmediziner machen es möglich, Zahnimplantate sicher und erfolgreich in die tägliche Praxis einzugliedern. Neben einer guten und umfassenden Ausbildung des Operateurs ist eine genaue Patientenauswahl essenziell, gute und sichere Langzeitergebnisse mit implantatgetragenem Zahnersatz zu erzielen. Eine detaillierte klinische und bildgebende Diagnostik ist die Grundlage eines mit dem Patienten abgestimmten zielführenden Behandlungsplanes.

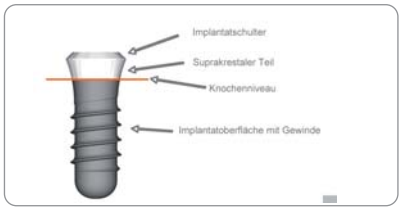

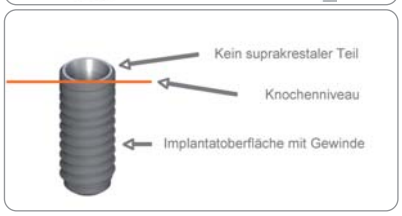

Einsatzmöglichkeiten von Tissue und Bone Level Implantaten

Autor: Dr. med. dent. Christian-Eiben Buns M.Sc.

Da heute davon ausgegangen werden kann, dass die Wahrscheinlichkeit der Osseointegration bei fast 100 % liegt, kann das Erfolgskriterium nicht mehr nur die reine Integration sein, sondern muss auch die bestmögliche Funktion, Ästhetik und Hygienefähigkeit berücksichtigen.
Grundsätzlich können nahezu alle Implantatdesigns für alle Indikationen verwendet werden. Es stellt sich allerdings die Frage, wo die verschiedenen Implantatformen vorteilhaft genutzt werden können, um das Behandlungsergebnis vorhersagbar zu optimieren.

Tissue Level Implantat

Bei einem Tissue Level Implantat handelt es sich um ein Implantat, bei dem die Implantatschulter um einige Millimeter über das Knochenniveau hinausragt und so zur Weichgewebsausformung beiträgt (Abb. 1) Die biologische Breite wird klassisch vertikal über die Implantatschulter erreicht. Das Tissue Level Implantat wird in der Mehrzahl der Fälle zur einzeitigen Implantatinsertion genutzt.

Bone Level Implantat

Bei einem Bone Level Implantat handelt es sich um ein Implantat ohne suprakrestale Anteile, welches ins Knochenniveau versenkt wird (Abb. 2). Die biologische Breite wird durch den horizontalen Versprung von Implantat zu Implantataufbau gestaltet (Platform Switching). Dieses Implantatdesign wird hauptsächlich zur zweizeitigen Implantatinsertion verwendet.

Bilder oben:
Abb. 1: Eigenschaften eines Tissue Level Implantates.
–**Abb. 2:** Eigenschaften eines Bone Level Implantates.

Gemeinsamkeiten & Unterschiede

Beide Implantatdesigns haben die gleichen Implantatoberflächen und gleichen sich im

Abb. 3 und 4: Patientin mit einer Fraktur der Wurzel.

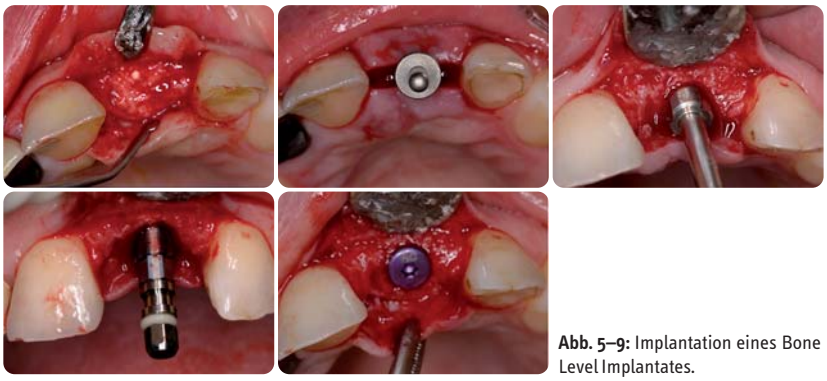

Abb. 5–9: Implantation eines Bone Level Implantates.

NanoBone®

Knochenaufbau in neuer Dimension

Gute Gründe für NanoBone®:

- extrem schnelle Knochenbildung
- vollständiges Remodelling
- leistungsstark durch Nanostruktur
- synthetisch und sicher

VERTRIEBSPARTNER

BEGO Implant Systems GmbH & Co.KG
Tel.: +49 (0) 4 21 | 2 02 82 46

m&k GmbH | Bereich Dental
Tel.: +49 (0) 3 64 | 24 81 10

DENTAURUM IMPLANTS
Tel.: +49 (0) 72 31 | 80 30

DCV-INSTRUMENTE GmbH
Tel.: +49 (0) 74 64 | 22 00

HERSTELLER

ARTOSS GmbH | Friedrich-Barnewitz-Straße 3 | 18119 Rostock | Deutschland
Tel.: +49 (0) 381 | 54345-701 | **Fax:** +49 (0) 381 | 54345-702
eMail: info@nanobone.de | **Web:** www.nanobone.de

artoss

nanobone.de

Abb. 10: Individueller Goldpfosten. – **Abb. 11 und 12:** Harmonisches Ergebnis nach Fertigstellung.

Vorgehen bei einzeitiger Chirurgie. Ebenso unterscheidet sich die Integrationszeit nicht. Beide Implantatlinien sind universell einsetzbar. Beide Implantatlinien unterscheiden sich im Vorgehen bei zweizeitiger Chirurgie aufgrund der Tissue Level Implantatschulter. Die Ausformung der Gingiva wird durch unterschiedliche Prozesse erreicht. Beim Bone Level Implantat kann man mit einer geringeren Breite keratinisierter Gingiva auskommen. Die Hebelwirkung auf das Bone Level Implantat ist aufgrund des Fehlens einer Implantatschulter allerdings größer. Die klinische Relevanz dieser unterschiedlichen Hebelwirkung ist wahrscheinlich auf deutlichen vertikalen Knochenverlust mit einem daraus folgenden ungünstigen Längenverhältnis zwischen Implantat und Implantatkrone begrenzt.
Die Einsetzbarkeit des Bone Level Implantates in komplexen ästhetischen Fällen ist wahrscheinlich vorhersagbarer. Im Folgenden soll genauer auf die wichtigsten Unterschiede eingegangen werden.

Weichgewebemanagement

Beim Tissue Level Implantat erfolgt ein Großteil des Weichgewebemanagement mithilfe des eigentlichen Implantatdesigns (Implantatschulter).
Beim Bone Level Implantat erfolgt das Weichgewebemanagement in verschiedenen Behandlungsschritten mit wechselnden Ausformungskomponenten. Manchmal reichen die konfektionierten Gingivaformer nicht aus.
Dann muss die Gingiva mit individuell hergestellten Gingivaformern optimal ausgeformt werden.

Indikationen für beide Implantatsysteme

Das Tissue Level Implantat eignet sich dort, wo die einzeitige Implantation geplant ist, besonders im Seitenzahnbereich, wo große vertikale und horizontale Dimensionen überbrückt werden müssen. Außerdem findet es Einsatz im Bereich der Hybridprothetik, um Teleskope, Lokatoren, Stege und Magnete zu befestigen.
Das Bone Level Implantat eignet sich bevorzugt für den Frontzahn- und Prämolarenbereich, vor allem wenn eine hohe Lachlinie und ein dünner Gingivatyp vorliegen. Des Weiteren ist es besonders geeignet für die zweizeitige Chirurgie, bei der Hart- und/oder Weichgewebe augmentiert werden muss. Die Versenkung im Knochenniveau macht den spannungsfreien Lappenverschluss leichter und sicherer.

Frontzahnbereich

Fallbeispiel 1
In diesem Fall handelt es sich um eine 42-jährige Patientin mit einer Fraktur der Wurzel, wahrscheinlich ausgelöst durch einen Wurzelstiftaufbau (Abb. 3 und 4). Die Patientin weist eine deutlich kritische Gingivaästhetik mit hoher Lachlinie auf. Im ersten Schritt wurde der Zahn schonend unter Gewebeerhalt entfernt und die Alveole mit einem Knochenersatzmaterial aufgefüllt. Eine Kollagenmembran bedeckte das Ersatzmaterial und ermöglichte, sicher eingenäht, eine komplette Granulation der Extraktionsalveole mit neuer breiter keratinisierter Gingiva. Nach etwa sechsmonatiger Ausheilungszeit der Alveole wurde ein Bone Level Implantat inseriert und komplett unter der Gingiva versenkt (Abb. 5–9). Nach ca. neun Wochen erfolgte die Freilegung mittels einer feinen Inzision im Bereich der Implantatdeckschraube, ohne die Papille der Nachbarzähne zu tangieren.
Die Deckschraube wurde entfernt und durch einen höheren und breiteren Gingivaformer ersetzt. Nach ca. sieben Tagen erfolgte die Ausformung mit dem nächstgrößeren Gingivaformer, bis der Durchmesser des Nachbarzahnes auf Gingivaniveau annähernd erreicht wurde. Bei der Abformung sollte der Abformpfosten auf den Durchmesser und die Höhe des letzten Gingivaformers individualisiert werden. Auf diese Weise erfolgt eine sehr genaue Abformung des Emergenzprofiles. In diesem Fall wurde ein individuell gefertigter Goldpfosten verwendet (Abb. 10), alternativ könnte man Standardpfosten oder individualisierte Keramikpfosten verwenden. Abschließend wurden Cerconkronen auf das Implantat

Abb. 13–16: Übermäßige Verdrängung der Gingiva durch Abformpfosten. Im Ergebnis zu lang erscheinende Kronen 11 und 21.

Abb. 17–20: Formung der Gingiva zu gering durch unterdimensionierte Gingivaformer; ungünstiges Emergenzprofil der Krone.

Abb. 21–24: Klinisch zu kurze Krone durch zu geringe Auformung der Gingiva. Nachausformung mit breiteren Gingivaformern und nachfolgend harmonisches Ergebnis.

und den benachbarten Inzisivus zementiert. Auf diese Weise ließ sich ein harmonisches, ästhetisch ansprechendes Ergebnis erzielen (Abb. 11 und 12).

Fallbeispiel 2

Hier wurden zum Ersatz der zentralen Inzisivi zwei Tissue Level Implantate verwendet, die etwa 2,5–3 mm subgingival positioniert wurden. Die konfektionierten Tissue Level Implantatabformpfosten verdrängten aufgrund der Dicke und Höhe der Gingiva das Gewebe unkontrolliert (Abb. 13–16).

Diese Information war dem Zahntechniker nicht bekannt, sodass auf der Basis dieser Abformung weitergearbeitet und eine weitere leichte Überkonturierung der Krone zur Ausformung der Gingiva eingearbeitet wurde. Diese Form der Verdrängung oder Überkonturierung sorgt leider nicht zwingend für ein besseres Ergebnis im Bereich der roten Ästhetik, da der Druck der Krone auf das Weichgewebe nicht nur eine Ausformung nach bukkal, sondern auch eine Apikalwanderung (Rezession) des Gewebes zur Folge haben kann. Daher kann man nur bedingt empfehlen, dem Konzept zur Ausformung der Alveole durch leichten Druck zu folgen. Interdental lässt sich zwar so, zusammen mit der Berücksichtigung der Tarnow-Regel, eine Ausformung der Interdentalpapille erreichen, nach bukkal hin sollte zu großer Druck allerdings vermieden werden. Ein Vorschlag zur Vermeidung des hier gezeigten Ergebnisses könnte zum Beispiel das Reduzieren des Abformpfostens im bukkalen Bereich sein. So wird der Druck auf die Gingiva im bukkalen Bereich geringer und die Gefahr der Apikalwanderung der Gingiva reduziert.

Mögliche weitere Fehlerquellen

Trotz optimaler theoretischer Planung eines Falles fällt zuweilen das abschließende optische Ergebnis nicht wie gewünscht aus. Selbst wenn ein ästhetisch vorteilhaftes Bone Level Implantat verwendet wird, müssen verschiedene Dinge beachtet werden. Zum einen muss darauf geachtet werden, dass die Gingiva ausreichend ausgeformt wird, um die Implantatkronen nicht zu kurz erscheinen zu lassen. Des Weiteren muss das Bone Level Implantat auch ausreichend tief versenkt sein, dass die vertikale Distanz zum Erreichen einer ästhetisch ansprechenden Emergenz ausreichend ist. Im hier angeführten Fall wurden unterdimensionierte Gingivaformer verwendet und zu früh abgeformt. Im Ergebnis erscheinen die Kronen zu kurz und weisen anstelle einer harmonischen Emergenz einen bukkalen „Balkon" auf (Abb. 17–20). In einem weiteren Fall wurden ebenfalls zu gering dimensionierte Gingivaformer verwendet. Vorteilhaft war, dass die Patientin zuerst mit einer provisorischen Krone versorgt wurde. Diese konnte entfernt werden und es konnten weitere breitere Gingivaformer verwendet werden, um das ästhetische Ergebnis zu optimieren (Abb. 21–24).

Abb. 25–28: Implantation eines Bone Level Implantates; Eingliederung einer VMK-Krone; trotz Gingivaausformung etwas kurze Krone; geringe klinische Relevanz wegen niedriger Lachlinie.

Prämolarenbereich

Die Ästhetik im Prämolarenbereich und somit die Wahl des Implantatdesigns ist von der Lachlinie und vom Gingivatyp abhängig.

ANZEIGE

UNO
Günstig?
Aber sicher!

Das extrem schlanke UNO erlaubt Ihnen ein besonders wirtschaftliches Arbeiten. Denn das einteilige und sehr schmale Implantat ist trotz seiner hohen Qualität nicht nur besonders preiswert, es lässt sich auch in kürzester Zeit und damit besonders effizient einsetzen. Und die neue Kugelkopfvariante NARROW begeistert sogar ganz neue Patientengruppen für eine Implantatlösung. Eben typisch MIS.

© MIS Corporation. All rights Reserved.

☐ Bitte rufen Sie uns an, um einen persönlichen Beratungstermin zu vereinbaren

☐ Bitte schicken Sie mir den kostenlosen Produkt-Katalog 2009

Name

Telefon

Straße, Nr. PLZ, Ort

MIS GERMANY
Make it Simple

M.I.S. Implant Technologies GmbH
Paulinenstraße 12 a 32427 Minden
Tel: 0571-972 76 90 Fax: 0571-972 76 91
site: www.mis-implants.de

Abb. 29–31: Tissue Level Implantat zum Ersatz von 25; geringe weitere Verdrängung durch Abformpfosten; klinisch gleich lange Krone.

Abb. 32: „Balkonisierung" der Krone; parodontal ungünstiges Ergebnis. – **Abb. 33:** Tissue Level Implantat mit Molarenplattform für parodontal gut reinigbare Krone ohne „Balkon". – **Abb. 34:** Straumann Tissue Level Implantate nach Osseointegration.

Aufgrund der umfassenderen Möglichkeiten zur Gingivaausformung vor allem bei dünnem Gingivatyp und hoher Lachlinie wird das Bone Level Implantat oft dem Tissue Level Implantat vorgezogen. Die Hauptproblematik ist die begrenzte Breite der konfektionierten Gingivaformer. Besonders im Prämolaren- und auch Molarenbereich ist der Alveolarkamm so breit, dass die Standardgingivaformer nicht ausreichend breit ausformen können, was dann zu kurz erscheinende Kronen zur Folge hat (Abb. 25–28).

Bei Tissue Level Implantaten erfolgt die Ausformung überwiegend über die Implantatschulter und die vergleichsweise flachen Heilungsschrauben. Durch die leichte Verdrängung der Gewebe bei der Abformung und der Fertigung der Krone erhält man ein harmonischeres Bild in Bezug auf den Kronen- und Gingivarand und die Kronenlänge (Abb. 29–31).

Molarenbereich

Im Molarenbereich herrschen insgesamt geringere ästhetische Anforderungen. Meistens wird einzeitig implantiert und man benötigt eine möglichst große und breite Implantatplattform, um den Querschnitt eines Molaren zu imitieren. Außerdem ist es parodontalhygienisch sinnvoll, den Spalt Implantat/Krone möglichst equi- oder nur leicht subgingival zu legen. Bei Molarenlücken, die nicht selten 14 mm in mesio-distaler Ausdehnung sind, kann eine zu geringe horizontale Dimension des Implantates zu unvorteilhaften Ergebnissen führen. So weist z. B. ein 4,8 mm Bone Level Implantat einen Aufbau gleicher Breite auf. Beim Tissue Level Implantat gibt es die Möglichkeit einer Wide Neck Version mit extendierter Plattform, um einen Molaren zu designen. Beim Bone Level Implantat hingegen kann oft die „Balkonisierung" der Krone nicht vermieden werden, was parodontalhygienisch ungünstig ist und somit zu vermeiden wäre (Abb. 32). Ein Tissue Level WNI Implantat ermöglicht ein parodontal gut zu reinigendes, normales Emergenzprofil ohne Balkonisierung (Abb. 33).

Hybridprothetik

Im Falle der Hybridprothetik gibt es kaum ästhetische Anforderungen an das Implantat. Die Hauptaufgabe des Implantates in der Hybridprothetik ist die Retention eines herausnehmbaren Ersatzes. Ein wesentlicher Vorteil ist die dabei oft gute Reinigbarkeit der Implantatunterkonstruktion. In diesen Fällen wird oft einzeitig implantiert und der Spalt Implantat/Aufbau möglichst equi- oder sogar supragingival gelegt, um Bakterien keine Eintrittspforte zu geben und maximale Hygienefähigkeit zu garantieren. Aus diesen Gründen wird in der Hybridprothetik oft auf Tissue Level Implantate zurückgegriffen (Abb. 34). Parodontalhygienisch und statisch günstige Retentionselemente sind die sogenannten Locatoren (Abb. 35), vor allem wenn die Aufbauhöhe auf dem Kieferkamm begrenzt ist. Diese ermöglichen eine oft ausreichende Retention einer z. B. gaumenfreien Prothese (Abb. 36).

Abb. 35: Locatoren sind parodontalhygienisch und statisch günstige Retentionselemente.

Abb. 36: Klinische Abschlusssituation: ausreichende Retention einer gaumenfreien Prothese.

Fazit

Grundsätzlich sind beide Implantatdesigns universell einsetzbar. Das Bone Level Implantat hat vor allem bei ästhetisch anspruchsvollen Indikationen mit kritischer Gingivadicke und hoher Lachlinie seine Vorteile. Vorausgesetzt werden muss hierbei die korrekte und ausreichende Ausformung der Gingiva. Das Tissue Level Implantat ist vorteilhaft im Bereich der Hybridprothetik und im Seitenzahnbereich zur Überbrückung größerer vertikaler und horizontaler Distanzen.

kontakt

Dr. Christian-Eiben Buns M.Sc.
Saarstr. 13
51375 Leverkusen
Tel.: 02 14/5 18 02
Fax: 02 14/5 18 01
E-Mail: praxis@wengel-buns.de
www.wengel-buns.de

Keystone Dental.
Einfach genial, genial einfach.

Keystone Dental macht es Ihnen als implantologisch tätigen Zahnarzt leicht. Wir bieten die gesamte implantologische Produktpalette aus einer Hand, alles ist aufeinander abgestimmt: 3D-Diagnostik, navigiertes Implantieren, vollintegrierte chirurgische und restaurative Farbcodierung, intuitiv zu handhabendes Chirurgie-Set und Produkte zur gesteuerten Regeneration. Keystone Dental steht für beste Qualität und ästhetische Resultate zum fairen Preis, für einfache Handhabung, klinische Flexibilität und lebenslange Garantie. So zaubern wir Ihren Patienten das schönste Lächeln auf die Lippen. **www.keystonedental.de**

Keystone Dental GmbH . Jägerstraße 66 . D-53347 Alfter
Tel.: 0 22 22-92 94-0 . Fax: 0 22 22-97 73 56 . E-Mail: info@keystonedental.de

Implantatsysteme | Implantatsoftware | Regenerationsprodukte

Keystone dental