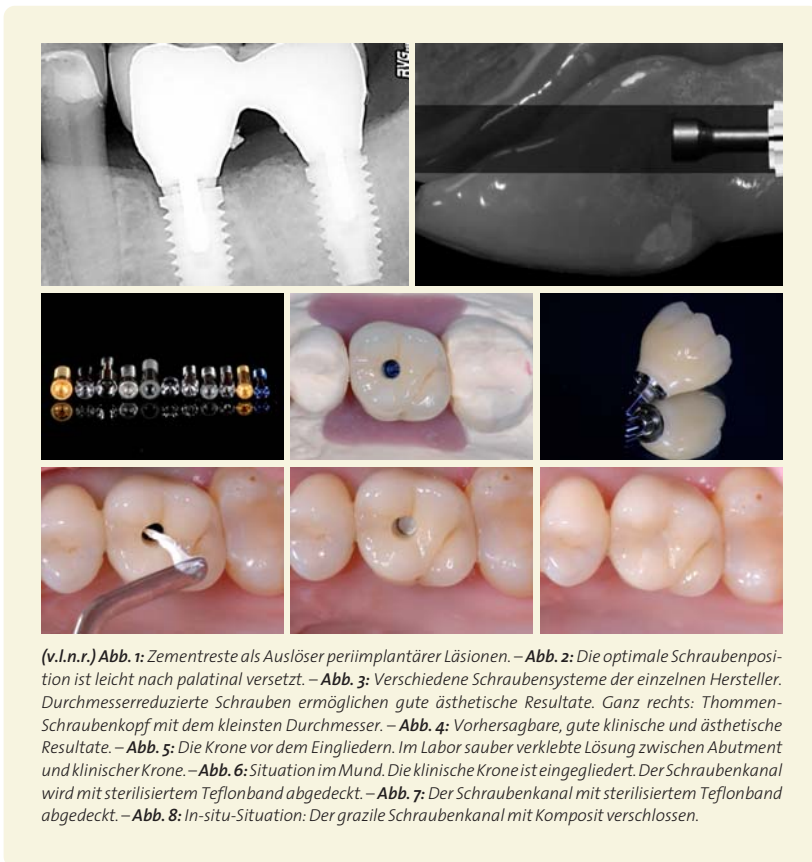


# INNOVATIONEN IN DER IMPLANTOLOGIE

## Welchen Nutzen hat der Kliniker?

Kilian David Hansen, Dr. Daniel Bäumer, Prof. Dr. Markus Hürzeler



(v.l.n.r.) **Abb. 1:** Zementreste als Auslöser periimplantärer Läsionen. – **Abb. 2:** Die optimale Schraubenposition ist leicht nach palatinal versetzt. – **Abb. 3:** Verschiedene Schraubensysteme der einzelnen Hersteller. Durchmesserreduzierte Schrauben ermöglichen gute ästhetische Resultate. Ganz rechts: Thommen-Schraubenkopf mit dem kleinsten Durchmesser. – **Abb. 4:** Vorhersagbare, gute klinische und ästhetische Resultate. – **Abb. 5:** Die Krone vor dem Eingliedern. Im Labor sauber verklebte Lösung zwischen Abutment und klinischer Krone. – **Abb. 6:** Situation im Mund. Die klinische Krone ist eingegliedert. Der Schraubenkanal wird mit sterilisiertem Teflonband abgedeckt. – **Abb. 7:** Der Schraubenkanal mit sterilisiertem Teflonband abgedeckt. – **Abb. 8:** In-situ-Situation: Der grazile Schraubenkanal mit Komposit verschlossen.


»» Nach Zahnextraktionen finden massive Resorptionsvorgänge und Defektbildungen statt, die das spätere Behandlungsergebnis nachhaltig beeinflussen können (Seibert und Cohen, 1987; Hawkins et al., 1991). Verloren gegangene Zähne durch Implantate zu ersetzen, stellt aus medizinischer Sicht die optimale Behandlungsoption dar. Die Überlebens- und Erfolgsraten von Implantaten sind im Frontzahnbereich ähnlich gut wie in den übrigen Kieferregionen (Belser et al., 2004), und mit denen von Brücken zu vergleichen (Pjetursson et al., 2007). Die der Lücke benachbarten Zähne müssen nicht in die Behandlung mit einbezogen werden und die Erweiterung- und Reparaturmöglichkeiten bei zukünftigen zahnmedizinischen Komplikationen oder Problemen sind exzellent.

Das Erzielen guter ästhetischer Ergebnisse in Verbindung mit Implantaten erweist sich jedoch, trotz großer Fortschritte in den letzten Jahren, nach wie vor als besondere Herausforderung. Gerade das Vorliegen vertikaler Gewebedefekte oder die Notwendigkeit, mehr als nur einen Zahn durch Implantate ersetzen zu müssen, stellen zum gegenwärtigen Zeitpunkt aus ästhetischer Sicht Ausgangssituationen dar, die nicht vorhersagbar zufriedenstellend gelöst werden können. Dies setzt sehr hohe Ansprüche ans Implantatdesign und an die Oberfläche des Implantats voraus.

Als nachteilig erweist sich zudem, dass die erfolgreiche Anwendung von Implantaten in ästhetisch kritischen Regionen sehr techniksensitiv ist und eine perfekte Implantatpositionierung in allen drei räumlichen Dimensionen voraussetzt. Darüber hinaus ist der Behandlungsaufwand in der Regel vergleichsweise hoch, wenn Implantate zur Anwendung kommen. Während bei Brückenversorgungen häufig schon alleinige Weichgewebsaugmentationen zu einem funktionell und ästhetisch akzeptablen Ergebnis führen, müssen bei Implantatversorgungen zur Erzielung einer adäquaten Osseointegration in der Regel neben Weich- auch Hartgewebsaugmentationen vorgenommen werden. Weiterhin führt die Tatsache, dass Implantate dem mikrobiologischen Milieu der Mundhöhle ausgesetzt sind, zu Remodellierungsvorgängen im Sinne der Ausbildung einer biologischen Breite, die den Zahnfleischverlauf um implantatgetragene Restaurationen negativ beeinflussen können. In einem Zeitraum von drei bis zwölf Monaten nach Implantatinsertion muss bei transmukosal eingehielten Implantaten sowie nach prothetischer Versorgung bei submukös eingehielten Implantaten



**Abb. 9:** Die maschinierete Schulter ist ein Kernelement der Implantatlinie. Es hilft die biologische Breite zu respektieren und schafft so die Voraussetzung für eine gelungene Ausformung des Weichgewebes und vorhersagbare ästhetische Ergebnisse.



**Abb. 10:** Der VECTODrill™ Bohrer. Durch die leicht zulaufende und abgerundete Implantatspitze wird das Implantat bei der Insertion zentriert geführt. Das selbstschneidende Gewinde sorgt für einen durchgehenden Knochengrip und hohe Primärstabilität. Für alle Thommen Implantate wird das identische Bohrsystem verwendet. Die Bohrer sind erhältlich als steril verpackte Einweginstrumente aus rostfreiem Stahl oder als unsteril verpackte Mehrweginstrumente aus Keramik. – **Abb. 11:** Elektromikroskopische Aufnahme der sandgestrahlten und thermisch säuregeätzten Oberfläche bei 17.000-facher Auflösung. – **Abb. 12:** Fluoreszenzmikroskopische Aufnahme eines Proteinfilms auf der einer Implantatoberfläche fünf Minuten nach Primärkontakt mit Proteinlösung. Während auf den konditionierten Flächen (rechte Bildseite) ein homogener Proteinfilm nachweisbar ist, sind auf der unkonditionierten Oberfläche (linke Bildseite) unproteinierte Bereiche von bis zu 300µm Durchmesser wahrnehmbar.

mit Weichgewebsrezessionen von im Mittel 0,6 bis 1,6 mm gerechnet werden (Grunder, 2000). Erst nach dieser Zeit scheint die Situation unter der Voraussetzung gesunder periimplantärer Verhältnisse weitgehend stabil zu sein (Giannopoulou et al., 2003).

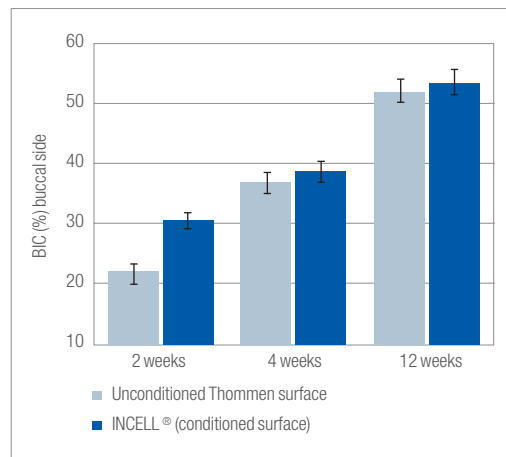
### Voraussetzungen an ein modernes Implantat

Der Zusammenhang „gesünderer“ periimplantärer Weichgewebe bei nicht vorhandenen Zementresten erscheint offenkundig schlüssig und nachvollziehbar (Abb. 1). So sind rund 80 Prozent aller periimplantären Läsionen mit Zementresten assoziiert (Wilson, 2009; Linkevicius et al., 2012). Deswegen ist eine verschraubte Lösung zu bevorzugen. Aus diesem Grund sollte man besonderen Wert auf das Design des grazilen Schraubenkopfes und eine geringe prothetische Bauhöhe Wert legen (Abb. 2 und 3). Diese Aspekte sind unumgänglich für verschraubte Lösungen, die klinisch-ästhetisch hochwertige Resultate ermöglichen.

Ein minimalistischer Schraubenkopf des Implantatsystems (Abb. 3) erlaubt dem Zahntechniker die Herstellung eines sehr schmalen Schraubenkanals (Abb. 4–6). Durch diesen Vorteil ist es mit sehr wenig Aufwand möglich, das laborgefertigte herausnehmbare Provisorium chairside in eine implantatgetragene Sofortversorgung umzuwandeln, ohne ein Temporary-Abutment zu beschleifen oder umzuarbeiten (Abb. 26–30). Es ergibt sich somit für den Behandler und für den Patienten eine signifikante Zeitersparnis, da


kein zeitaufwendiger Umbau des Provisoriums im zahntechnischen Labor oder am Behandlungsstuhl notwendig ist.

Wie folgender Patientenfall zeigt, wird das laborgefertigte Provisorium an dem zu implantierenden Zahn 22 ausgeschliffen (Abb. 21). Es erfolgt die exakte Übertragung des Provisoriums auf das Implantat mittels

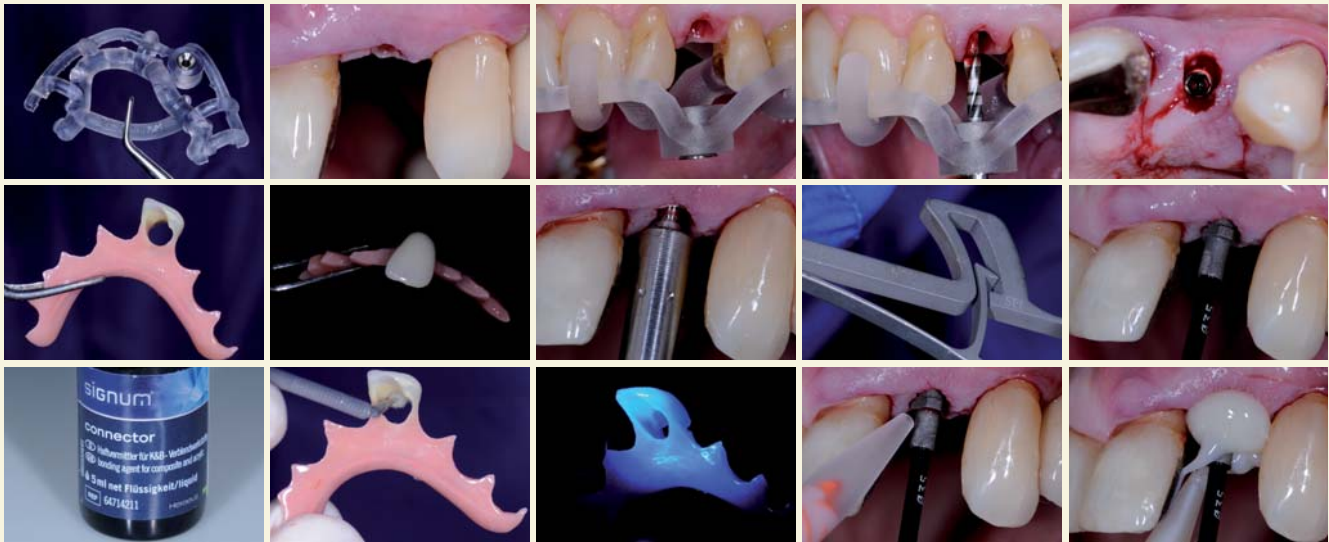

**Abb. 13:** Implantate mit INICELL können in den meisten Fällen bereits nach drei Wochen und somit früher belastet werden. Dadurch bietet sich mehr Flexibilität bei der Behandlung.

sandgestrahltem, konfektioniertem Abutment und Protemp™ 4 (3M ESPE, Seefeld, Deutschland) (Abb. 25–37). Die nun geschaffene Situation erzielt gute ästhetische Ergebnisse bei gleichzeitiger exzellenter Erweiterungs- und Reparaturmöglichkeit.



**Abb. 14:** Das APLIQUIQ® System des INICELL-Implantatsystems auf einen Blick. – **Abb. 15:** Die SPI® MONO-Drehmomentratsche ist aus einem Stück gefertigt und für den Einsatz im chirurgischen wie auch im prothetischen Bereich konzipiert. Ausgesprochen einfach in der Anwendung, erspart die MONO Drehmomentratsche zusätzlich Zeit bei Pflege und Wartung, da weder Demontage noch Montage nötig sind.



(v.l.n.r.) **Abb. 16:** Die hergestellte Bohrschablone präoperativ. Hergestellt mit der Swissmeda-Software (Swissmeda AG, Zürich, Schweiz) mittels Überlagerung der STL-Daten und des DICOM-Datensatzes. – **Abb. 17:** Ausgangssituation von bukkal. Der Zahn 22 wurde entfernt. – **Abb. 18:** Die Bohrschablone in situ, direkt nach der Extraktion des Zahnes 22. Die Bohrschablone weist eine sehr exakte Passung auf. – **Abb. 19:** Die Insertion des Pilotbohrers durch die Bohrhülse. Die trapezförmige Gewindestruktur mit selbstschneidenden Eigenschaften und das darauf abgestimmte VECTOdrill™-Bohrersystem erlauben eine einfache und sichere Implantatinserion selbst bei weichem Knochen. Dies führt zu einer verbesserten Primärstabilität, die besonders in Risikolokalisationen von enormer Wichtigkeit ist. – **Abb. 20:** Die Situation von inzisal. Entlastungsinzisionen und tunnelierende zweischichtige Präparation nach Tinti (Koronale Verschiebelappenplastik von palatinal). – **Abb. 21:** Laborgefertigtes Sofort-PV mit Aushöhlung des Zahnes 22. Dadurch kann die exakte Übertragung auf das Implantat ermöglicht werden. – **Abb. 22:** Ansicht des laborgefertigten Sofort-PV's von bukkal. – **Abb. 23:** Implantatinserion mittels eines drehmomentbegrenzten Chirurgie-Winkelstückes. – **Abb. 24:** Zur exakten Bestimmung des Eindrehmomentes wird die SPI®MONO-Drehmomentratsche verwendet. Sie ist aus einem Stück gefertigt und für den Einsatz im chirurgischen wie auch im prothetischen Bereich konzipiert. In dem vorliegenden Fall betrug der Insertionstorque über 30 Ncm und ist somit ausreichend für die Sofortversorgung ohne Okklusionskontakt geeignet. – **Abb. 25:** Einbringen des sandgestrahlten konditionierten provisorischen TEMPORARY-Abutment. Man beachte die Ausrichtung des Implantats in mesio-distaler Richtung. – **Abb. 26:** Benetzen des laborgefertigten Sofort-Provisoriums mit Signum Connector. – **Abb. 27:** Aufbringen von Connector an das vorgefertigte herausnehmbare Provisorium. Wenn der Insertionstorque nicht ausreichend hoch ist, ist kein Umbau notwendig und man kann den Patienten mit dem herausnehmbaren laborgefertigten Provisorium die nächsten fünf Monate entlassen. – **Abb. 28:** Härten des Connectors unter UV-Licht (Kerr Optilux 501, Sybron Dental Specialities, Orange, CA, USA). – **Abb. 29:** Umspritzen des konditionierten provisorischen TEMPORARY-Abutments mit ProTemp4™-Temporäres Kronen- und Brückenmaterial. – **Abb. 30:** Umspritzen des Abformpfostens mit ProTemp4™ Temporäres Kronen- und Brückenmaterial.

Weitere Voraussetzungen an ein modernes Implantat ist der Werkstoff des Implantatgrundkörpers, das Makro- und Mikrodesign sowie die Implantat-Abutment-Verbindung (Albrektsson und Wennerberg, 2004a; Sannino et al., 2010; Wennerberg und Albrektsson, 2010).

Als Werkstoffe der Implantatgrundkörper verwenden heute alle führenden Hersteller Reintitan oder Titanlegierungen (Grad II–V) (Wennerberg und Albrektsson, 2009a). Legierungen wie TiAlV<sub>a</sub> oder TiAlNb sollen zu einer erhöhten Härte und besseren Stabilitätswerten führen. Dadurch werden grazilere Aufbauten und schmalere Implantatgrundkörper ermöglicht. Diese sind aus der Hüftprothesentechnik in der Humanmedizin erprobt. Gerade aber in der anspruchsvollen Zahnmedizin hat sich Reintitan, aufgrund der höchsten Biokompatibilität und Biostabilität, etabliert (Branemark et al., 1985). Andere Materialien können, nach heutigem Kenntnisstand, die an sie gestellten Erwartungen nicht erfüllen (Kunststoffe, Aluminiumoxidkeramiken, Kobalt-Basis-Legierungen) oder befinden sich noch in der Erprobungsphase (Zirkonimplantate, Firma Straumann, ITI, Schweiz).


### Makrodesign

Auf dem dentalen Implantatmarkt haben sich rotationssymmetrische Implantatgrundkörper durchgesetzt. Sowohl zylinderförmige oder wurzelförmige (tapered) Implantatsysteme als auch schraubenfö-

mige Implantate bestehen auf dem Markt und bieten eine Auswahl für den Implantologen. Diese Makrosysteme bieten bei normalen Knochenverhältnissen (D1–D2) eine ausreichend hohe Primärstabilität, welches die Voraussetzung für eine sichere Osseointegration ist. Beide rotationssymmetrische Systeme sind bei allen gängigen Firmen vertreten. Das ELEMENT Implantat ist der am häufigsten verwendete Thommen-Implantattyp. Es zeichnet sich durch ein einfaches, standardisiertes Bohrprotokoll aus, welches ein präzise geformtes Implantatbett generiert. Die Insertion des Implantats ist durch die leicht zulaufende und abgerundete Implantat Spitze vereinfacht, weil es zentriert geführt wird. Das selbstschneidende Gewinde sorgt für einen durchgehenden Knochengrip und hohe Primärstabilität. Das ELEMENT Implantat ist mit einem Plattformdurchmesser von 3,5 mm (Kerndurchmesser 2,8 mm) bis zu 6,0 mm in den Varianten (3,5 mm, 4,0 mm, 4,5 mm, 5 mm und 6 mm) mit dem bewährten parallelwandigen Design und dem selbstschneidenden Gewinde erhältlich. Es ist in allen gängigen Längen erhältlich (6,5 mm bis 17 mm) und besitzt drei verschiedene Halshöhen (0,5 mm [MC], 1,0 mm [RC] und 2,5 mm [LC]).

Beim CONTACT Implantat erweitert sich der Implantatkörper zum Kieferkamm hin und kann daher in Extraktionsalveolen dazu beitragen, dass der Alveolarkamm gut gestützt wird. Dadurch ist es möglich, CONTACT Implantate mit großem Plattformdurchmesser auch dort zu setzen, wo der Wurzelbereich





## „I WANT YOU FOR DENTAL CHALLENGE“

2013  
dentalchallenge

### VOCO Dental Challenge 2013: die Herausforderung lockt

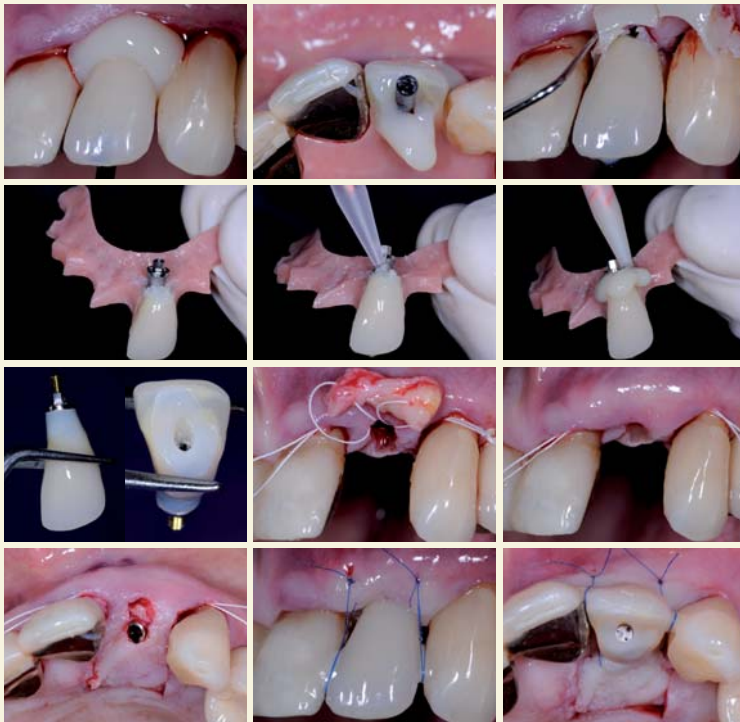
Schon seit 2003 fördern wir den wissenschaftlichen Nachwuchs im Rahmen der VOCO Dental Challenge. Im elften Jahr unseres renommierten Forschungswettbewerbs warten neben attraktiven Preisgeldern zahlreiche Überraschungen und ein Ausflug auf die Nordseeinsel Helgoland auf unsere Teilnehmer. Alle Informationen auch unter [www.voco.de](http://www.voco.de).

Wir freuen uns auf Sie – bewerben Sie sich jetzt!



Seien Sie dabei! QR-Code scannen und alle Infos zur VOCO Dental Challenge 2013 erhalten!

Forschung  
für die Zukunft



(v.l.n.r.) **Abb. 31:** Einbringen des laborgefertigten herausnehmbaren Provisoriums. – **Abb. 32:** Situation von okklusal: Die lange Abformschraube ragt aus den provisorischen Material weit hinaus. Dadurch ist ein problemloses Ausgliedern möglich. – **Abb. 33:** Entfernen der ProTemp4™ Überschüsse. – **Abb. 34:** Das laborgefertigte Provisorium mit konditionierten provisorischen TEMPORARY-Abutment samt Übertragung. – **Abb. 35:** Nach dem Benetzen mit Connector nun erneutes Umspritzen des Zahnes. – **Abb. 36:** Zahn 22 mit ProTemp4 umspritzt. Nach der Aushärtungsphase kann das herausnehmbare Provisorium zu einem implantatgetragenen Sofort-PV umgebaut werden. – **Abb. 37:** Das fertig ausgearbeitete und umgearbeitete implantatgetragene Sofort-Provisorium. – **Abb. 38:** Das autologe subepitheliale Weichgewebstransplantat mitentsprechenden Positionierungsnahten (Modifizierte Pouch-Technik). – **Abb. 39:** Das positionierte autologe subepitheliale Bindegewebstransplantat in situ. – **Abb. 40:** Die Situation von inzisal. – **Abb. 41:** Nahtverschluss von bukkal. – **Abb. 42:** Nahtverschluss von inzisal.

aufgrund besonderer anatomischer Strukturen eingegengt ist.

Das konisch-zylindrische Implantat für Extraktionsalveolen und spezielle anatomische Situationen ist in fünf Plattformgrößen 3,5 mm, 4,0 mm, 4,5 mm, 5,0 mm und 6,0 mm mit je zwei verschiedenen Halshöhen: 0,5 mm (MC) und 1,5 mm (RC) erhältlich. Dies ist besonders bei bestimmten Indikationen (u. a. geringes Knochenangebot, Sofortversorgungen auch im Molarenbereich) von Bedeutung. Insbesondere unter dem Aspekt der chirurgischen Sofortversorgung ist es wichtig, Implantatdurchmesser vorzufinden, die in der Lage sind, auch große Defekte auszufüllen. Beide Implantatsysteme sind vollständig mit allen prothetischen Komponenten und Instrumenten des Thommen Implantatsystems kompatibel.

### Für jede klinische Situation die richtige Halshöhe

Ein maschinierter Hals hilft die biologische Breite zu respektieren und schafft so die Voraussetzung für gelungene Ausformung des Weichgewebes und vorhersagbare ästhetische Ergebnisse. So erfordert die klinische Situation oftmals eine krestal liegende Implantatschulter. Liegt die Schulter auf Knochenniveau, kann insbesondere bei dünnem Gingivabiotyp das Emergenzprofil harmonischer ausgeformt wer-

den. Des Weiteren existiert mit der Halshöhe MC (minimized collar) ein Implantattyp, der, obwohl auf Knochenniveau gesetzt, dennoch nicht auf die Vorteile des maschinieren Halses verzichtet. Mit einer Halslänge von 0,5 mm kann besonders im Frontzahnbereich sowohl mit Implantaten der Linie ELEMENT als auch CONTACT eine ausgezeichnete Ästhetik erreicht werden. Long Collar-Implantate eignen sich ideal für den transgingivalen Einsatz bei Versorgungen mit Hybridprothetik.

### Implantatoberfläche

Die sandgestrahlte und thermisch säuregeätzte Oberfläche wird als Goldstandard in der neueren Literatur beschrieben. Sie sollte einen durchschnittlichen Sa-Wert von 1–2 um besitzen, um die besten osseointegrativen Eigenschaften zu besitzen (Wennerberg und Albrektsson, 2010). Beide hier beschriebenen Implantatsysteme werden mit der sandgestrahlten und thermisch säuregeätzten Oberfläche versehen (Albrektsson und Wennerberg, 2004b; Wennerberg und Albrektsson, 2009b). Diese mikrorauhe Oberfläche ermöglicht hervorragende funktionelle und strukturelle Verbindungen zwischen Knochen und Implantatoberfläche, was zu einer exzellenten Implantatstabilität führt (Buser et al., 1999). Insbesondere die Mikrorauigkeit fördert nachweislich die Differenzierung von osteogenen Zellen unter In-vitro-Bedingungen (Boyan et al., 2001).

Um eine sogenannte superhydrophile Oberfläche zu generieren, sollte die mikrorauhe, sandgestrahlte und geätzte Oberfläche nochmals konditioniert werden. Dies kann chairside mittels des APLIQUIQ® Systems geschehen und führt so zu einer optimalen Benetzbarkeit der Implantatoberfläche. Dies führt zu einer schnellen Initiierung der Knochenneubildung, da die Wechselwirkung unmittelbar beim ersten Kontakt mit Blut eine rasche Adsorption des Films aus Plasmaproteinen stattfinden lässt. Zudem wird die gleichmäßige Adsorption von Proteinen aus dem Blut verbessert und somit der anschließende Einheilungsprozess gefördert (Tugulu et al., 2010).

Für den Kliniker ergibt sich neben der erhöhten Sicherheit in der frühen Einheilphase auch ein anhaltender Anstieg der Stabilität in den ersten acht Wochen nach der Implantationinsertion mit INICELL® Implantaten (Calvo-Guirado et al., 2010). Des Weiteren lässt sich ein ausgeprägter Knochen-Implantatkontakt (bone-to-implant contact, BIC) in der frühen Einheilphase über zwei bis vier Wochen feststellen. Die Grafik verdeutlicht einen um bis zu 40% höheren bukkalen BIC (bone-to-implant contact).

Für ein INICELL® Implantat im Vergleich zu einem unconditionierten Thommen-Implantat in der frühen Einheilphase von zwei bis zwölf Wochen nach Implantationinsertion im Beagle Modell (Calvo-Guirado et al., 2010). <<<

## ➤ KONTAKT

Kilian Hansen  
Hürzeler/Zuhr  
Rosenkavalierplatz 18  
81925 München  
E-Mail:  
k.hansen@huerzelerzuhr.com



**MULTIDENT**  
an ARSEUS DENTAL company

Herzlich willkommen bei Multident,  
Ihrem Partner für die erfolgreiche  
Existenzgründung.

Aktuell informiert auf einen Klick:

- ✓ Praxisabgaben
- ✓ Stellenmarkt
- ✓ Seminare

[www.multident.de/existenzgruendung](http://www.multident.de/existenzgruendung)

**MULTIDENT**  
**Existenzgründer**  
**FORUM**

Beratung | Planung  
Begleitung | Kompetenz



Andreas Lafera, Multident Hannover

Auch eine Geschäftsbeziehung  
ist eine Beziehung.

Gibt es irgendeinen Grund,  
sich nicht von Anfang an den  
besten Partner zu suchen?

*Höchst persönlich.*

info@multident.de  
www.multident.de

Hannover T. 0511 530050 | Berlin T. 030 2829297 | Düsseldorf-Ratingen T. 02102 565980  
Göttingen T. 0551 6933630 | Hamburg T. 040 5140040 | Frankfurt/Main T. 069 3400150  
Oldenburg T. 0441 93080 | Paderborn T. 05251 16320 | Rostock T. 0381 2008191  
Schwerin T. 0385 662022 | Steinbach-Hallenberg T. 0160 97863104