

Klinische Aspekte in der regenerativen Parodontaltherapie

| Dr. Raluca Cosgarea, Prof. Dr. Nicole Arweiler, Prof. Dr. Dr. h.c. Anton Sculean, M.S.

In der regenerativen Parodontaltherapie sollen verloren gegangene Strukturen des Zahnhalteapparates wiederhergestellt werden. Klinisch äußert sich dies in einer Verringerung von Sondierungstiefen, Gewinn an klinischem Attachment sowie einer radiologischen Auffüllung der Knochendefekte. Durch die regenerative Parodontaltherapie soll die Langzeitprognose parodontal geschädigter, für die Kaufunktion und/oder Ästhetik strategisch wichtiger Zähne verbessert werden. Die verwendeten Techniken der gesteuerten Geweberegeneration, das Verwenden von Schmelzmatrixproteinen, einiger Knochenersatzmaterialien, Bindegewebstransplantaten, Wachstumsfaktoren oder verschiedene Kombinationen dieser Materialien fördern eine Regeneration parodontaler Gewebe und verbessern somit auch die Prognose der Zähne. In diesem Artikel sollen neben verschiedenen klinischen Therapiekonzepten auch die einflussnehmenden Faktoren anhand der vorhandenen Evidenz vorgestellt werden.

Die resektive Chirurgie parodontaler Defekte, deren Indikation heute nur noch auf wenige Fälle beschränkt ist, wurde in den letzten Jahren mehr und mehr von der regenerativen Therapie in den Hintergrund gedrängt.

Dieser regenerative Therapieansatz beinhaltet Therapiemethoden, welche speziell auf eine vorhersagbare Neubildung parodontalen Gewebes (Wurzelzement, Desmodont und Alveolarknochen) ausgelegt sind.^{5,59} Zwar resultiert die klassische nichtchirurgische und chirurgische Parodontitis-therapie im Sinne der offenen und geschlossenen Kürettage in einer Reduktion der Sondierungstiefen und in einem Gewinn an klinischem Attachment; histologisch ist die Heilung jedoch meist durch die Ausbildung eines langen Saumepithels charakterisiert. In diesem Fall spricht man von einer parodontalen Reparatur. Weil es, wenn überhaupt, im Taschenfundus zu einer Regeneration parodontaler Strukturen kommt, findet keine vorhersagbare Regeneration statt.⁵ Durch die Vielzahl auf dem Markt erhältlichen Materialien sowie die Komplexität der paro-

odontalen Defekte ist es für den Praktiker nicht gerade leicht, die korrekte Therapie, aber auch das richtige regenerative Material oder die adäquate Kombination von Therapie und Materialien zu wählen. Ferner konnte gezeigt werden, dass neben der Auswahl der chirurgischen Technik auch Faktoren wie Patienten- und Defektselektion und auch das postoperative Nachsorgeprotokoll über eine erfolgreiche regenerative Parodontaltherapie entscheiden.^{10, 12–15, 25, 29, 57, 60, 62}

In diesem Artikel sollen neben verschiedenen klinischen Therapiekonzepten auch die einflussnehmenden Faktoren anhand der vorhandenen Evidenz vorgestellt werden.

Regenerative Materialien – Auswahl

Bei der Auswahl eines regenerativen Materials sollten die biologischen Prinzipien beachtet werden. Jedes in der Anwendung befindliche Material sollte eine solide biologische und human-histologische Evidenz aufweisen.

Knochenersatzmaterialien

Bisher resultierte die Anwendung nur sehr weniger Knochenersatzmaterialien

in einer parodontalen Regeneration. Fundierte Evidenz besteht hierbei lediglich in der Verwendung von autologem Knochen, demineralisiertem gefriergetrockneten Knochen und von einem natürlichen bovinen Knochenmineral, da deren Implantation in einer parodontalen Regeneration resultieren kann.^{2, 4, 14, 16, 44, 54} Nach einer Verwendung von synthetischen Knochenersatzmaterialien wie z.B. Hydroxylapatit, beta-Trikalziumphosphat (β -TCP), Polymeren oder bioaktiver Gläser zeigte sich überwiegend eine Reparatur, welche durch die Ausbildung eines langen Saumepithels charakterisiert war, wobei die meisten Partikel bindegewebig eingekapselt waren. Man geht daher davon aus, dass nach der Verwendung der meisten Knochenersatzmaterialien zwar ein klinischer Erfolg verbucht werden konnte (Verringerung der Sondierungstiefen und Gewinn an klinischem Attachment), jedoch nur in seltenen Fällen eine echte parodontale Regeneration stattfand. Meist zeigte sich ein Auffüllen des Defektes mit Fremdmaterial, welches zudem oft bindegewebig eingekapselt war. Ferner bildete sich ein langes Saumepithel entlang der

Mehrwerte durch Services:

Die InteraDent 0%-Finanzierung.

Behandlungen durchführen, Honorare sichern.

Preis. Wert. Fair.

InteraDent



Mit der InteraDent 0%-Zahnersatzfinanzierung können Ihre Patienten sämtliche von uns hergestellten Arbeiten einfach und unkonventionell finanzieren. Bei der Laufzeit von bis zu 12 Monaten sogar zinsfrei! Das eröffnet Ihren Patienten neue Spielräume für die medizinisch und ästhetisch optimale Behandlung. Unsere Finanzierung macht den Weg frei für die zeitnahe zahntechnische Behandlung Ihrer Patienten. Ein weiterer Vorteil für Sie: Den von Ihren Patienten zu finanzierenden Eigenanteil erhalten Sie direkt von unserem Finanzierungspartner.

**Informieren Sie sich unter der kostenlosen
InteraDent Service-Line: 0800 - 4 68 37 23 oder
besuchen Sie uns im Internet: www.interadent.de**

InteraDent Zahntechnik – Meisterhaft günstiger Zahnersatz.

Ich möchte mehr über InteraDent erfahren!

- Bitte senden Sie mir die Service-Broschüre und die aktuelle Preisliste.
- Ich habe noch Fragen.
Bitte rufen Sie mich an.

Name

Straße/Hausnummer

PLZ/Ort

Telefon



ISO 9001: 2008
Produktionsstätten
Deutschland und Manila

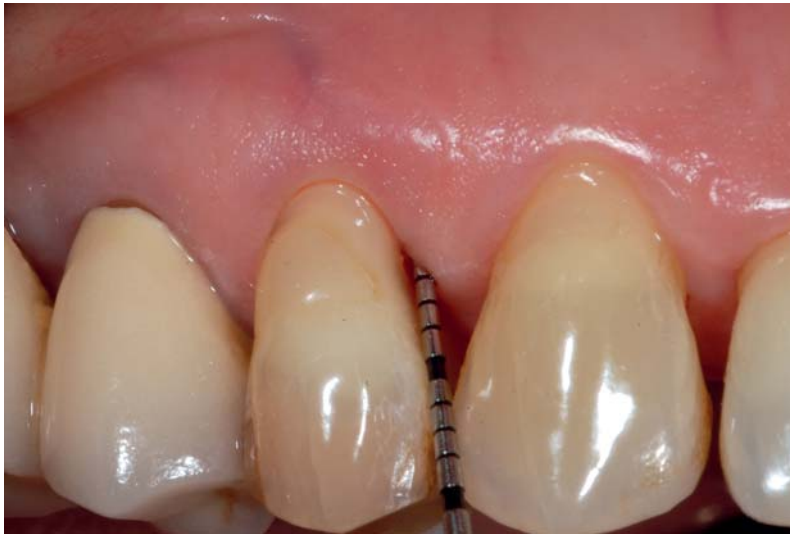

Abb. 1: Ermitteln der Taschentiefe und der Entzündung mittels einer Parodontalsonde North Carolina, Fa. Stoma, Liptingen. Durch die im Vorfeld durchgeführte Initialtherapie ist die Entzündung minimal.

Wurzeloberfläche aus.^{18,30,37,45,55,56} An dieser Stelle sollte dem Praktiker klar werden, dass verbesserte klinische und radiologische Parameter auf histologischer Ebene keinen Prozess einer Regeneration bestätigen.^{5,58} Der Mechanismus, wie ein Knochenersatzmaterial die parodontale Regeneration beeinflusst, beruht wahrscheinlich auf der Stabilisierung des Blutkoagulums und in der Verhinderung eines Lappenkollapses.^{36,43,61} Bei der Verwendung von einem Knochenersatz – nicht nur in der regenerativen Parodontaltherapie – sollte somit die Auswahl des Materials aufgrund von biologischen Überlegungen erfolgen. Hierbei ist im Bereich der Parodontologie zu beachten, dass Evidenz eines histologischen Nachweises einer

geförderten parodontalen Regeneration vorliegen sollte.

Gesteuerte Geweberegeneration (GTR)

Das Prinzip der GTR beruht auf der Isolation der langsam wachsenden Zellen aus Desmodont und Alveolarknochen von den umgebenden Epithel- und Bindegewebszellen und in der Stabilisierung des Blutkoagulums durch eine mechanische Barriere.^{20,23,61} Es besteht Evidenz, dass es nach der GTR-Behandlung mit ePTFE-Membranen zu einer deutlichen Neubildung von bindegewebigem Attachment und Alveolarknochen kommen kann.^{20,23} Ferner zeigten Untersuchungen, dass die Ergebnisse einer erfolgreichen Regeneration stark von der Restmenge

parodontalen Ligamentes, der Defektmorphologie, der chirurgischen Technik und der bakteriellen Infektion abhängen.^{8,9,12,13,15,20,24,25,29,51,58}

Komplikationen der Anwendung nicht resorbierbarer ePTFE-Membranen sind Freilegungen der Membran. Zur Infektionsprophylaxe sollte diese dann, abhängig von der Größe der Exposition, entfernt werden.

Da das Ausmaß der Regeneration jedoch durch die Standzeit der Membran beeinflusst wird (empfohlene Standzeit sechs bis acht Wochen), hat dies meist eine verminderte Regeneration zur Folge.

Da nicht resorbierbare ePTFE-Membranen in einem zweiten chirurgischen Eingriff entfernt werden müssen, ergibt sich hieraus ein weiterer Nachteil. Durch den zweiten chirurgischen Eingriff kann das neugebildete Gewebe unter der Membran traumatisiert werden, was wiederum den Regenerationserfolg negativ beeinflusst. Dies hatte die Entwicklung resorbierbarer Membranen zur Folge. Tierexperimentelle sowie klinische Studien konnten zeigen, dass mit resorbierbaren Membranen (Resorptionszeit vier bis sechs Wochen) ähnliche Gewinne an neuem bindegewebigem Attachment und neuem Knochen erzielt werden können.^{3,7,11,17}

Auch histologische Studien haben gezeigt, dass die GTR-Therapie sowohl mit nicht resorbierbaren als auch resorbierbaren Membranen in einer parodontalen Regeneration resultieren kann.^{20,40,41}

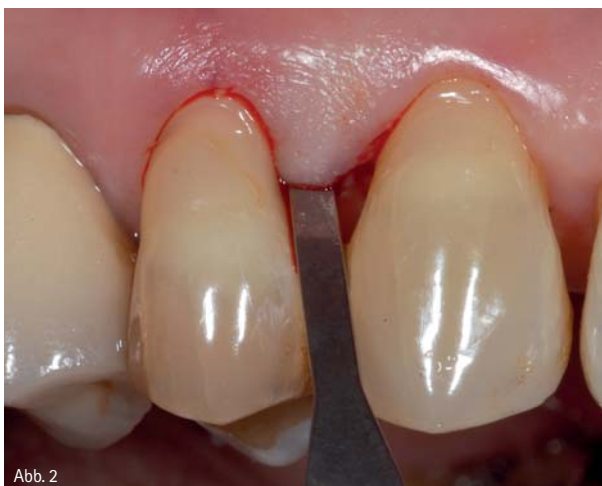

Abb. 2

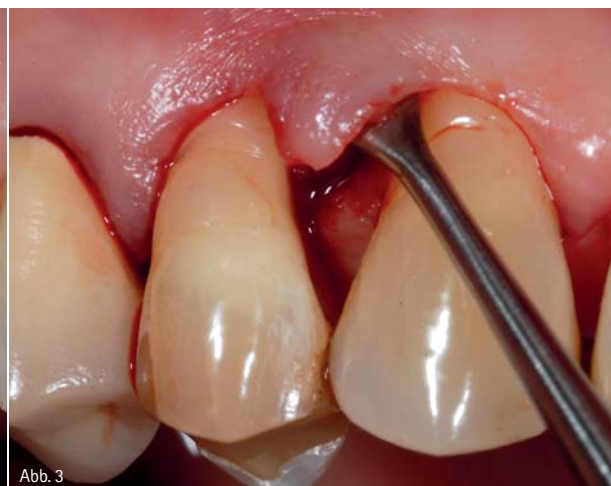

Abb. 3

Abb. 2: Inzision mittels einer Mikroklinge. – Abb. 3: Vorsichtige Mobilisierung des Papillenerhaltungsflappens mithilfe eines speziellen Tunnelinstruments.

Schmelz-Matrix-Proteine

Das biologische Konzept der Schmelz-Matrix-Proteine (SMP) beruht auf der Annahme, dass die in der Schmelz-Matrix enthaltenen Proteine (hauptsächlich die Amelogenine), die Zementogenese und die parodontale Wundheilung (über die Freisetzung von Wachstumsfaktoren aus den Parodontalfibroblasten sowie über die Verhinderung einer Epithelproliferation) entscheidend beeinflussen.¹

Histologische Studien an Tier und Mensch haben gezeigt, dass die regenerative Chirurgie unter Verwendung von SMP die parodontale Regeneration fördert.^{1, 21, 28, 39-41, 63} Neuere Daten zeigten, dass die Ergebnisse regenerativer Chirurgie mit SMP über einen Zeitraum von bis zu zehn Jahren erhalten werden können⁴¹ und Nebenwirkungen wie Inkompatibilität oder allergische Reaktionen gegen SMP wurden bisher in keiner klinischen Studie nachgewiesen.^{31, 33, 58}

Schmelz-Matrix-Proteine vs. GTR

Die meisten Studien, welche die Therapie intraossärer Defekte mit SMP oder GTR verglichen, zeigten keine Unterschiede zwischen beiden Therapieansätzen.^{32, 48, 52, 53, 64}

Trotzdem zeigten die Ergebnisse einer kürzlich veröffentlichten randomisiert-kontrollierten Studie, dass bei tiefen, nicht selbsterhaltenden (d.h. supra-alveoläre und breite Defekte oder Defekte mit fehlenden Knochenwänden) Knochendefekten die Therapie mittels GTR in größerem Gewinn an klinischem Attachment resultierte als die Therapie mit SMP ($4,1 \pm 1,4$ mm vs. $2,4 \pm 2,2$ mm). Weiter zeigte sich, dass die mit GTR therapierten Zähne in 71,1 Prozent versus 10,2 Prozent in den mit SMP behandelten Defekten einen Attachmentgewinn von 4 bis 5 mm zeigten.²² Auf der anderen Seite zeigte jedoch eine weitere vergleichende randomisiert kontrollierte Studie, dass bei der Therapie mit GTR mindestens eine chi-

urgische Komplikation auftrat (meist eine Membranexposition), wobei jedoch in der Therapiegruppe mit SMP nur in 6 Prozent eine Komplikation auftrat.³⁸

Trotzdem sollte bei dem Gebrauch von SMP bei der regenerativen Parodontaltherapie der klare Vorteil berücksichtigt werden, dass es verglichen zu den Studien zur GTR bei SMP gut dokumentierte Langzeitstudien zur Evidenz einer guten Langzeitstabilität gibt.^{36, 41, 45-47}

Kombinationstherapien

Experimentelle und klinische Studien haben gezeigt, dass das Ausmaß der Regeneration stark von dem sich unter dem Mukoperiostlappen befindendem Freiraum abhängt. Ein Kollaps des Mukoperiostlappens kann den für den Regenerationsprozess benötigten Raum limitieren und dadurch das Ergebnis der Therapie negativ beeinflussen.^{20, 24, 35, 43, 56, 61}

ANZEIGE

WISSEN SIE, WIE SCHNELL
SICH EIN SOFTWARE-WECHSEL
BEZAHLT MACHT?


IDS 2013
SOFTWARE-WECHSEL-
AKTION




CHARLY
Das Prinzip Vorsprung

Sie denken über einen Software-Wechsel nach? Wir hätten da einen heißen Typ für Sie: CHARLY ist nachweisbar ein starker Umsatztreiber mit ausgeprägtem Jagdinstinkt – und amortisiert sich bereits nach kürzester Zeit. Lassen Sie es sich vorrechnen: Willkommen auf der **IDS, solutio GmbH, Halle 11.2, Gang R 10/S 19**

WIE DIE PRAXISMANAGEMENT-SOFTWARE CHARLY
IHREN UMSATZ TREIBT: WWW.SOLUTION.DE

 CHARLY goes Facebook!
Jetzt Fan werden!

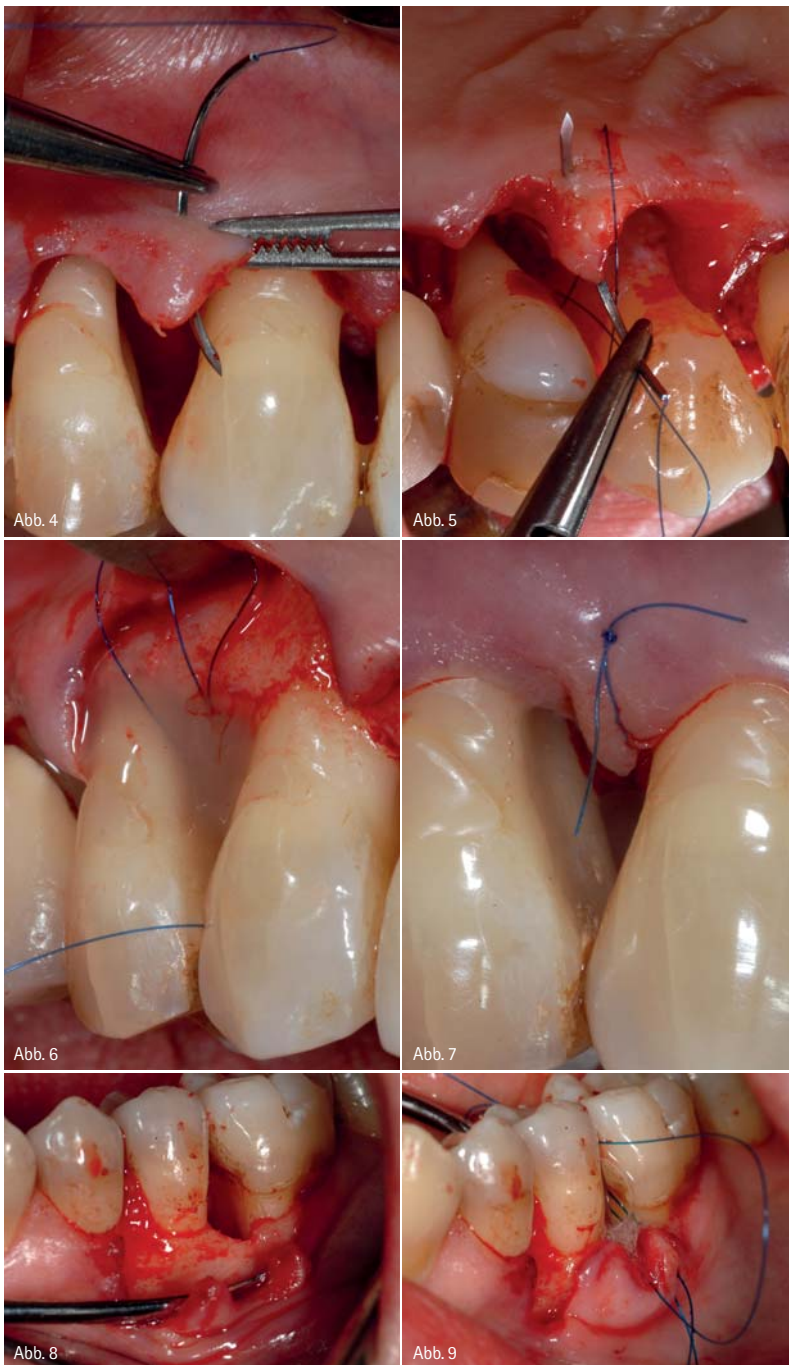


Abb. 4: Mit einem auf das Nahtmaterial abgestimmten Mikronadelhalter bzw. einer atraumatischen Pinzette (beide Instrumente Fa. Stoma, Liptingen) wird der Lappen vorsichtig fixiert. – Abb. 5: Doppelte Umschlingungsnaht mittels einem monofilen Material (Medilene®, Fa. Stoma, Liptingen) vor der Applikation von Schmelz-Matrix-Proteinen Emdogain® (Fa. Straumann, Basel, Schweiz). – Abb. 6: Defektauffüllung mit Emdogain®. – Abb. 7: Dichter, spannungsfreier Verschluss des Lappens. – Abb. 8: Tiefer intraossärer Defekt, ideal für die Applikation von Emdogain®. – Abb. 9: Applikation von Emdogain®.

Um diese Nachteile zu umgehen, werden Kombinationstherapien angewendet. Dabei erscheint die Kombination von Füllmaterialien und Membranen bei weiten Defekten als empfehlenswert.^{33,35,43,61} Resorbierbare Membranen kollabieren in den Defekt und würden, wenn ohne Füllmaterialien angewandt, den zu regenerierenden Raum stark

limitieren. Auch Schmelz-Matrix-Proteine können, aufgrund ihrer gelartigen Konsistenz, das Kollabieren des Mukoperiostlappens nicht verhindern.^{26,62,65}

Beobachtungen aus histologischen Studien konnten eine parodontale Regeneration nach Behandlung von parodontalen Defekten mit einigen dieser

Kombinationen nachweisen.^{5,31,44} Daten aus präklinischen und klinischen Studien und einer vor Kurzem veröffentlichten systemischen Übersichtsarbeit konnten zeigen, dass eine Kombinationstherapie von Knochenersatzmaterialien und GTR bzw. Knochenersatzmaterialien und SMP in einer besseren Defektauffüllung und höheren Gewinnen an klinischem Attachment resultieren kann als die Behandlung mit Knochenersatzmaterialien, SMP oder GTR alleine.^{5,26,33,35,43,62,65} Andere Studien konnten hingegen keinen Vorteil einer Kombinationstherapie gegenüber den Einzeltherapien nachweisen.²³ Obwohl zurzeit nicht eindeutig beurteilt werden kann, inwieweit eine Kombination von verschiedenen regenerativen Materialien die Ergebnisse zusätzlich verbessern kann, deuten einige Daten darauf hin, dass Kombinationstherapien nur bei bestimmten Defekttypen (nicht selbsterhaltenden Defekten) Vorteile bieten könnten.^{37,43}

Konzepte zur Anwendung regenerativer Materialien und Techniken

Die erfolgreiche Regeneration von parodontalen Knochendefekten setzt vier Bedingungen voraus:

1. Entfernung von Toxinen auf der Wurzeloberfläche (durch mechanische Instrumentierung).
2. Raumschaffung, um die koronale Migration von Progenitorzellen auf der Wurzeloberfläche zu ermöglichen (durch Füllmaterialien und/oder Membranen).
3. Wundstabilität, um das für die Regeneration wichtige Fibrinkoagulum zu schützen (durch Membranen oder Membranen und Füllmaterialien und durch Nahttechniken).
4. Primäre Wundheilung durch einen spannungslosen und kompletten Wundverschluss (durch Nahttechniken).

Faktoren, die das klinische Ergebnis beeinflussen

Um vorhersehbare Ergebnisse zu erhalten, müssen die Patienten als auch die Defekte vor der regenerativen Therapie sorgfältig ausgewählt werden (Abb. 1).

Der Patient

Klinische Studien zeigen, dass Rauchen sowie eine mangelhafte Mundhygiene mit eindeutig schlechteren Ergebnissen nach regenerativer Parodontaltherapie einhergehen.^{8,10,13} Ferner wird das Ergebnis durch eine parodontale Restinfektion beeinflusst. Daher sollte immer eine antiinfektiöse, nichtchirurgische Parodontitistherapie vorangestellt sein, um eine entzündungsfreie operative Situation zu schaffen (Abb. 1). Obwohl keine eindeutige Evidenz vorliegt, sollte man ferner die Faktoren Diabetes mellitus (Assoziation mit Parodontitis, Wundheilungsstörungen), ein eingeschränktes Arbeitsfeld und psychische Belastbarkeit bei der Patientenauswahl berücksichtigen.

Schnittführung und Lappendesign

Um einen kompletten Wundverschluss zu ermöglichen, sind der modifizierte und der vereinfachte Papillenerhaltungslappen ursprünglich für die Re-

generationstherapie mit Membranen entwickelt worden.^{12,15,30,57} Beim modifizierten Papillenerhaltungslappen wird die Inzision mittels einer Mikroklinge durchgeführt (Abb. 2) und anschließend mit einem speziell angepassten Tunnelinstrument aus dem PESS-Set (Fa. Stoma, Liptingen; Abb. 3) der Lappen schonend mobilisiert.

Der Defekt

Obwohl flache Knochendefekte das gleiche regenerative Potenzial besitzen wie tiefe Defekte, können größere Attachmentgewinne bei der Behandlung von Defekten tiefer als drei Millimeter beobachtet werden. Weiterhin steigt das regenerative Potenzial eines Defektes mit der Anzahl der begrenzenden Knochenwände. So haben dreiwandige Defekte eine bessere Prognose als zwei- oder einwandige Knochendefekte. Knochendefekte, die röntgenologisch einen Winkel zwischen Defektwand und Zahnachse von weniger

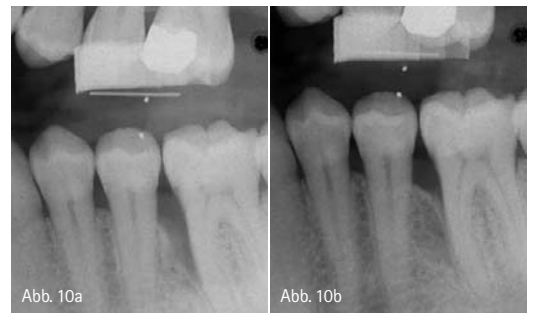

Abb. 10a und b: Radiografische Darstellung eines dreiwandigen Knochendefektes (Defekt aus Abb. 8) vor und nach zwölf Monaten nach Behandlung mit Schmelz-Matrix-Proteinen (Emdogain®, Straumann, Basel, Schweiz); 10a) Baseline; 10b) Nach zwölf Monaten.

als 25° aufweisen (schmale, tiefe Defekte), erreichen durchschnittlich einen um 1,5 mm größeren Attachmentgewinn als Defekte mit einem Winkel von mehr als 37° (breite, flache Defekte).^{13,16,25,51,60} Die Dicke des defektbedeckenden Gewebes spielt bei der Behandlung unter Zuhilfenahme von Membranen eine wichtige Rolle. So konnte gezeigt werden, dass eine

ANZEIGE

kuraray

Erleben Sie die Welt von Kuraray auf der IDS 2013 Halle 11.3/Stand D 010/020

Perfekte Teamarbeit für einen zuverlässigen Aufbau.



SCAN MICH!

Informationen rundum CLEARFIL™ DC CORE PLUS auf www.kuraray-dental.eu

QR-Code einfach mit dem Smartphone scannen.



CLEARFIL™ DC CORE PLUS

Stressfreier und einfacher Stumpfaufbau – für höchste klinische Anforderungen und zuverlässige Versorgungen.

Das neue CLEARFIL™ DC CORE PLUS KIT verbindet das hochleistungsfähige, lichthärtende Stumpfaufbaumaterial CLEARFIL™ DC CORE PLUS mit CLEARFIL™ S³ BOND PLUS, dem herausragenden Ein-Schritt-Adhäsiv, von dem Sie mehr erwarten können. CLEARFIL™ DC CORE PLUS ist durch seine vereinfachte Anwendung und optimalen Viskosität bestens für den stressfreien Aufbau geeignet. Dank der ausreichenden Verarbeitungszeit von 3 Minuten können alle Schritte – vom Einbringen in den Wurzelkanal bis zum Stumpfaufbau – praktischerweise mit nur einer Mischkanüle durchgeführt werden.

Die perfekte Ergänzung zu CLEARFIL™ DC CORE PLUS bietet Ihnen das Adhäsiv CLEARFIL™ S³ BOND PLUS. Mit seiner effektiven, selbststützenden Technologie sorgt es für einen zuverlässigen Halt an Dentin. Zusammen mit CLEARFIL™ DC CORE PLUS werden exzellente klinische Langzeitergebnisse ermöglicht.

CLEARFIL™ DC CORE PLUS –

Ihre Wahl für höchste klinische Anforderungen und zuverlässige Restaurationen!



Gewebstiefe von weniger als einem Millimeter mit einer erhöhten Prävalenz von Membranfreilegungen assoziiert war.

Nahttechniken

Man unterscheidet bei den Nahttechniken die Haltenaht von der Verschlussnaht. Eine Haltenaht soll die Spannung aus dem Lappen nehmen, damit eine Verschlussnaht vollkommen spannungsfrei gesetzt werden kann. Dies ist besonders bei der Regeneration mit Membranen notwendig, da ein unter Spannung stehender Wundverschluss zur Membranexposition führen kann. Der Nahtverschluss sollte mindestens über zwei Wochen bestehen, da es bei frühzeitiger Nahtentfernung zu einer Destabilisierung der Wunde kommen kann. Fäden aus „expandiertem Polytetrafluoroethylene, kurz ePTFE“, stellen sich in mehreren Studien als Nahtmaterial der Wahl für regenerative Eingriffe heraus. Dieses Nahtmaterial zeigt eine sehr geringe bakterielle Kolonisation.^{13,61} Eine geeignete gebräuchliche Alternative dazu sind monofilamentäre Fäden (z.B. Stoma-medilene®; Abb. 5–7), da diese ebenfalls eine sehr geringe bakterielle Besiedlung aufweisen. Um einen schnelleren und präziseren Lappenverschluss zu ermöglichen, wird das Einbringen der Nähte oft vor der Applikation des regenerativen Materials empfohlen (Abb. 8–10).

Postoperatives Protokoll

Ziel der postoperativen Nachsorge ist der Schutz vor Wundinfektionen und vor mechanischem Trauma. Das post-

operative Protokoll sollte an den operierten Stellen unbedingt eine chemische Plaquekontrolle mit zweimal täglichem Spülen mit einer Chlorhexidin-Mundspüllösung (0,2 oder 0,12%) vorsehen. Es existiert Evidenz, dass die systemische Gabe von Antibiotika über eine Woche zu keinen besseren Ergebnissen führt.⁵⁰ Die Verordnung systemischer Antibiotika kann aber im Einzelfall indiziert sein. Nach der Therapie mit Schmelz-Matrix-Proteinen sollte im Operationsgebiet die Mundhygiene für vier Wochen ausgesetzt werden. Bei der Behandlung mit nicht resorbierbaren Membranen sollten bis zur Entfernung der Membran nach vier bis sechs Wochen keine Mundhygienemaßnahmen erfolgen. Bei Anwendung resorbierbarer Membranen ist ein Aussetzen der Mundhygienemaßnahmen über sechs Wochen indiziert. Über den Zeitraum, in dem keine häusliche Mundhygiene durchgeführt werden darf, sollte der Patient zur wöchentlichen, professionellen, supragingivalen Zahnreinigung einbestellt werden. Wichtig ist in diesem Zusammenhang auch, dass für mindestens sechs Monate im regenerativ behandelten Bereich nicht sondiert werden soll.

Komplikationen

Die häufigsten Komplikationen treten bei der Behandlung mit nicht resorbierbaren Membranen auf und bestehen meist in einer Exposition der Membran. Die Häufigkeit von Membranexpositionen konnte durch die Anwendung des modifizierten sowie des vereinfachten Papillenerhaltungslappens und der Anwendung von re-

sorbierbaren Membranen stark reduziert werden. Kommt es zu einem Freiliegen, führt dies zur bakteriellen Kontamination der Membran. Dies hat bei nicht resorbierbaren Membranen meist deren frühzeitige Entfernung zur Folge. Da diese bei resorbierbaren Membranen sehr viel schwieriger ist, kann hier ggf. zunächst die (antiseptische) Behandlung mit Chlorhexidindigel und Mundspüllösungen sowie das Reinigen der Perforationsstelle mit weicher Zahnbürste oder Wattepellet versucht werden. In jedem Fall führt eine Membranfreilegung jedoch zu einem reduzierten Attachmentgewinn. Andere postoperative Komplikationen wie Schwellung, Rötung oder Suppuration können effektiv durch eine engmaschige Infektionsprophylaxe vermieden werden.



autoren.

Dr. Raluca Cosgarea

Universitätsklinikum Gießen und Marburg GmbH, Standort Marburg
Zentrum für Zahn-, Mund- und Kieferheilkunde
Abteilung für Parodontologie
Georg-Voigt-Str. 3
35033 Marburg

Prof. Dr. Nicole Arweiler

Universitätsklinikum Gießen und Marburg GmbH, Standort Marburg
Zentrum für Zahn-, Mund- und Kieferheilkunde
Abteilung für Parodontologie
Georg-Voigt-Str. 3
35033 Marburg

Prof. Dr. Dr. h.c. mult. Anton Sculean, M.S.

Klinik für Parodontologie,
Universität Bern
Freiburgstr. 7
3010 Bern
Schweiz
Tel.: + 41 31 6322577
E-Mail: anton.sculean@zmk.unibe.ch

ANZEIGE

Unser Tipp: Wirksam gegen Parodontitis

+++ 2-wöchige CHX Wirkdauer +++

Tel: 0203 . 80 510 45

www.zantomed.de

Ab jetzt werden doppelt % bestellt.



Spar-Katalog
bestellen.



Premieren-Geschenk
sichern.



Beach-Cruiser*
gewinnen.

Wer jetzt den neuen NETdental Spar-Katalog anfordert, profitiert doppelt und dreifach: Als Dankeschön gibt's eine Packung NETdental Select+ Handschuhe geschenkt. Und jede Kataloganforderung nimmt an der Verlosung von 3 California Beach-Cruisern teil! Und wenn Sie dann bestellen, können Sie nicht nur mit besonders günstigen Preisen rechnen. Sondern auch mit dem NETdental Doppel-Rabatt! Damit sparen Sie bis zu 9,5 %!

NEU: DER SPAR-KATALOG.

Doppel-Rabatt bis zu 9,5 %!

NETdental

So einfach ist das.