Mehr als ein Upgrade

Im Bereich der Er:YAG-Dentallaser hat die Firma KaVo mit dem KEY III schon seit Jahren ein sehr vielseitiges und erfolgreiches Modell am Markt, das insbesondere im Bereich der Parodontologie durch das zuverlässige Feedbacksystem zur Konkrement- (und im Bereich konservierende Zahnheilkunde auch zur Karies-)Detektion Alleinstellungsmerkmale aufweist.

ZA Andreas Clemens/Gelnhausen

■ Mit dem KEY III-Laser war schon bisher ein Gerät verfügbar, das in den Bereichen Chirurgie, Endodontie, konservierende Zahnheilkunde, Schleimhaut-Effloreszenzen und wie bereits erwähnt, in der Parodontologie sehr gute Ergebnisse erzielte. Als einer der ersten war es mir vergönnt, das neue, aufgewertete Gerät KEY III+ -Laser zur Verfügung zu haben.

Äußerlich sind keine Unterschiede zum Vorgänger-Modell feststellbar, umso mehr jedoch, nachdem das Gerät in Betrieb genommen wurde. Da ist zunächst einmal die Erweiterung der Standardprogramme um acht weitere zu erwähnen, die für das ebenfalls neue PAR-Handstück 2261 ausgelegt sind. Besagtes Handstück verfügt nun über einen Bajonettverschluss, der das Wechseln der verschiedenen verfügbaren Lichtleiter deutlich vereinfacht. Zudem ist der Handstückkopf schlanker und niedriger ausgefallen als beim Vorgänger 2061, was wiederum das Handling gerade im Molarenbereich erleichtert. Eine weitere Neuerung besteht in der nun zuschaltbaren Druckluft, zusätzlich zur bereits vorhandenen Wasserkühlung, wodurch das Spülen der parodontalen Tasche während der Behandlung nochmals verbessert wird.

Abb. 1: 34-jährige Patientin mit Approximalkaries mesial an Zahn 23. Die Entmineralisierung ist durch den Zahnschmelz hindurch klar erkennbar.

Besonders hervorzuheben sind auch die nun verfügbaren sogenannten S-Pulse (Pulsdauer 200 µs), wodurch das Abtragsverhalten in zweierlei Hinsicht verbessert wird:

1. Die Präparationsgeschwindigkeit hat noch einmal zugenommen, was den oft kritisierten Faktor Zeit bei der Laser-Kavitätenpräparation nachhaltig relativiert.
2. Die Kavitätenränder weisen ein außerordentlich feines Retentionsmuster auf, wodurch die früher gelegentlich zu sehenden weißlichen Ränder nach Abschluss der Füllungstherapie nicht mehr auftreten.

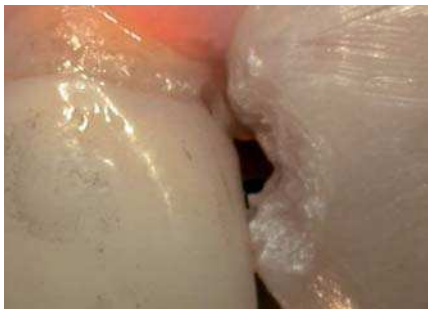
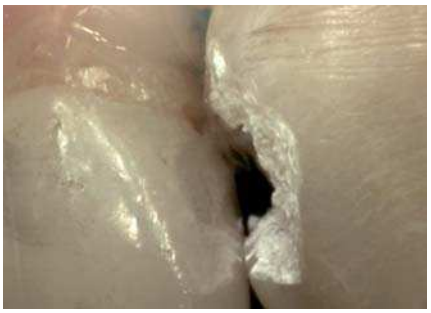

Abb. 2: Zustand nach Kavitätenpräparation mit dem KEY III+ bei 200 mJ, 30 Hz im S-Pulse-Modus. – **Abb. 3:** Zustand nach Trocknung der Kavität (mit Matrizenfolie). – **Abb. 4:** Zustand nach Füllungslegung und Politur.

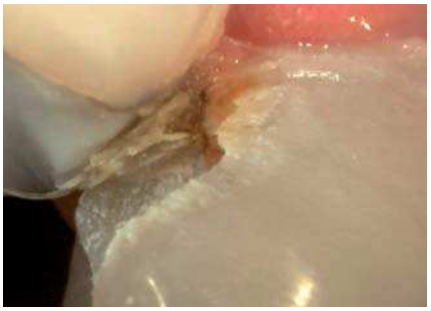
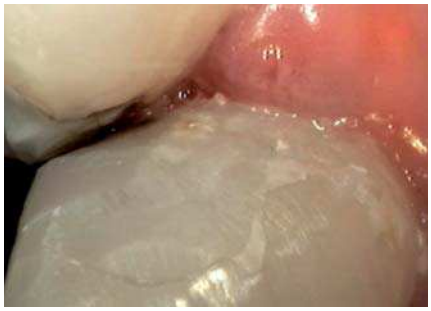

Abb. 5: Dieselbe Patientin mit insuffizienter Kompositefüllung an Zahn 24 distal. – **Abb. 6:** Zustand während der Präparation. Man beachte das äußerst feine vestibuläre Retentionsmuster. – **Abb. 7:** Zustand nach Füllungslegung und Politur.

Ein weiterer Vorteil kürzerer Pulse ist natürlich auch der daraus resultierende, geringere thermische Eintrag in das Gewebe, was besonders im pulpennahen Bereich bedeutsam ist, da die Pulpa auf Temperaturerhöhungen besonders sensibel reagiert, bzw. schon bei geringradigem Temperaturanstieg in der Pulpenkammer Nekrosen auftreten können. Zudem wirken sich die verkürzten Pulse auch insofern positiv aus, als die behandelten (nicht anästhesierten) Patienten eine weitere Abnahme der Sensationen während der Präparation angaben (gegenüber den „konventionellen" Pulsen). Zudem sind auch bei den bisher schon vorhandenen Programmen bei der Schmelz-/Dentinpräparation höhere Pulsrepetitionsraten möglich, wodurch auch hier die Abtragsgeschwindigkeit gesteigert wird. Gleich geblieben ist selbstverständlich der Plug & Play-Ansatz, das heißt außer dem Stromkabel sind keine externen Anschlüsse notwendig, Kompressor und Wasserspeicher befinden sich im Gerät. Damit bleibt auch der KEY III+-Laser flexibel in jedem Behandlungszimmer einsetzbar. Zusammenfassend kann ich sagen, dass die neuen Optionen den ohnehin schon vielseitigen und hochwertigen KaVo-Laser massiv aufwerten. Ich persönlich sehe den KEY III+-Laser als ein hochwertiges Produkt in der Er:YAG-Klasse, ein positives Beispiel für „made in Germany". Die auf den beigefügten Aufnahmen zu sehenden Präparationen wurden mit den S-Pulsen bei 200 mJ und 30Hz ausgeführt. ■

KONTAKT

InDentaMed – Zahnärztliche Gemeinschaftspraxis
ZA Andreas Clemens – Zahnarzt, Oralchirurgie
Dr. Gunnar Vockert – Kieferorthopäde
Lohmühlenweg 30
63571 Gelnhausen
E-Mail:
a.clemens@indentamed.de

ANZEIGE

» Gesamtübersicht deutscher Dentallasermarkt
» Vorstellung Dentallaser
» Marktübersicht CO_2-Laser
» Marktübersicht Nd:YAG-Laser
» Marktübersichten Diodenlaser und Diodenlaser Soft
» Marktübersicht Er:YAG-Laser Kombilaser Er:YAG
» Marktübersicht Therapielaser
» Präsentation bereits eingeführter Produkte sowie Neuentwicklungen

Faxsendung an
03 41/4 84 74-2 90

Jetzt bestellen!

Bitte senden Sie mir das aktuelle Handbuch Laserzahnmedizin '09 zum Preis von 50,00 €. Der Preis versteht sich zzgl. gesetzl. MwSt. und Versandkosten.

Name: | Vorname:
Straße: | PLZ/Ort:
Telefon/Fax: | E-Mail:
Unterschrift:

Praxisstempel

LJ 1/09

oemus

OEMUS MEDIA AG
Holbeinstraße 29, 04229 Leipzig
Tel.: 03 41/4 84 74-0
Fax: 03 41/4 84 74-2 90