

Wiederherstellung der rot-weißen Ästhetik

Graue Verfärbungen an Zahnschmelz oder Zahnfleisch können für den Patienten neben mangelnder Ästhetik auch große Schmerzen bedeuten. Ursächlich für diese Erscheinung sind häufig Metalle im Zahnersatz. Wie aus „grau-weiß“ wieder „rot-weiß“ wird, erläutert ZTM Jost P. Prestin anhand eines Patientenfalles.

Jeder Zahntechniker und Zahnarzt hat die beruflich bedingte Angewohnheit, allen Menschen zuerst auf den Mund und die Zähne zu schauen. So wie ein Fußbodenfachverkäufer grundsätzlich mit gesenktem Kopf einen Raum betritt. Allerdings nicht, weil er sich schämt, sondern um den Bodenbelag zu be-

Zahnfleisch. Die Hauptursache hierfür ist ein Metallkeramikersatz in Form von Kronen oder Brücken, wie auch bei unserem hier vorgestellten Patientenfall.

Ausgangssituation

Unsere Patientin kam im Februar 2012 in die Praxis und klagte über Schmerzen im Bereich der Zähne 22 und 23. Gleichzeitig erkundigte sie sich, ob man nichts gegen die graue Verfärbung der Gingiva im Oberkiefer unternehmen könnte. Die Zähne 13 bis 23 waren mit ca. 15 Jahre alten Metallkeramikronen versorgt (Abb. 1 bis 3). Nach eingehender Aufklärung der Patientin über die heutigen Möglichkeiten der Frontzahnästhetik entschieden wir uns zur Neuanfertigung aller sechs Kronen. Zur Herstellung der Käppchen kam für uns als Material nur e.max infrage, denn Vollkeramik ist nicht gleich Vollkeramik.

Zirkonoxid weist eine annähernd hohe Lichtundurchlässigkeit auf wie Metall. Natürlich geht die Entwicklung weiter und es gibt inzwischen auch die ersten transluzenten Zirkonoxide. Allerdings sollte man erst einmal verstehen, wodurch die Graufärbung von Gingiva bei Versorgung der Zähne mit Metallkeramikronen hervorgerufen wird.

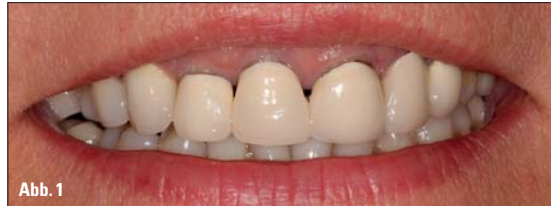

Abb. 1

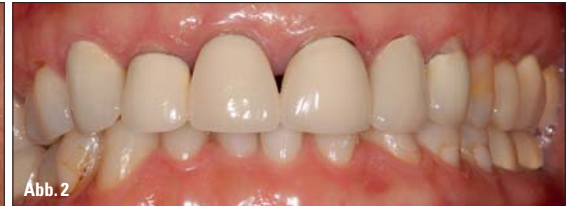

Abb. 2

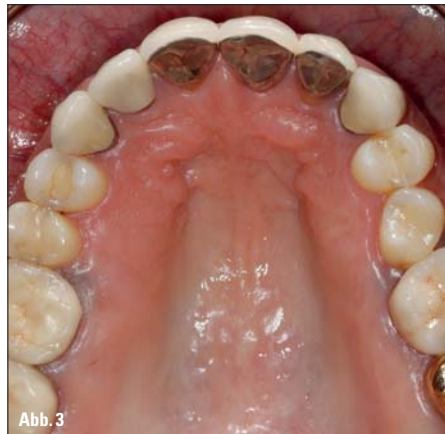

Abb. 3

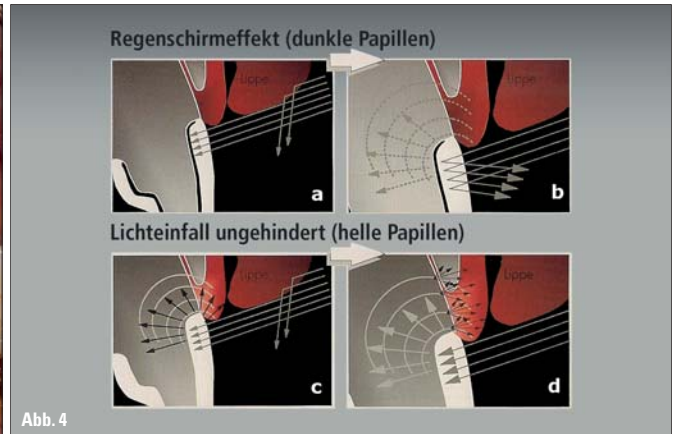


Abb. 4

Abb. 1: Alte VMK-Kronen im Frontzahnbereich, Grauverfärbung des umgebenden Zahnfleischs. – **Abb. 2:** Alte VMK-Kronen, leicht freiliegende Zahnhälse von 12 bis 22, absteigender Kronenrand an Krone 22. – **Abb. 3:** Ansicht von okkusal, dunkler Gingivasaum um die Kronen im Frontzahnbereich, man beachte auch die grau-lila Interdentalpapillen zwischen den 5ern und 6ern (die 6er sind ebenfalls mit Metallkeramikronen versorgt). – **Abb. 4a-d:** Querschnitt eines Oberkieferfrontzahnes mit VMK-Krone (Bild a und b) und ohne (Bild c und d), schematische Darstellung des Lichteinfalls. **a)** Licht fällt auf die VMK und dringt durch die Keramik bis auf das Metallgerüst. **b)** Das einfallende Licht wird vollständig durch das Metallkäppchen geblockt, reflektiert und in der Keramik gestreut. **c)** Licht fällt auf einen natürlichen Zahn und durchdringt diesen. Aufgrund des strukturellen Aufbaus des Zahnes wird es in alle Richtungen gestreut. **d)** Da im Frontzahnbereich meist der Alveolarknochen und die darüberliegende Gingiva recht dünn sind, erhellt das gestreute Licht von innen die Papille.

Hierfür gibt es zwei grundlegende Ursachen (Abb. 4).¹ Die erste ist der sogenannte „Regenschirmeffekt“.¹ Dieser tritt nur bei VMK und teilweise bei Zirkonoxidkronen auf. Hierbei wird das einfallende Licht durch das opaque Käppchen geblockt (Abb. 4a und b) und die Zahnwurzel hat keine Möglichkeit, durch das Weiterleiten des Lichts die

Papillen von innen zu erhellen. Anders sieht es bei natürlicher Zahnschmelz und Lithiumdisilikat-Glaskeramik aus (mit Ausnahme der MO- und HO-Rohlinge). Hier wird das einfallende Licht bedingt durch den mineralischen (kristallinen) Aufbau des Zahnes und der Lichtdurchlässigkeit der Restauration völlig konfus in alle Richtungen ge-

streut und strahlt somit auch von „innen“ auf die Papillen zurück (Abb. 4c und d). Der zweite Grund für Verfärbungen der Gingiva bei angrenzenden Metallkeramikronen ist, dass sich Metalloxide aus den unedleren Metallen der Legierung herauslösen und in das angrenzende Weichgewebe diffundieren. Je unedler die Legie-

ANZEIGE

LABOR-FREUNDE



FLUSSFISCH ist seit über 100 Jahren ein FREUND der Labore. Mit perfektem Sortiment und erstklassigen Leistungen: Legierungen, Galvanotechnik, Discs/Fräser, Lasersintern, Experten für CAD/CAM u. 3shape. Das alles mit dem Plus an Service! Tel. 040/86 07 66 - www.flussfisch-dental.de

since 1911

FLUSSFISCH

gutachten. Bei vielen Menschen fallen uns dabei nicht zuerst die gut oder weniger gut hergestellten Kronen im Frontzahnbereich auf, sondern ein völlig unnatürlich grau oder lila verfärbtes

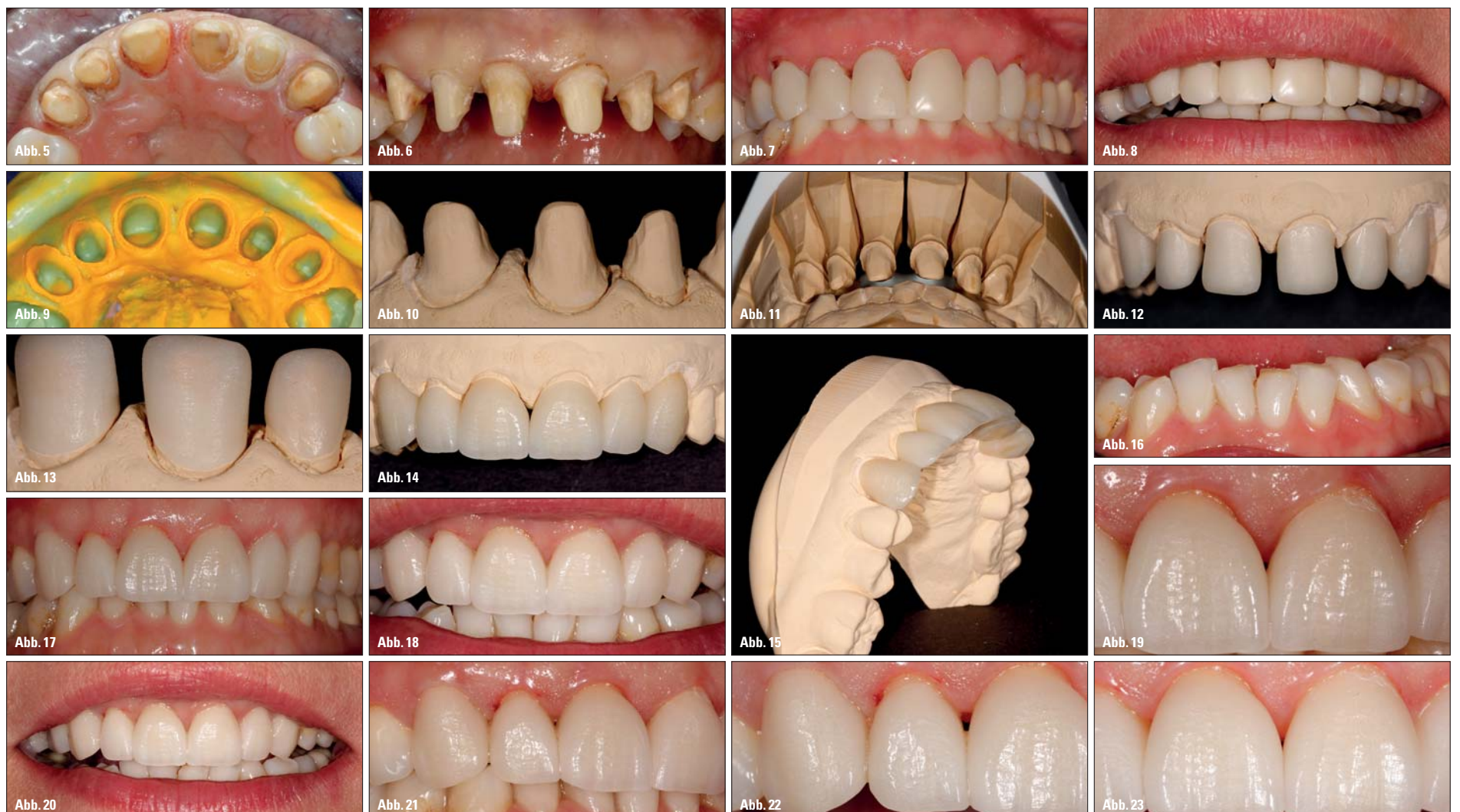


Abb. 5: Präparation mit eingelegten Retraktionsfäden von okkusal. – **Abb. 6:** Präparation mit eingelegten Retraktionsfäden, relativ gleichmäßige Stumpffarbe. – **Abb. 7 und 8:** Provisorium in situ mit ausgesparten Papillenbereichen. – **Abb. 9:** Abformung aus Aquasil Ultra. – **Abb. 10:** Detailaufnahme des Kontrollmodells. – **Abb. 11:** Okklusale Platzkontrolle am Modell. – **Abb. 12:** Die fertigen e.max-Käppchen auf dem Kontrollmodell. – **Abb. 13:** Detailaufnahme der Käppchenränder auf dem Kontrollmodell. – **Abb. 14 und 15:** Der fertige Rohbrand auf dem Kontrollmodell. – **Abb. 16:** Detailaufnahme der UK-Front als Hilfe zum Schichten. – **Abb. 17-19:** Rohbrandeinprobe, Kronen in situ. – **Abb. 20:** Farbeindruck mit Einbezug der Lippen. – **Abb. 21-24:** Kontrolle der Interdentalpapillen.

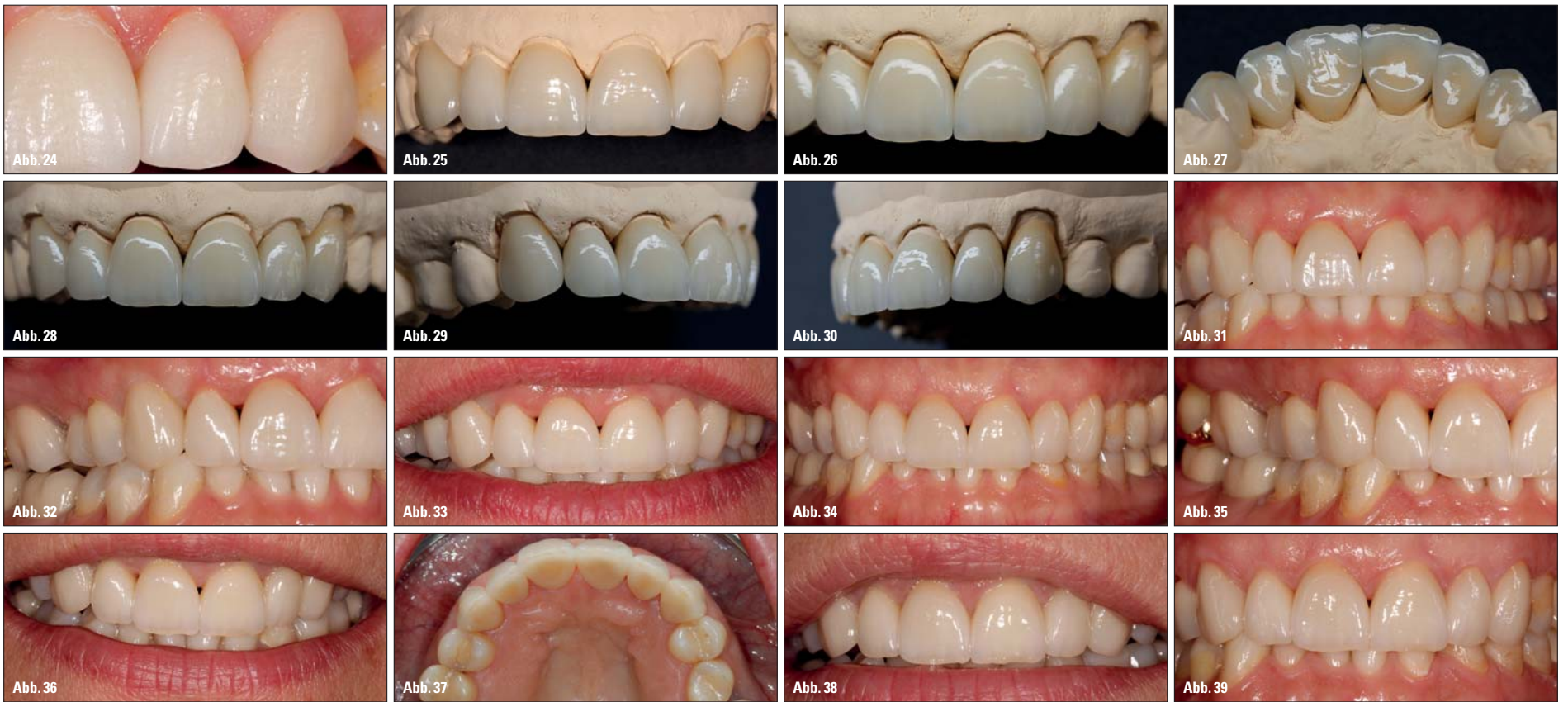

Abb. 25–30: Die fertigen Kronen auf dem Kontrollmodell. – Abb. 31–33: Detailaufnahmen der Papillen direkt nach dem Einsetzen. – Abb. 34–37: Nachkontrolle der Arbeit eine Woche nach Eingliederung. – Abb. 38: Situation etwa fünf Monate nach Eingliederung. – Abb. 39: Nach fünf Monaten in situ entstand nach dem Abblasen mit Druckluft nur noch ein kleines schwarzes Dreieck zwischen den OK-Einsern.

zung, desto wahrscheinlicher sind auch entsprechende Verfärbungen.

Behandlungsverlauf

Nach Abwicklung der obligatorischen Bürokratie (Heil- und Kostenplan erstellen, Kostenvorschläge schreiben) und einer weiteren Abschlussplanung und Besprechung des Behandlungsverlaufs wurden Mitte April die alten Kronen entfernt und supragingival nachpräpariert. Durch die recht helle und auch gleiche Stumpffarbe konnten alle Käppchen in der gleichen Farbe hergestellt werden (e.max Press LT A2) (Abb. 5 und 6). Das Provisorium wurde direkt in der Praxis hergestellt. Es wurde darauf geachtet, dass die Bereiche für die Papillen ausreichend ausgespart werden (Abb. 7 und 8). Nach der Abformung mit Aquasil Ultra (Abb. 9) erfolgte die Modellherstellung (Abb. 10 und 11) sowie die Anfertigung der e.max-Käppchen (Abb. 12). Zum Pressen verwenden wir den VarioPress 300e der Firma Zubler. Durch die enorm kurzen Presszeiten entsteht eine sehr dünne Reaktionsschicht und das Objekt muss nach dem Ausbetten nicht mehr in Fluor-

wasserstoffsäure gelegt werden. Hierdurch werden die Kronenränder nicht „rund“ geätzt und es ist eine perfekte Kronenrandgestaltung möglich (Abb. 13). Anschließend wurden die Käppchen mit e.max Ceram verblendet. Auf die Schichttechnik soll hier nicht weiter eingegangen werden (Abb. 14 und 15). Bei der Farbe und Schichtung wurde sich an den Unterkieferfrontzähnen orientiert (Abb. 16). Zur Rohbrandeinprobe wurden die in Form und Größe fertigen Kronen einprobiert (Abb. 17, 18 und 19). Unsere Patientin war mit dem Ergebnis bis hier äußerst zufrieden und es brauchten keine Veränderungen vorgenommen werden. Auch die Farbe passte optimal zur Unterkieferfront (Abb. 20). Die interdentalen Bereiche wurden nicht zu sehr geschlossen, um den Interdentalpapillen im ersten Quadranten und zwischen 11 und 21 etwas Spielraum zur Regeneration zu belassen (Abb. 21, 22 und 23). Im zweiten Quadranten sind die Papillen schon bei der Rohbrandeinprobe fast perfekt (Abb. 24). Nach der Rohbrandeinprobe wurde die Oberflächenstruktur herausgearbeitet und ein Glanzbrand unter Verwendung der Glaze Paste Fluor durchgeführt. Anschließend

wurde die Oberfläche mit Diamantpaste poliert, um eine höchstmögliche Plaquesresistenz zu erreichen. Hierbei sind auch wieder die Fotos eine große Hilfe, da die meisten Patienten keine Zeit haben, sich beim Herstellen ihres Zahnersatzes stundenlang mit ins Labor zu setzen (Abb. 25

ANZEIGE

ZAHNWERK
Frästechnik GmbH

**Ihr Fräs-
zentrum
im Video**

Testen Sie uns!

www.zahnwerk.eu

bis 30). Circa drei Wochen nach der Präparation wurde die Arbeit schließlich mit Syntac Classic/Tetric Flow A2 eingesetzt. Zwischen 11 und 21 sowie 11 und 12 sind noch relativ große schwarze Dreiecke zu sehen (Abb. 31 bis 33). Nach einer Woche erfolgte die Nachkontrolle (Abb. 34 bis 37) und Mitte Oktober nach fünf Monaten Tragedauer eine erneute Begutachtung der Situation. Beim ersten leich-

ten Lächeln zeigte sich eine völlig „entgraute“ Gingivasituation mit perfekten Papillen in allen Bereichen (Abb. 38). Erst nach dem Trockenblasen mit Druckluft zeigte sich noch ein minimales schwarzes Dreieck zwischen 11 und 21 (Abb. 39).

Fazit

Unsere Patientin ist etwa sechs Monate nach Beginn der Behandlung mit dem Endresultat höchst zufrieden (Abb. 40, 41 und 42). Ihr Wunsch nach einem natürlich und gesund wirkenden Zahnfleischbereich über den Frontzähnen als auch nach natürlich schönen Frontzahnkronen selbst hat sich voll erfüllt. Mit ihrer jetzigen Situation wird es selbst einem Zahnarzt oder Zahntechniker schwerfallen, auf den ersten Blick einen Frontzahnersatz zu erkennen. Durch die sehr gute Transluzenz der e.max-Kronen fällt genügend Licht in die Zahnwurzel (Abb. 43). Dadurch erfolgt eine natürliche Durchleuchtung der Gingiva und der Bereich um die Frontzahnkronen ist nicht mehr grau. Auch ist es sehr interessant, zu sehen, inwieweit das Zahnfleisch in der Lage ist, sich zu regenerieren (Abb. 44).

Manchmal hat man den Eindruck als würde sich der Gingivasaum bei Metallkeramikronen freiwillig zurückziehen, um sich vor einigen Bestandteilen der verwendeten Legierung in Sicherheit zu bringen. Denn nach dem Einsetzen der e.max-Kronen hat sich dieser fast vollständig regeneriert (Abb. 45). Abschließend kann gesagt werden, dass durch die großen optischen Nachteile von Metallkeramikronen im Bezug auf die Gingiva im Frontzahnbereich auf diese verzichtet werden kann. ZT

1 Abb. 4 Magne P., Belsler U.: Adhäsiv befestigte Keramikrestaurationen. Quintessenz Verlags-GmbH, Berlin, 2002

ZT Adresse

ZTM Jost P. Prestin
ZA André di Mauro
Die Zahnärzte am alten Park
Hegastraße 3, 78315 Radolfzell
Tel.: 07732 820021
prestin@dzaap.de
www.jostprestin.com

ZTM Jost P. Prestin
[Autoreninfo]

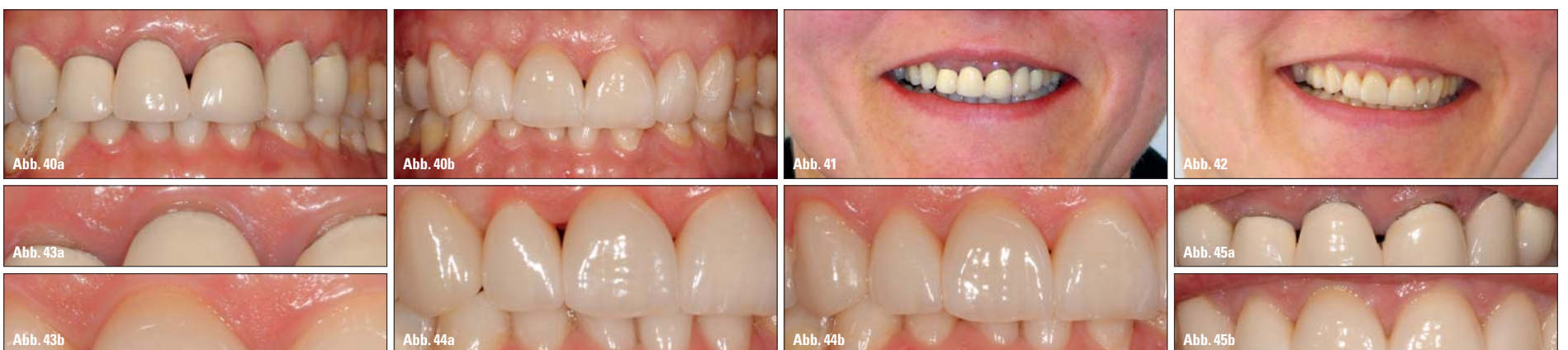

Abb. 40a und b: Vorher-Nachher-Situation im Vergleich. – Abb. 41: Patientin mit der alten Versorgung durch Metallkeramikronen. – Abb. 42: Patientin nach dem Einsetzen der neuen e.max-Kronen. – Abb. 43a und b: Detailaufnahme der etwas freiliegenden Zahnhälse, im oberen Bild ist deutlich die dunkle Verfärbung der Zahnwurzel zu erkennen; in der Abbildung 43b haben die Krone und der Zahnhs absolut dieselbe Farbe und Transparenz, dieses Ergebnis wäre mit Zirkonkronen nicht möglich gewesen, dafür hätte subgingival präpariert werden müssen (WICHTIG! Die Zähne wurden nicht gebleicht!). – Abb. 44a und b: Regeneration der Interdentalpapillen vom Einsetzen der Versorgung (a) und nach fünfmonatiger Tragedauer (b). – Abb. 45a und b: Zahnfleischsituation vor Behandlungsbeginn (a) und fünf Monate nach dem Eingliedern der Kronen (b).