

Funktionelle Rehabilitation der Ästhetik und Funktion mittels einer langzeittherapeutischen **Full Mouth Rehab** auf **Lithiumdisilikat-Glaskeramikbasis**

Autor_Prof. Dr. Marcel Wainwright

Abb. 1 _Patient en face.

Bei leicht geöffnetem Mund ist von den Oberkieferzähnen nichts zu sehen. Daneben das Imaging mit Envision a Smile.

Abb. 2 _Lippenbild bei entspannt geschlossenem Mund. Eingefallenes Mittelgesicht mit sehr schmalen Lippen und stark nach kaudal abfallenden Mundwinkeln.

Abb. 3 _Lippenbild nach Eingliederung der langzeittherapeutischen Versorgung. Deutlich angehobene Mundwinkel, Streckung des Mittelgesichtes und Verbreiterung des Lippenrotes durch Veränderung der Vertikaldimension.

_Einleitung

Die Beeinträchtigung der Funktion und der Ästhetik durch verloren gegangene Vertikaldimension des Mittelgesichtes und die zahnärztliche Therapie stellen hohe Ansprüche an das gesamte Team. Sowohl funktionelle Dysfunktionen und Pathologien wie Erkrankungen des CMD-Komplexes können neben der häufig psychischen Komponente bedingt durch ästhetische Einbußen eine Kompromittierung im Alltag darstellen. Im vorliegenden Fall wurde ein massives Abrasionsgebiss, bedingt durch ein Unterkiefer-Protrusionshabit, über ein Langzeit-Provisorium auf Lithiumdisilikatbasis initial therapiert. Sowohl die funktionelle als auch eine ästhetische Verbesserung standen bei der Therapiewahl im Vordergrund und verdeutlichen einmal mehr, dass Ästhetik

immer der Funktion folgen muss und das Weichgewebsprofil des Mittelgesichts von dentalen und skelettalen Faktoren konditioniert wird.

_Material und Methode

Ein 54-jähriger Patient stellte sich in unserer Praxis vor mit dem Wunsch nach einer Behandlung seiner massiv abradieren Zähne im Oberkiefer und Unterkiefer. Sowohl funktionell als auch ästhetisch war der Patient, der viel in der Öffentlichkeit steht, stark beeinträchtigt. Nach eingehender Untersuchung, Modellanalyse, Beratung und Kiefergelenkvermessung wurde ein Imaging (Abb. 1) mithilfe des Programms Envision a Smile (Indianapolis), das von unserem Freund und Kollegen Dr. George Kirtley entwickelt wurde, angefertigt und zur Patienten-

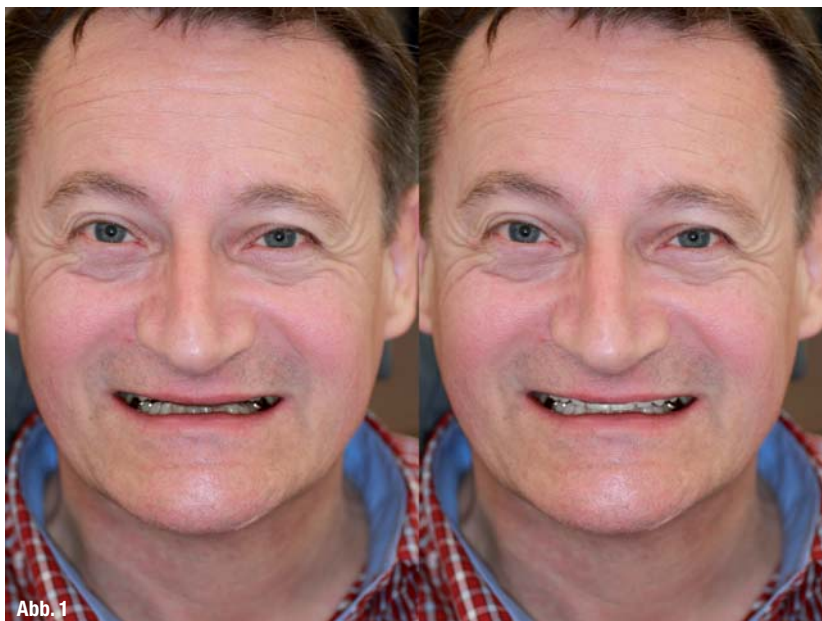

Abb. 1

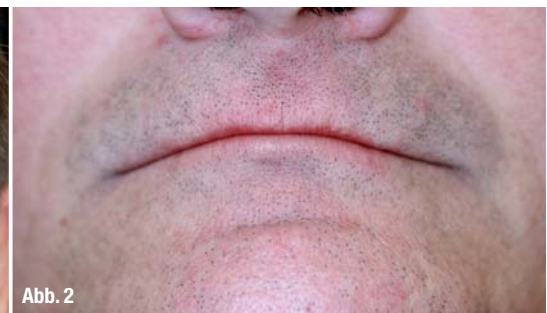

Abb. 2

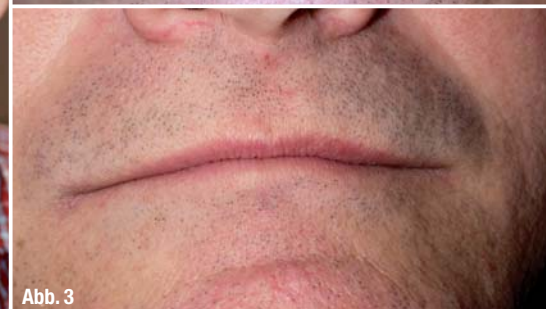

Abb. 3

kommunikation eingesetzt. Eine Schienentherapie zur Bisshebung lehnte der Patient ab. Aufgrund des Einbruches der Stützzonen und Reduzierung in der Vertikaldimension war das Mittelgesicht deutlich komprimiert, und eine Anhebung der Bisshöhe um 3,8 mm war erforderlich, um eine Verbesserung der Mittelgesichtsrelationen wiederherzustellen (Abb. 4). Das Lippenschlussbild in entspannter Lage zeigte nach kaudal zeigende Mundwinkel (Abb. 2) mit invertiertem Lippenrot der Ober- und Unterlippe, und im leicht geöffneten Zustand war von den oberen Schneidekanten nichts zu sehen. Intraoral zeigen sich massiv abradierete Zähne insbesondere im Frontzahnbereich mit Sichtbarwerden der Pulpenkavitäten, Zahn 21 wurde aufgrund des massiven Substanzverlustes alio loco endodontisch versorgt (Abb. 5).

Unabdingbar für eine erfolgreiche Behandlung solcher komplexen Fälle ist die Herstellung eines diagnostischen Wax-up, um nicht nur eine Kommunikationsbasis mit dem Patienten zu finden, sondern auch, um realistische Behandlungsziele respektive einer ästhetischen und funktionellen Versorgung umzusetzen (Abb. 6).

Anhand dieser Basis kann dann entsprechend ein Mock-up hergestellt werden zur Kommunikation und eine Tiefziehschiene zur provisorischen Versorgung. Die intraorale Situation vor der Behandlung (Abb. 7) zeigt einen massiven Deckbiss mit den entsprechend abradieren Zähnen. Die Parodontalsituation wies eine gesunde und stabile gingivale Manschette auf. Nach Eingliederung der auf Basis des Wax-up erstellten Tiefziehschiene war der dramatische Substanzverlust sehr deutlich, etwa 50–60 Prozent der Zahnhartsubstanz war durch das protrusive Habitus fehlend. Nach Präparation und Abformung mit einem Polyethermaterial wurden Meis-

termodelle hergestellt (Labor van Iperen, Wachtberg). Um eine funktionelle Bissituation zu schaffen, war eine Bisshebung von ca. 3,6 mm notwendig. Diese wurde bei der Gestaltung der temporären Versorgung nach Präparation durch ein Kunststoff-Propvisorium auf Bis-Methyl-Metacrylatbasis schon umgesetzt, damit der Patient adaptiv mit diesem Propvisorium schon eine neuromuskuläre Programmierung des Kausystems, insbesondere des Bandapparates und Kiefergelenkes, durchführen konnte. An dieser Stelle möchte ich ausdrücklich noch einmal darauf hinweisen, dass der Patient einer zeitintensiven Schienentherapie nicht zugänglich war. Trotz der massiven Bisshebung hatte der Patient mit der temporären provisorischen Versorgung überhaupt keine Probleme und kam mit der neuen Bisshöhe hervorragend zurecht, was eine Voraussetzung für das Umsetzen in Keramik war.

Die Eingliederung der Lithiumdisilikat-Glaskeramikeinzelkronen (e.max, Fa. Ivoclar Vivadent) erfolgte adhäsiv mittels Variolink II (Fa. Ivoclar Vivadent). Die Seitenzahnrestaurationen (Onlays, Teilkronen) wurden mit RelyX Unicem eingegliedert (3M Deutschland). Wegen des Habitus war der Patient angehalten, tagsüber in Stresssituationen und nächtlich eine Aufbisschiene mit adjustierter Oberfläche und Front-Eckzahnführung zu tragen. Trotzdem kam es mehrfach zu einem Verlust und Wiedereingliederung von Frontzahnkronen, da der sehr lange Hebelarm natürlich auch adhäsiv befestigte Restaurationen stark fordert. Eine Verblockung der Frontzähne ist im Einzelfall wie diesem entsprechend sinnvoll.

Das Weichteilprofil des Patienten in der Seitenansicht vor der Behandlung verdeutlicht den massiven Stützzonenverlust und die Kompression des Mittelgesichtes. Die ästhetische Linie nach Steiner (Abb. 11a) wird

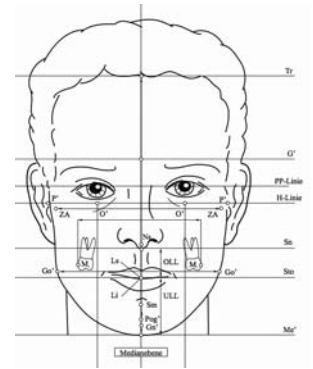


Abb. 4_ Bezugspunkte und -ebenen des Gesichtes im Symmetrievergleich. Das Verhältnis Subnasale (Sn) zu Stomion (Sto) verhält sich zum Verhältnis Stomion (Sto) zum Menton (Me) wie der goldene Schnitt.

Abb. 5_ Massiv abradieretes Gesicht durch Protrusionsbewegung in Interkuspitation als Habit. Verlust der Schmelzstruktur mit deutlich sichtbaren Pulpenkavitäten. Zahn 21 (gespiegelt) wurde alio loco endodontisch versorgt.

Abb. 6_ Diagnostisches Wax-up zur Darstellung der verlorenen Zahnhartsubstanz und Kommunikation mit dem Patienten.

Abb. 7_ Patient in IKP. Massive Abrasion im Frontzahnbereich mit Deckbiss.

Abb. 8_ Mock-up Schiene mit Darstellung des 50%igen Substanzverlustes.

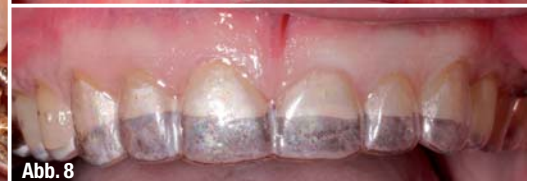
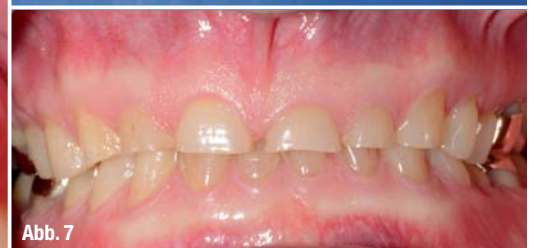
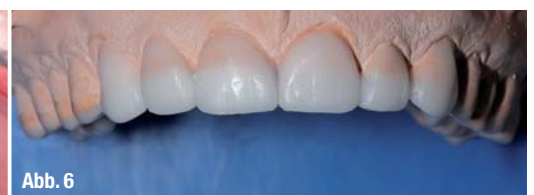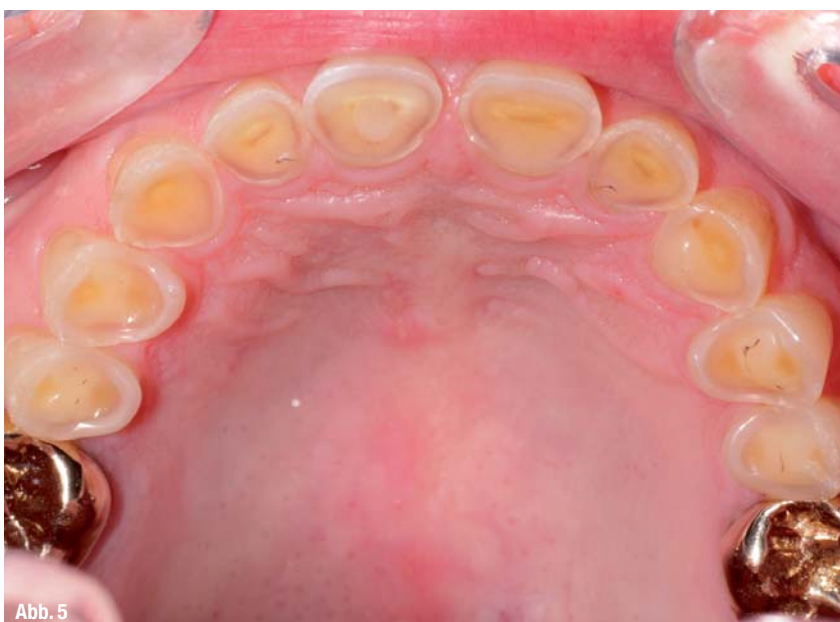Abb. 9_ Situation nach Präparation des Oberkiefers anhand des Sägemodells.

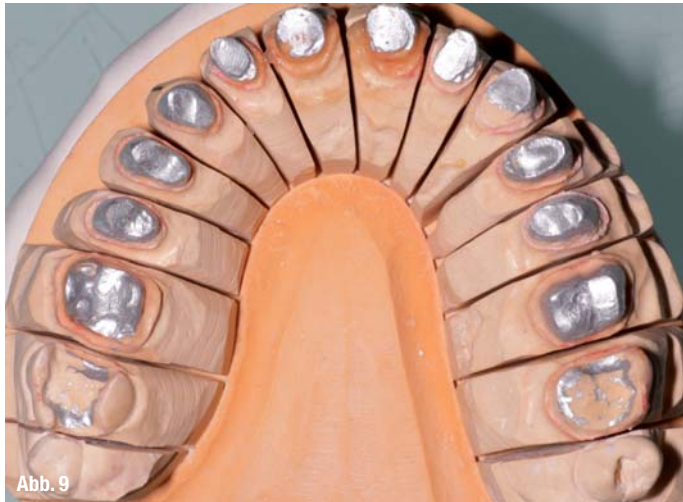
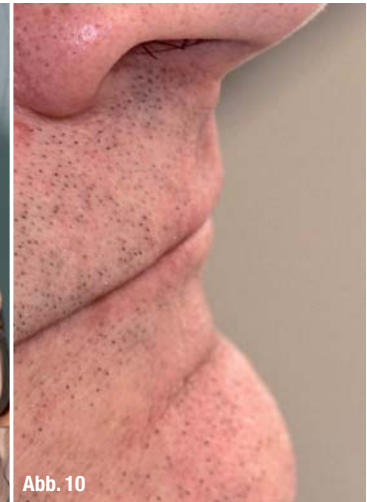
Abb. 10_ Seitenprofil vor der Behandlung. Reduziertes Mittelgesicht durch Stützzonenverlust und invertiertem Lippenprofil.



zwar nicht nach Abschluss der LZP-Behandlung erreicht, jedoch wird der Abstand der Lippenmitte zu der Tangente deutlich verkürzt, was in einem ästhetisch ansprechenderem Ergebnis endet (Abb. 11b). Das Lippenprofil hat sich deutlich verbessert und durch die Bisshebung zu einem ansprechenderem Lippenprofil geführt. Durch die Bisshebung wurde die Inversion der Lippen, welche zu einem „Greisenmund“ führten, korrigiert, ebenso ist der Subnasal-Lippenwinkel positiv verändert.

Zusammenfassung

Bei einem 54-jährigen männlichen Patienten mit einer massiven Abrasion der OK- und UK-Frontzähne infolge eines Protrusionshabits wurde nach diagnostischem Wax-up und Mock-up eine langzeittherapeutische Versorgung mittels Lithiumdisilikat-Glaskeramikkronen (e.max, Fa. Ivoclar Vivadent) über eine Bisshebung von 3,6 mm ein stabiles ästhetisches und funktionell korrekatives Ergebnis erzielt. Die Tragedauer des LZP sollte mindestens sechs Monate bis zur Umsetzung in die definitive Versorgung betragen. Wegen des massiven Habits war der Patient angehalten, eine Aufbisschiene nachts immer und tagsüber so oft es geht zu tragen, vorzugsweise in Stresssituationen (OPs). Die dentoskeletale Optimierung des Mittelgesichtes ist über eine dentale Behandlung und Wiederherstellung der Stützzone sehr gut realisierbar.

Abb. 11a_ Ästhetische Linie nach Steiner. Eine Linie zwischen der ventralen Begrenzung des Nasenstegs und der Oberlippe zum weichgewebigen Pogonion gezogen, sollte durch die Lippen berührt werden.

Bei leichter Mundöffnung sind nach Eingliederung die Schneidekanten sichtbar und lassen den Mund jetzt jünger erscheinen, und die Lithiumdisilikat Glaskeramik ermöglicht ein ästhetisches und natürlich wirkendes Erscheinungsbild (Abb. 12 und 13). Bei stärkerem Lachen in der En-face-Aufnahme wirkt der Patient jetzt harmonisch im Mundbereich, und die orofaziale Funktion als auch Ästhetik ist wiederhergestellt (Abb. 14).

Diskussion

„Esthetic follows function“ ist ein immer wiederkehrender Begriff auf zahlreichen Kongressen, die sich mit dentalen, dentofazialen oder plastisch-chirurgischen Themen auseinandersetzen. Immer mehr rückt dabei ein interdisziplinäres Denken und Handeln in den Vordergrund. Wie dieser Fall zeigt, braucht das Mittelgesicht eine dentoskeletale Stütze zur Ausbildung harmonischer Proportionen. In vielen Fällen werden Filler zur dermalen Voluminierung gewählt, ohne dass der Behandler sich für ganze drei Sekunden einen intraoralen Überblick verschafft. Die Grundlage für das Weichgewebe wird durch die skeletale und dentale Grundsubstanz erst ermöglicht und sollte nicht nur beim Zahnarzt in Betracht gezogen werden. In dem beschriebenen Fall erfolgte eine Korrektur der Bisshöhe und eine Restitutio ad integrum der Zahnhartsubstanz über ein LZP aus einer Lithiumdisilikat-Glaskeramik, die optisch dem Patienten eine deutliche Verbesserung ermöglichte. Dies ist

Abb. 11b_ Seitenprofil nach LZP-Versorgung mit entsprechender Bisshebung. Deutlich gestrecktes Mittelgesicht und Harmonisierung der Vertikaldimension.

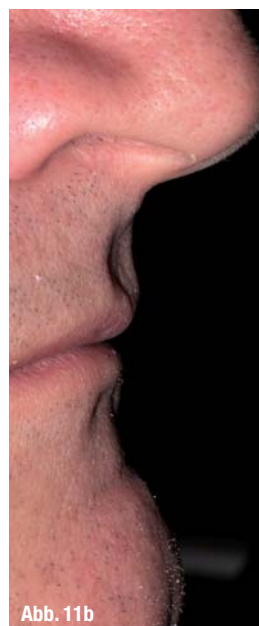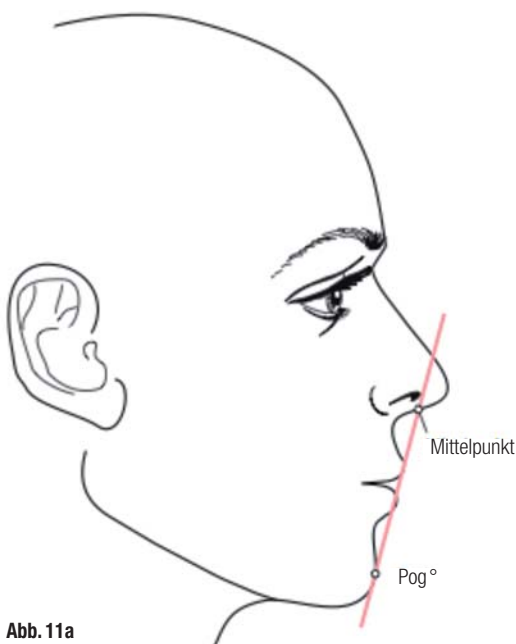


Abb. 11a

Abb. 11b

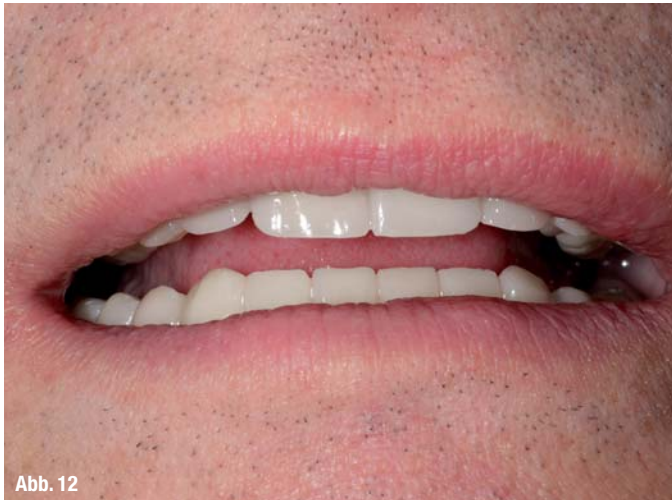

Abb. 12

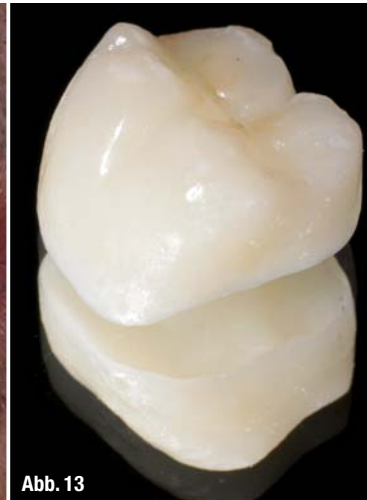

Abb. 13

Abb. 12_ Der leicht geöffnete Mund lässt nach LZP-Eingliederung sowohl Zähne im OK als auch im UK erkennen.

Abb. 13_ Lithiumdisilikat-Glaskeramikkrone (e.max, Fa. Ivoclar Vivadent) für einen Molaren.

mit Sicherheit keine Standardtherapie, jedoch war es wegen des starken Bruxismus und der habituellen Protrusionsbewegung des Patienten sinnvoll, da eine LZP-Versorgung aus Kunststoff oder einem kunststoffbasierten Verblendmaterial zu stark abradert und die Bisshöhe für den Zeitraum der Tragezeit nicht beibehalten kann. Auch wenn die funktionelle Rehabilitation in der Wertigkeit immer der kosmetischen vorzuziehen ist, wird durch diesen Fall verdeutlicht, dass Zähne für ein ästhetisches Gesamtergebnis sorgen und das (optische) Fehlen derselben ein Gesicht um Jahre altern lassen kann.

Literatur

[1] A segmented approach to full-mouth rehabilitation. Stevens CJ. Dent Today. 2012 Nov;31(11):106, 108–12.
 [2] Use of zirconia to restore severely worn dentition: a case report. Agrawal M, Sankeshwari B, Pattanshetti CV. Case Rep Dent. 2012;2012:324597. doi: 10.1155/2012/324597. Epub 2012 Sep 5.
 [3] Full-mouth reconstruction: The importance of treatment planning in restoring aesthetics and function. Cooper CC, Sosa AE. Dent Today. 2012 Aug;31(8):92–5.
 [4] Prosthodontic rehabilitation of the patient with severely worn dentition: a case report. Hatami M, Sabouhi M, Samanipoor S, Badrian

H. Case Rep Dent. 2012;2012:961826. doi: 10.1155/2012/961826. Epub 2012 Jul 9.
 [5] Full-mouth rehabilitation of a patient with severely worn dentition and uneven occlusal plane: a clinical report. Moslehifard E, Nikzad S, Geraminpanah F, Mahboub F. J Prosthodont. 2012 Jan;21(1):56–64. doi: 10.1111/j.1532-849X.2011.00765.x. Epub 2011 Oct 7.
 [6] Full mouth rehabilitation of severely attrited dentition. A case report. Kumar SN, Patil NP, Guttal SS, Nadiger RK. N Y State Dent J. 2010 Mar;76(2):47–50.
 [7] Full-mouth adhesive rehabilitation of a severely eroded dentition: the three-step technique. Part 3. Vailati F, Belsler UC. Eur J Esthet Dent. 2008 Autumn;3(3):236–57.
 [8] Prosthodontic rehabilitation of a bruxer patient with severely worn dentition: a clinical case report. Mahboub F, Fard EM, Geraminpanah F, Hajimiragha H. J Dent Res Dent Clin Dent Prospects. 2009 Winter;3(1):28–31. doi: 10.5681/joddd.2009.008. Epub 2009 Mar 16.
 [9] Complete esthetic and functional rehabilitation with adhesively luted all-ceramic restorations- a case report over 4.5 years. Groten M. Quintessence Int. 2007 Oct;38(9):723–31.
 [10] Rehabilitating a patient with bruxism-associated tooth loss: a literature review and case report. Yip KH, Chow TW, Chu FC. Gen Dent. 2003 Jan-Feb;51(1):70–4; quiz 75–6. Review. Erratum in: Gen Dent. 2003 Mar-Apr;51–2.
 [11] Functional aesthetics and material considerations for full mouth rehabilitations. Martel VA. Dent Today. 2005 Jan;24(1):62, 64, 66–7. No abstract available.
 [12] Perspective of facial esthetics in dental treatment planning. Mack MR. J Prosthet Dent. 1996 Feb;75(2):169–76. Review.

_Kontakt **cosmetic**
dentistry



Prof. Dr. Marcel Wainwright
 Dentalspecialists
 Kaiserswerth
 Universidad de Sevilla
 Fellow IADFE
 (International Academy for Dental and Facial Esthetics)
 Active Member ESCD
 (European Society for Cosmetic Dentistry)

Infos zum Autor


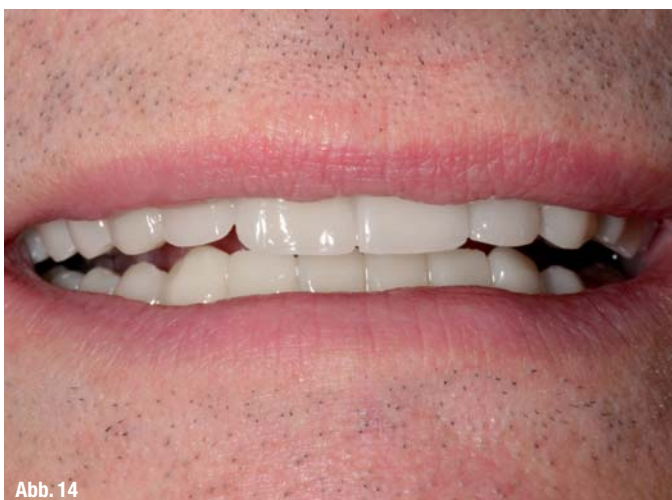

Abb. 14



Abb. 15

Abb. 14_ Full-mouth LZP OK und UK eingegliedert. Patient mit moderatem Lächeln erscheint jetzt ästhetisch-funktionell rehabilitiert.

Abb. 15_ Abschlussbild nach LZP-Versorgung. Das En-face-Bild des Patienten hat sich deutlich verändert und lässt den Patienten jünger erscheinen.