


ENDO TRIBUNE

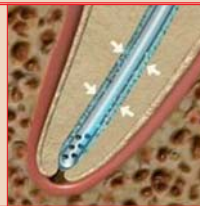The World's Endodontic Newspaper · Swiss Edition

No. 5/2013 · 10. Jahrgang · 8. Mai 2013



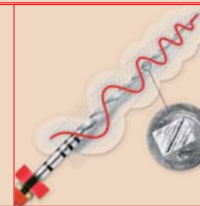
Fortbildung in St. Moritz

Im März fand eine Fortbildungswoche zum Thema Zahnunfälle in St. Moritz statt. Vorlesungen und Workshops standen genauso auf dem Programm wie sportliche Aktivitäten und Erholung. ▶ Seite 20



Unterdruckspülsystem

Der endodontisch ambitionierte Zahnarzt ist mit EndoVac gut versorgt. Das innovative Spülsystem eignet sich besonders für die Revisionstherapie. Von ZA Dennis M. Köhler, Neuss, Deutschland. ▶ Seite 22



Rotierend & schlängelnd

Eine sichere, schonende und kontrollierte Aufbereitung selbst in schwierigsten Fällen mit stark gekrümmten Kanälen bietet das neue Feilensystem PROTAPER NEXT™ von DENTSPLY Maillefer. ▶ Seite 23

Milchzahnendodontie: „State of the Art“

Pulpathherapie bei Milchzähnen: Dr. Richard Steffen und Dr. Hubertus van Waes, Zürich, Schweiz, stellen im nachfolgenden Bericht die Methoden, Materialien und Probleme in der Milchzahnendodontie vor.

Trotz grosser Anstrengungen in der Prophylaxe führt Karies zu einem weiterhin erheblichen Behandlungsaufwand bei Kindern. Neben der restaurativen Versorgung von Milchzähnen gehören endodonti-

Wechsels, ist für eine exakte Entwicklung der Dentition von grosser Bedeutung. Bedingt durch die spezielle Anatomie und Physiologie von Milchzähnen führt Karies bei diesen schnell auch zu Auswirkungen auf

Beurteilung einer erkrankten Milchzahnpulpa. Aktuelle endodontische Lehrbücher sowie viele Fachveröffentlichungen stellen die klinischen und radiologischen Symptome einer Karies in schlüssigen Zusammen-

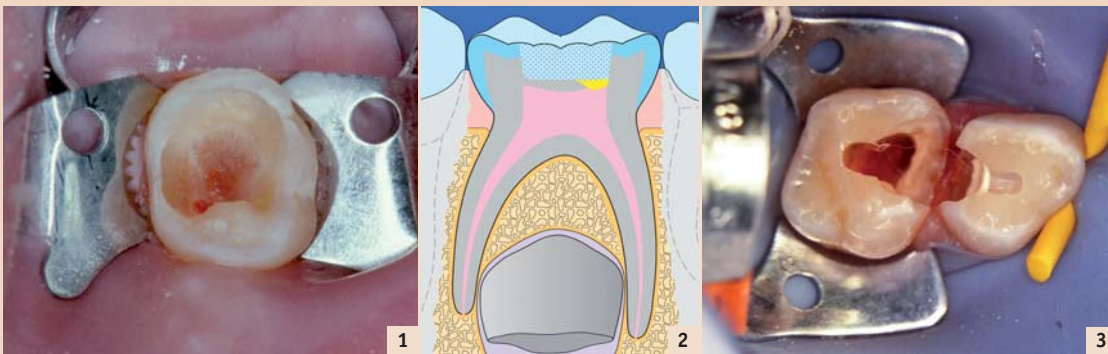


Abb. 1: Zahn 75 nach Kariesexkavation: Direkte Überkappung oder Pulpaamputation? – Abb. 2: Schematische Darstellung einer Pulpaüberkappung mit Portland Zement und GIZ. – Abb. 3: Zahn 54 mit Portland Zement-Überkappung, Zahn 55 bereit für Überdeckung der amputierten Pulpastümpfe.

sche Massnahmen im Milchgebiss zu den häufigsten Arbeiten in der Kinderzahnmedizin. Im Rahmen eines Symposiums am Österreichischen Zahnärztekongress in Salzburg im September 2012 haben die Autoren das Thema Milchzahnendodontie detailliert vorgestellt und zusammen mit den Teilnehmern einige Probleme und kritische Details aus dem klinischen Alltag umschrieben und mögliche Lösungen angesprochen. Dieser Bericht ist eine kurze, thematische Zusammenfassung der wichtigsten Inhaltspunkte des Symposiums.^{13, 16, 17, 29}

Grundlagen und Materialien

Die Erhaltung von Milchzähnen, bis zum Zeitpunkt des ordentlichen

das Endodont. Ähnlich wie bei den bleibenden Zähnen stehen verschiedene, defektorientierte Behandlungsmöglichkeiten zur Verfügung. Entscheidend für die richtige Wahl der Therapie einer Milchzahnpulpa ist die genaue Kenntnis der Milchzahn-Physiologie und -Pathophysiologie sowie die möglichst korrekte Einschätzung des aktuellen Zustands des Endodonts.¹⁷

Diagnose

Aus dem klinischen Bild eines kariösen Zahnes auf dessen pathohistologischen Zustand seiner Milchzahnpulpa zu schliessen ist schwierig. Genaue klinische und radiologische Abklärungen ermöglichen jedoch mit einer gewissen Zuverlässigkeit die

hängen zum Zustand und zur Prognose einer erkrankten Milchzahnpulpa dar. Durch die prognostisch richtige Einschätzung der Pathologie einer Milchzahnpulpa ergibt sich die daraus resultierend optimale Anwendung eines Therapiekonzeptes.

Die verschiedenen Behandlungsmöglichkeiten

Die verschiedenen Therapiearten und die dazu verwendeten Materialien werden im Folgenden etwas detaillierter dargestellt.^{29, 30}

Indirekte Überkappung (Karies-profunda-Behandlung)

Bei der indirekten Überkappung wird eine Milchzahnkaries vollstän-

Fortsetzung auf Seite 18 →

Entscheidung Endodontie

Statement von Dr. Johannes Klimscha und Dr. Matthias Holly*



Die Endodontie hat sich von einem reinen Versuch der Zahnerhaltung zu einer immer besser vorhersagbaren Therapie gewandelt. Endodontisch behandelten Zähnen können heutzutage sehr gute Prognosen gegeben werden. Entscheidend ist hierbei allerdings weiterhin die Einhaltung oder Erfüllung gewisser biologischer Ziele. Die Kriterien der Endodontie haben sich nicht gravierend verändert: aseptische Arbeitsweise, bakterienfreie Verhältnisse, Gewebeentfernung aus dem Kanal bis zum Apex unter Beibehaltung der anatomischen Verläufe, ausreichende Desinfektion und eine bakterienreiche Füllung mit postendodontischem Verschluss. Durch die stetige Veränderung und Optimierung der Instrumente und Methoden können diese allerdings meist einfacher und vorhersagbarer erreicht werden.

Auf der einen Seite werden Standardbehandlungen durch moderne Feilen und Desinfektionsmethoden effizienter und gezielter durchgeführt. Früher aufgetretene Komplikationen können, vor allem bei der Wurzelkanalaufbereitung, deutlich minimiert werden. Andererseits sind auch komplexe Fälle durch entsprechendes Know-how und den Einsatz zusätzlicher Geräte oder Materialien, wie z.B. dem OP-Mikroskop oder MTA, mit guten Prognosen therapierbar. Sogar anfänglich

aussichtslose Zähne bleiben nach einer adäquaten endodontischen Behandlung für viele Jahre erhalten.

Egal wie einfach oder kompliziert manche Fälle erscheinen, gleich wie aufwendig oder technisiert diese behandelt werden, es bleibt für einen guten Erfolg allen gemeinsam die Einhaltung der biologischen Kriterien und die endodontische Entscheidung, wie, womit und ob diese erfüllbar oder umsetzbar sind.

Die Bedeutung einer rechtzeitigen Entscheidungsfindung, was kann ich machen oder was kann man überhaupt machen, betrifft nicht nur die klassische Endodontie, sondern wahrscheinlich noch im grösseren Ausmass die Milchzahnendodontie und die Behandlung von Zahntraumata. In jedem Fall gilt es, alle Optionen abzuwägen und einen aussichtsreichen Therapieplan zu erstellen, nicht nur Versuche mit eventuell ungewissen Ergebnissen durchzuführen. Wir hoffen, dass diese Ausgabe die richtigen Behandlungsfindungen erleichtert und auf eine Entscheidung für die Endodontie.



*Gemeinschaftspraxis Holly & Klimscha, Wien, www.zahnerhaltung.at

ANZEIGE

Spezialisten-Newsletter

Fachwissen auf den Punkt gebracht

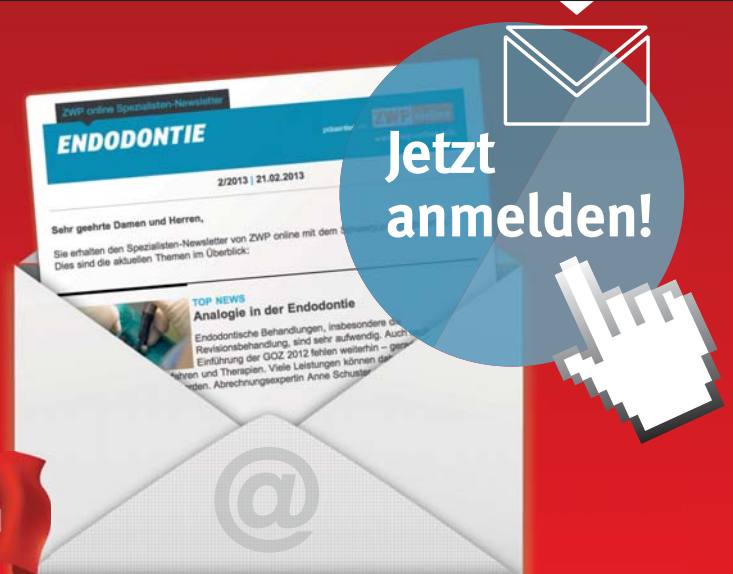

Anmeldeformular – Spezialisten-Newsletter
www.zwp-online.info/newsletter
QR-Code einfach mit dem Smartphone scannen
(z. B. mit dem Reader Quick Scan)

www.zwp-online.ch

FINDEN STATT SUCHEN.

ZWP online



← Fortsetzung von Seite 17

dig bis zum harten möglicherweise noch verfärbten Dentin entfernt und mit einer Restauration wieder verschlossen. Die Pulpa sollte symptomfrei sein und die Kavität frei von weicher Restkaries. Das freigelegte Dentin kann mit einem therapeutisch wirksamen Unterlagsmaterial versorgt werden, bevor es mit einer restaurativen Füllung dicht verschlossen wird. Die therapeutisch eingesetzten Materialien können kalziumhydroxid- und zinkoxid-eugenolhaltige Präparate sein. Ebenso kommen seit längerer Zeit MTA oder Portland Zement-Materialien (MTA/PC) zum Einsatz. Das Unterfüllungsmaterial sollte idealerweise eine Stimulation von Reizdentin bewirken, mögliche Restmikroorganismen inaktivieren, als eigenständiges Material möglichst bakteriedicht und in der Anschaffung erschwinglich sein. Solche „Unterfüllungen“ sollten danach möglichst zeitgleich mit einer dichten Restauration über-

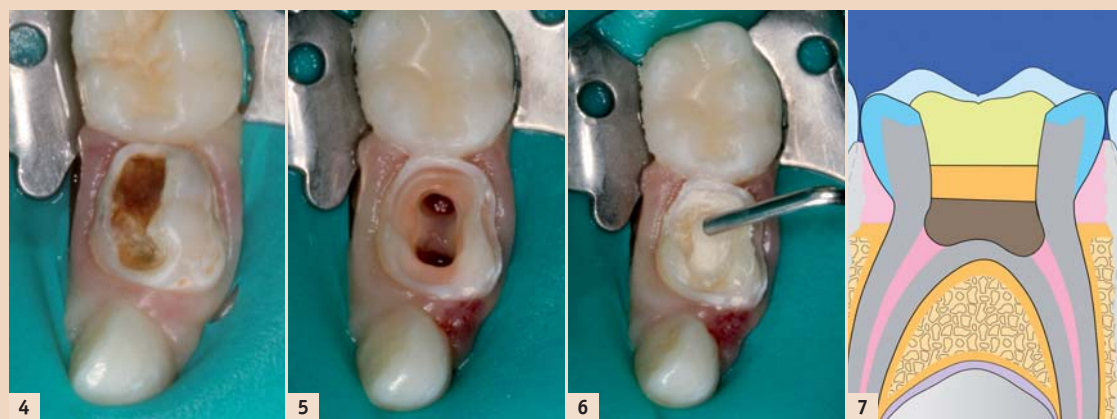

Abb 4: Karies profunda an einem Zahn 74. – Abb 5: Gleicher Zahn 74, Pulpa amputiert. – Abb 6: Portland Zement wird in das Pulpakavum des Zahns 74 eingebracht. – Abb 7: Schematische Darstellung einer Pulpaamputation mit Portland Zement, GIZ und Composite-Adhäsivfüllung.

gute Pulpreaktion bei Milchzähnen, die mit MTA/PC direkt überkappt wurden. In der Zwischenzeit werden von verschiedenen Autoren nur noch bei grossen Eröffnungen im kariösen Dentin direkte MZ-Überkappungen nicht mehr empfohlen. Hier scheint sich ein Paradigmenwechsel anzubahnen.^{10,12}

Exkavatoren, Lasern und der Elektrochirurgie überlegen. Obwohl immer häufiger amputierte Milchzähne mit Kompositrestaurationen versorgt werden, sind konfektionierte Edeldstahlkronen in Hinsicht der Bruch-sicherheit, langfristigen Fehlerquote und Dichtigkeit weiterhin ein hervorragendes Mittel zur Versorgung

Messgeräten erfolgen. Zur Wurzel-füllung werden weit mehrheitlich resorbierbare Pasten aus Jodoform und Kalziumhydroxid empfohlen. Auf alle nichtresorbierbaren Wurzel-füllmaterialien muss verzichtet werden (auch Guttaperchaspitzen). Röntgenaufnahmen finden zur Befunderhebung und abschliessend zur

„Indirect Pulp Treatment“ Verfahren zur einzeitigen als auch zur schrittweisen Kariesentfernung verstanden. Bei der schrittweisen Kariesentfernung wird, um einer Pulpaeröffnung vorzubeugen, erweichtes Dentin unter einem dichten Kavitätenverschluss belassen. Manche Schulen akzeptieren sogar das permanente Belassen von kariösem Restdentin unter allerdings strikt geforderten, absolut dichten Füllungen. Eine besondere Bedeutung kommt hierbei dem Unterfüllungsmaterial zu. Auch hier hat sich MTA/PC den kalziumhydroxid- und zinkoxid-eugenolhaltigen Präparaten überlegen gezeigt. Bei einem schrittweisen Vorgehen wird eine Reintervention in der Regel nach sechs Monaten empfohlen. Als besonders erfolgreich, aber auch sehr kontrovers, wird die sogenannte „Hall-Technik“ in England diskutiert. Bei dieser Technik werden kariöse Milchzähne ohne weitere, grössere Behandlung mit SS-Edelstahl-Kronen überdeckt.^{7,15,27}

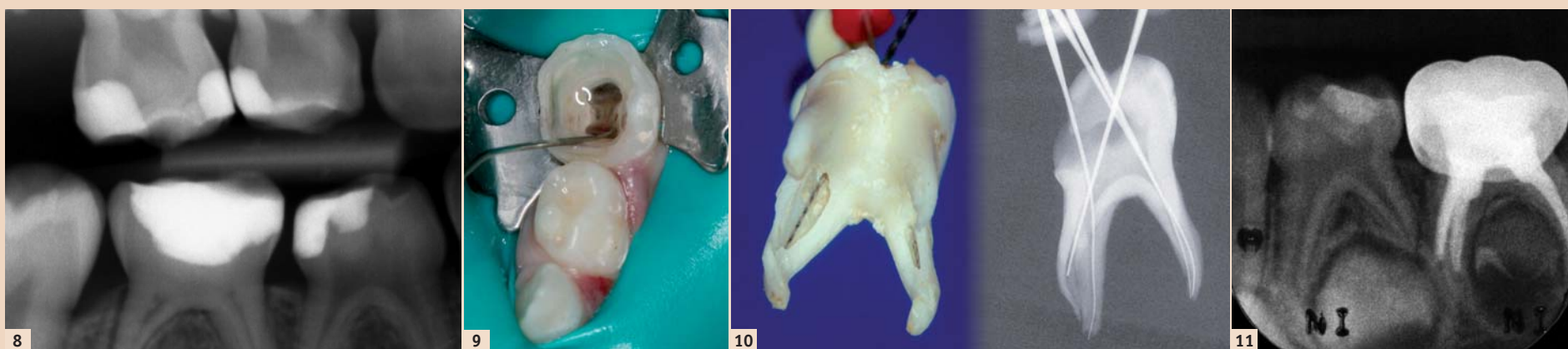

Abb 8: Röntgenbild, Zahn 55 überkappt und Zahn 85 pulpaamputiert mit Portland Zement. – Abb 9: Zahn 75, Spülung mit Natriumhypochlorit während einer Pulpotomie. – Abb 10: Anatomie eines Milch-5ers, welche den Gebrauch von Wurzelbehandlungsinstrumenten verbietet. – Abb 11: Zahn 75 mit Vitapex-Wurzelfüllung.

deckt werden. Hierzu sind bei Milchzähnen besonders konfektionierte Stahlkronen und Kompositrestaurationen, verbunden mit einem guten Haftsystem, geeignet.^{12,29,30}

Direkte Überkappung

Lange Zeit wurde die direkte Überkappung einer eröffneten Milchzahn-pulpa als nicht Erfolg versprechend beurteilt und dementsprechend nicht als Behandlungsoption empfohlen. Weder mit Kalziumhydroxid-Materialien noch mit Dentinadhäsiven als Überkappungs-material liessen sich befriedigende Langzeitergebnisse bei überkappten Milchzähnen erzielen. Erst die Gruppe der MTA/Portland Zement-Materialien hat diese Situation verbessert. Neuere Studien zeigen eine

Pulpaamputation (Pulpotomie)

Die Pulpotomie ist immer noch die gebräuchlichste endodontische Behandlung. Bei der Pulpotomie von Milchmolaren wird das ganze Pulpakavum ausgeräumt, und die gesunden Wurzelpulpen werden mit Medikamenten überdeckt, um diese vital zu erhalten. Mehrere Faktoren sind für den Erfolg dieser Massnahme Voraussetzung. Die Pulpa sollte möglichst steril und atraumatisch amputiert und mit einem möglichst physiologischen, selbst desinfizierenden, bio-induktiven, günstigen und nicht verfärbenden Material überdeckt werden. MTA/PC hat sich auch hier als Material der Wahl durchgesetzt und zeigt sich allen anderen Materialien überlegen. Bei der Amputationstechnik zeigt sich der Präparierdiamant

solcher Zähne. Mitentscheidend über Erfolg oder Misserfolg einer Amputation ist aber die richtige Diagnose, einer entzündungsfreien, vitalen zu überkappenden Wurzelpulpa.^{6,7,11,16,18,24,25,28}

Wurzelkanalfüllung (Pulpektomie)

Bei devitalen Milchzähnen kann die nekrotische Pulpa entfernt und durch ein Wurzelfüllmaterial ersetzt werden. Aufgrund der schwierigen Anatomie von Milchmolaren verzichten die meisten Anwender auf eine mechanische Aufbereitung der Wurzelkanäle. Gründliche Spülungen mit Natriumhypochlorit (1 bis 3 %) zeigen befriedigende bis gute Reinigungsergebnisse. Die endodontische Längenmessung bei Milchzähnen sollte mit elektronischen

Erfolgskontrolle statt. Die Behandlungen sollten unter Anwendung von Kofferdam stattfinden.^{10,16,25}

Endodontische Verfahren im Milchgebiss müssen in ein therapeutisches Konzept eingebunden sein und sollen den betroffenen Milchzähnen einen unschädlichen Erhalt über die ganze Funktionsperiode und den Patienten eine regelgerechte Gebissentwicklung ermöglichen.

Kontrovers diskutierte Behandlungsmöglichkeiten

Die oben beschriebenen Verfahren stellen anerkannte Behandlungsmethoden dar. Aus wirtschaftlichen Zwängen, um bestehende Verfahren zu verbessern oder zu ersetzen, und aus behandlungstechnischen Gründen werden jedoch weitere Behandlungsverfahren erprobt oder entwickelt. Diese Verfahren sind meist in der Fachliteratur weniger verankert oder sind durch Studien wenig auf Evidenz geprüft und werden daher von Fachpersonen kontrovers besprochen oder auch pauschal abgelehnt. Nichtsdestotrotz muss erwähnt werden, dass es in der Kinderzahnmedizin schwierig ist, „evidence based studies“ durchzuführen. Auch sind hier Mitarbeit der Patienten und ökonomische Grenzen wichtige Faktoren bei der Auswahl der geeigneten Therapie. Gerade aus mangelnder Mitarbeit dürfte in der Kinderzahnmedizin manches insuffiziente Provisorium statt einer perfekten Restauration gelegt werden.²⁵

„Karies-Versiegelung“

Speziell in der englischsprachigen Literatur werden unter dem Begriff

„Karies-Imprägnierung“

In den frühen zahnmedizinischen „Notzeiten“ war das Ausschleifen und Imprägnieren von Milchzahnkaries mit Silbernitrat eine verbreitete Minimaltherapie. Diese Technik war erstaunlich pulpaerhaltend und sehr ökonomisch. Die grossen Fortschritte in der Kinderzahnmedizin haben diese Verlegenheitsmethode aber zusehends unnötig gemacht. Basierend auf dem Gedanken einer Minimalversorgung werden neuere Präparate zur Imprägnierung von Karies entwickelt. Silberdiaminfluoride mit nachfolgender Abdeckung mit Glasionomere zement versprechen eine gewisse Karies-Einschliessung. Wesentlich innovativer und vom Therapieansatz auf die optimale Substanzerhaltung gezielt sind kariesregenerative Behandlungsmethoden. Aktive, synthetische Peptide (z.B. Curodent) versprechen vielleicht in der Zukunft, initiale Karies aktiv zu remineralisieren.^{25,27,33}

Die Materialien

Die im Folgenden aufgezählten Medikamente werden als Überkappungs-, Amputations- und Wurzelfüllungsmaterialien bei der Milchzahnendodontie klinisch eingesetzt.

Formokresol

Jahrzehntelang waren formokresolhaltige Lösungen oder Zemente die Materialien der Wahl. Heute wird empfohlen, aldehydhaltige (Glutaraldehyd) oder formokresolhaltige Präparate aufgrund ihrer mutagenen und kanzerogenen Eigenschaften nicht mehr bei Pulpotomien einzusetzen.^{2,8,9,20}

Materialtyp	Markenname	Inhaltsstoffe	Verwendung
Reiner Portland Zement	• Medizinischer Portland Zement®	Portland Zement	Milchzahnpulpotomie Überkappungen, bleibende Zähne
MTA 1. Generation	• ProRoot® • MTA Angulus® • Ledermix MTA®	Portland Zement Bismutoxid	Ganze Endodontie Milchzahnpulpotomie (≠Traumatologie)
MTA 2. Generation	• Medcem MTA™	Portland Zement Zirkonium	Endodontie Milchzahnpulpotomie Traumatologie
MTA-Klone	• Biodentine® • EndoSequence • RootRepair® • „TriCalciumSilicat“ • EndoCPM® • IRoot-SP® • CEM® • NEC® • MTA Plus™ • MTA CEM™	• Portland Zement oder Fraktionen von Portland Zement • Verschiedenste Zusätze, um Konsistenz und Härting zu beeinflussen, Kontrastmittel	Endodontie Milchzahnpulpotomie Traumatologie Indikation je nach Material verschieden

Übersicht zu den auf dem Markt erhältlichen MTA-Materialien (Liste unvollständig).

Eisen-III-Sulfat

Eisensulfat wird als Medikament zur Erstversorgung amputierter Pulpen eingesetzt. Die Wirkung von Eisensulfatlösungen beruht auf einer Ausfällungsreaktion. Kommen Blut und Eisensulfat in Kontakt, setzt die Blutgerinnung ein und es bilden sich Blut/Eisensulfatkomplexe. Diese lagern sich in den Blutkapillaren ab und verschliessen die Gefässe der Pulpa. Eisensulfat wirkt aufgrund seiner starken Blutstillung bei entzündeten Pulpen deutlich „maskierend“. Es wird diskutiert, ob eine optimale Pulpaversorgung nicht ganz ohne das Eisensulfat auskommen kann.^{20,29}

Zinkoxid-Eugenol-Zemente

Es wird häufig empfohlen, nach der Blutstillung eine Amputationswunde mit einem ZnO-Eugenol-Zement zu überdecken. Untersuchungen zeigen bei solch überdeckten Pulpen klinische Erfolge mit Sekundärdentinbildungen und partielles Dentinbridging. Es werden aber auch häufig Misserfolge mit chronischen Pulpaentzündungen und hydrolytische Auflösungserscheinungen beschrieben.^{16,20,29}

Kalziumhydroxid

Mit CaOH₂ überkappte Zähne zeigen häufig unphysiologische Resorptionserscheinungen. Dies vor allem, wenn bereits Entzündungszellen in der Wurzelpulpa angesiedelt waren. Die besten Ergebnisse lieferten CaOH₂-Amputationen bei strengster Indikationsstellung und der Reduktion auf Amputationen bei möglichst gesunden Pulpen. CaOH₂ induziert im Idealfall die Bildung von Hartgewebsbrücken unter einer ätznekrotischen verflüssigten Zwischenschicht. Das darunter liegende Pulpagewebe zeigt jedoch häufig pathologische Veränderungen in den angrenzenden Zellschichten.^{10,23}

Kalziumhydroxid-Jodoform

Kalziumhydroxid-Jodoformpasten (z.B. Vitapex®) werden vor allem bei der Milchzahnpulpektomie als Wurzelfüllmaterial eingesetzt. Bei dieser Behandlung müssen die eingesetzten Materialien dem temporären Charakter der Milchzähne Rechnung tragen und gut resorbierbar sein. Es gibt keine Studien über den Einsatz von Kalziumhydroxid-Jodoformpasten bei Milchzahnpulpaamputationen. Als biokompatibles Wurzelfüllmaterial sind die Eigenschaften von Kalziumhydroxid-Jodoformpasten belegt, aufgrund seiner Resorbierbarkeit scheint aber ein stabiler bakterien-dichter Verschluss der Amputationswunde mit diesem Material nicht gegeben.^{16,29,30}

Portland Zement/MTA

Mineral Trioxid Aggregate (MTA), sind Portland Zemente (PZ) mit einem Zusatz von Bismutoxid. Sie werden seit 1993 mit grossem Erfolg in der Endodontie eingesetzt. PZ-Pulver besteht aus Trikalziumsilikat, Trikalziumaluminat, Trikalziumoxid, Siliziumoxid und anderen Oxiden. Bei den für die Zahnmedizin kommerziell angebotenen MTA-Produkten der ersten Generation (ProRoot®, MTA Angulus®) wird Bismutoxid (Bi₂O₃) als Röntgenkontrastmittel zugesetzt.^{1,14,26,31}

Unter Zusatz von Wasser entsteht aus dem Pulver ein kolloidales Gel, welches vor allem Kalziumhydroxid (CH) und Kalziumsilikathydrat (CSH) enthält. Dieses Gel verfestigt sich in circa drei Stunden zu einer kristallinen Matrix mit CH-Einschlüssen. PZ/MTA zeigt neben seiner Eigenschaft, im feuchten Milieu auszuhärten, hervorragende biologische Eigenschaften.³¹ Dabei werden in der Pulpa bei direktem Kontakt Mineralisationen angeregt und Hartgewebsbrückenbildung induziert.

Das erste MTA (grau) verursachte deutliche Verfärbungen der Zahnhartsubstanz und wurde aus diesem Grund durch weisses MTA ergänzt. Jedoch zeigt auch dieses MTA Farbveränderungen beim Abbinden.^{3,21} MTA-Materialien durchlaufen im Grossen und Ganzen die gleichen Abbinde-mechanismen wie das Ausgangsmaterial PZ. Die Farbstabilität, Rand- und Bakteriendichtigkeit und weitere chemische und physikalische Eigenschaften werden jedoch durch das Bismutoxid verändert, meist sogar verschlechtert. Die biologischen Eigenschaften von reinem PZ und MTA unterscheiden sich nur wenig voneinander.^{19,22,26}

Seit 1999 werden MTA-Materialien mit grossem Erfolg auch in der Kinderzahnheilkunde als Medikament zur Deckung von Pulpaamputationswunden eingesetzt. Aufgrund seines hohen Preises ist MTA nur bedingt für die Milchzahndodontie einsetzbar. MTA kann aber in der Milchzahndodontie sehr gut durch reinen PZ ersetzt werden. In seiner Abbindephase gibt es genau wie eine Kalziumhydroxidpaste Kalziumhydroxidionen ab. Dies aber nur während einiger weniger Stunden und in deutlich geringeren Mengen.

Durch die Aushärtung des PZ wird das Kalziumhydroxid in der kristallinen Zementmatrix eingeschlossen, und zurück bleibt eine biokompatible Oberfläche, welche für anliegende vitale Pulpazellen wachstumstimulierend wirkt. Eine nekrotische Zwischenschicht zwischen Pulpa und Amputationsmaterial, wie beim Kalziumhydroxid, entsteht hier nicht. Die angrenzenden Bereiche der Pulpa bleiben entzündungsfrei, vital und frei von Zellmutationen. MTA-Materialien der 2. Generation ersetzen das verfärbende Bismutoxid durch das farb stabilere Zirkonium.^{4,5,26,32}

MTA-Klone sind PZ-Materialien mit einer Vielzahl von verschiedenen Zusatzstoffen, welche alle das Handling und das Abbindeverhalten des PC verbessern sollen. Ebenso wurde bei manchen MTA-Klonen das Bismutoxid als Röntgenkontrastmittel durch das farb stabilere Zirkonium ersetzt (Biodentine). Jeder Zusatzstoff zum PC verringert allerdings die hervorragenden biologischen Eigenschaften dieses Materials.²⁶

Weitere mögliche Pulpabehandlungen

Überdeckungen von Pulpawunden mit Adhäsivsystemen, Morphogenetic Proteins, Transforming Growth Factor oder Schmelzmatrixproteinen (Emdogain®) stehen alle noch in einer experimentellen Phase der Entwicklung, und die klinische Verwendbarkeit dieser Materialien muss im Moment zurückhaltend bewertet werden. Erste Versuche mit

regenerativen endodontischen Protokollen (z.B. Triple Antibiotikapasten, 3Mix-MP) haben bei Milchzähnen stattgefunden. Ob diese regenerativen Ansätze bei Milchzähnen überhaupt sinnvoll sind oder ob beim Einsatz von Antibiotikapasten nur Infektionen unterdrückt werden, ist zu diskutieren.^{29,30,33}

Endversorgung

Wichtig für den Erfolg einer endodontischen Behandlung eines Milchzahnes ist die anschliessende definitive koronale Restauration. Ein bakterien-dichter Verschluss der Pulpotomiestelle sowie eine genügende Stabilisierung des restaurierten Zahnes sind entscheidend für den Erfolg einer solchen Behandlung. Ein bakterien-dichter Verschluss wird bereits bei der Abdeckung einer Amputationswunde mit PZ/MTA erreicht.

Die Stabilität muss eine Versorgung mit einer Stahlkrone oder einer Füllung liefern. Nicht genügend Stabilität liefern provisorische Füllungsmaterialien. Amalgam- und Glasionerzementfüllungen liefern ausreichende Ergebnisse. Adhäsivsysteme steigern die Stabilität solcher

Restorationen signifikant. Versorgung mit konfektionierten Stahlkronen weisen die höchsten Erfolgsraten auf, werden aber zusehends durch die ästhetisch überlegenen Komposit-Adhäsivsysteme verdrängt.^{16,29,30}

Schlussfolgerungen

Die im Rahmen des Seminars dargestellten Behandlungsmethoden und Materialien stellen die Anwender in der Klinik vor einige Herausforderungen. Die richtige Auswahl eines Therapiekonzepts sowie die richtige Materialwahl sind nicht einfach. Auch der ständige Fluss der wissenschaftlichen Erkenntnisse macht es nicht einfacher, die richtigen Entscheidungen zu treffen. Diese Zusammenfassung gibt nur einen kurzen Überblick zu den Themen und Materialien, welche im Seminar dargestellt wurden.

Für genaue Informationen sei auf die umfangreiche Fachliteratur verwiesen. Mit entscheidend zu einer erfolgreichen Therapie in der Milchzahndodontie gehört ein gutes Verständnis der medizinischen Vorgänge rund um die Milchzähne. Für eine gute Behandlung ist es auch von entscheidender Bedeutung, dass die Endodontie

bei Milchzähnen der gleichen seriösen wissenschaftlichen Grundlage wie die der Endodontie bleibender Zähne bedarf. **ET**



Dr. med. dent. Richard Steffen
richard.steffen@zsm.uzh.ch



Dr. med. dent. Hubertus van Waes
hubertus.vanwaes@zsmk.uzh.ch
Klinik für Kieferorthopädie und Kinderzahnmedizin, Zentrum für Zahnmedizin, Universität Zürich
Plattenstr. 11, 8032 Zürich, Schweiz

ANZEIGE



Endo Einfach Erfolgreich®



komfortable
Einstifttechnik

warme
Guttapercha

Innovation heißt, Vorteile verbinden

3D-Wurzelkanalfüllung mit einem Obturator komplett aus Guttapercha

- Abtrennen des Griffes ohne Zusatzinstrumente
- Vereinfachte Stiftbettpräparation
- Präzises Einführen des Obturators in den Wurzelkanal mit Fingern oder Pinzette



mit praktischem Pinzettengriff



www.vdw-dental.com

GUTTAFUSION®