

Die pflanzliche Alternative zu bovinen Biomaterialien



Prof. Dr. Fouad Khoury

Seit 25 Jahren ist FRIOS® Algipore® klinisch etabliert und wissenschaftlich dokumentiert. Seit 19 Jahren setzt der renommierte Chefarzt der Privat-Zahnklinik Schloß Schellenstein in Olsberg, Professor Dr. Fouad Khoury, das aus Meeresalgen gewonnene pflanzliche Knochenaufbaumaterial in der Klinik ein. Im Interview mit Fachjournalistin und Zahnärztin Dr. Aneta Pecanov-Schröder führt der Oralchirurg und

Implantologe aus, in welchen Situationen und warum ihn das hochporöse Hydroxylapatit überzeugt.

Herr Professor Khoury, Sie sind ein weltweit anerkannter Experte augmentativer Methoden und vom „autogenen Weg“ in der Implantologie überzeugt. Was war Anlass dafür, ein aus Meeresalgen gewonnenes pflanzliches Knochenaufbaumaterial in Ihrer Praxisroutine zu integrieren?

Es ist richtig, dass ich Biomaterialien allgemein kritisch gegenüberstehe und hauptsächlich dem autogenen Knochen vertraue. Gleichwohl gibt es Situationen, in denen wir Biomaterialien benötigen.

Bei welchen Indikationen setzen Sie das Material ein?

Im Wesentlichen verwenden wir pflanzliche Materialien in unserer Klinik bei Sinusbodenelevationen, aber auch zur Rekonstruktion von Knochenentnahmestellen aus dem Kinnbereich.

Verschiedene Studien (siehe Literatur) zeigen, dass bei Sinusbodenelevationen nicht zwingend autogener Knochen alleine eingesetzt werden muss. Führen Sie Sinusbodenelevationen ausschließlich mit dem Biomaterial durch oder verwenden Sie eine Mischung aus Eigenknochen und Knochenersatzmaterial?

Richtig, die Studienlage beweist, dass eine Kombination aus autogenem Knochen mit Biomaterialien zu einem ebenso günstigen Ergebnis führt. Während die Verwendung eines Gemischs einerseits die benötigte Menge an autogenem Knochen reduziert, fördern andererseits Wachstumsfaktoren und transplantierte Zellen die Knochenneubildung. Vor diesem Hintergrund nutzen wir in unserer Klinik beides. Das Entscheidende ist, dass wir keine „Mischung“, sondern eine speziell entwickelte Schichttechnik verwenden.

Können Sie uns bitte die Unterschiede zwischen herkömmlichen Verfahren und der von Ihnen entwickelten Schichttechnik schildern?

Beim konventionellen Verfahren wird die Mischung in den durch die Verschiebung der Kieferhöhlenschleimhaut neu geschaffenen Raum eingebracht. Erst nach einer Einheilzeit von sechs bis neun Monaten ist die neue Knochensubstanz hinreichend für die folgende

Implantation belastbar. Bei der Schichttechnik dagegen verwenden wir das Biomaterial als erste Schicht unterhalb der abpräparierten Kieferhöhlenschleimhaut, was vor Resorptionen durch den Pneumatisierungsdruck schützt. Unterhalb des Knochenersatzmaterials wird zerkleinerter autogener Knochen eingefüllt, sodass die Implantate ausschließlich mit Eigenknochen in Kontakt stehen. Das laterale Sinusfenster wird anschließend mit Knochenersatzmaterial und einer nicht resorbierbaren Titanmembran (FRIOS® BoneShield) verschlossen.

Was ist der Vorteil dieser Methode?

Eine Folgebehandlung kann bei dieser Herangehensweise, zum Vorteil der Patienten, bereits nach drei Monaten durchgeführt werden. Die Phase, bis die Implantate belastet oder überhaupt inseriert werden können, ist also wesentlich verkürzt.

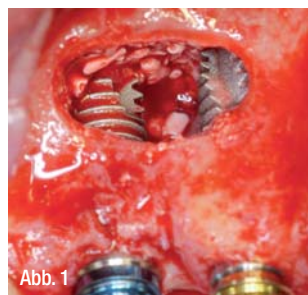


Abb. 1

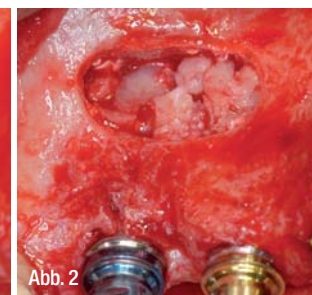


Abb. 2

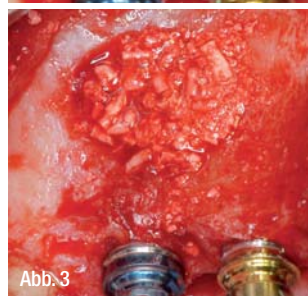

Abb. 3

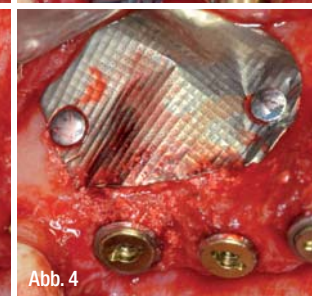


Abb. 4

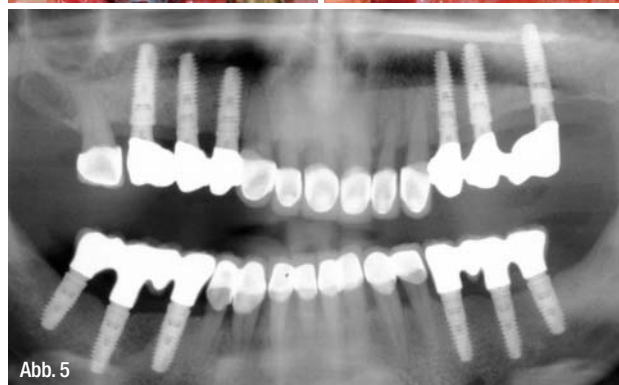


Abb. 5

Abb. 1: Sinusbodenelevation mit lateralem Zugangsfenster und inserierten XiVE-Implantaten. Das Knochenersatzmaterial wurde zuvor kranial platziert. – **Abb. 2:** Die Implantatoberflächen wurden mit autogenem Knochen abgedeckt. – **Abb. 3:** Das Sinusfenster ist verschlossen. – **Abb. 4:** Abdeckung mit einer Titanmembran (BoneShield, DENTSPLY Implants). – **Abb. 5:** Orthopantomogramm neun Jahre postoperativ nach bilateraler Sinusbodenelevation mit simultaner Implantation mit Schichttechnik.


Nicht genügend Knochen vorhanden?

OSSTEM bietet innovative Lösungen!




Gewinnen Sie autogenes
Knochenmaterial
mit Hilfe des neuen

AutoBone Collector



und fixieren Sie dieses
mit unserem neuen

SMARTbuilder™




International
OSSTEM
Meeting
2013
Florence
25.-26. Oktober 2013

Jetzt anmelden! Weitere Informationen
finden Sie unter:
www.osstemflorencemeeting.com

OSSTEM[®]
IMPLANT

Qualität schafft Vertrauen



www.osstem.de

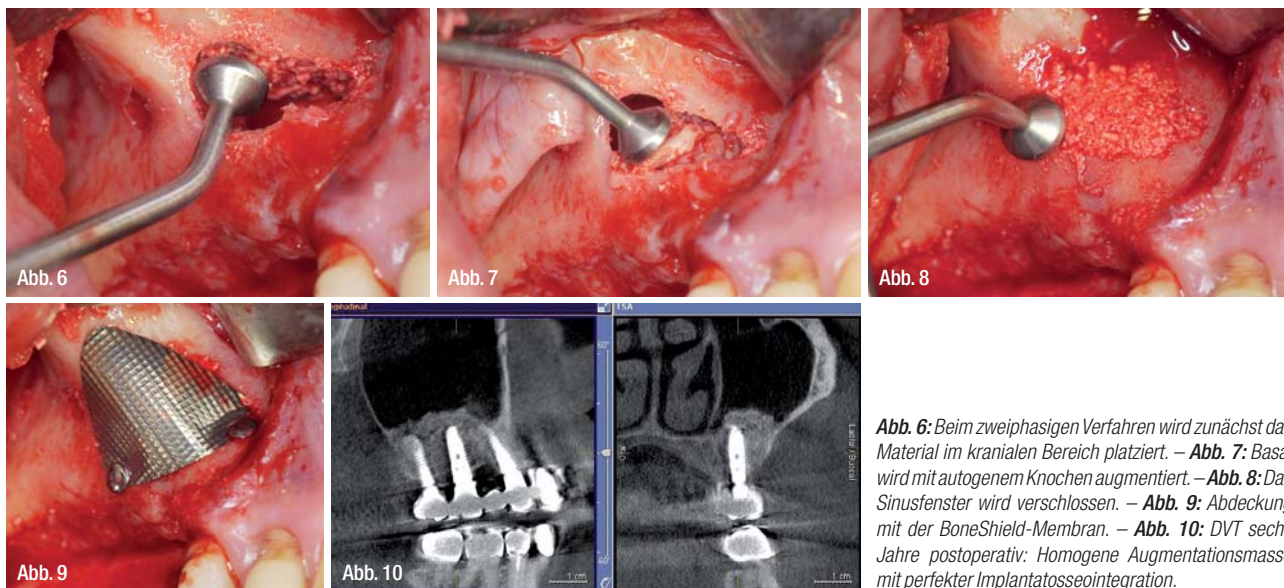


Abb. 6: Beim zweiphasigen Verfahren wird zunächst das Material im kranialen Bereich platziert. – **Abb. 7:** Basal wird mit autogenem Knochen augmentiert. – **Abb. 8:** Das Sinusfenster wird verschlossen. – **Abb. 9:** Abdeckung mit der BoneShield-Membran. – **Abb. 10:** DVT sechs Jahre postoperativ: Homogene Augmentationsmasse mit perfekter Implantat-osseointegration.

Lässt sich etwas zur Schichtstärke sagen?

Die Schichtstärke ergibt sich aus der Situation. Wenn wir simultan implantieren, versuchen wir die Implantatoberfläche komplett mit Eigenknochen abzudecken. Gehen wir zweiphasig vor, also augmentieren zunächst und implantieren nach einem Vierteljahr, verfolgen wir das gleiche Prinzip: Augmentation kranial mit purem Biomaterial und krestal mit autogenem Knochen: Ziel ist, eine Gesamthöhe von mindestens 8 mm zu erzielen, was eine gute Implantatstabilisierung erlaubt. Das osteokonduktive Material hat also eine Platzhalterfunktion.

Welche Entnahmestelle für Eigenknochen wählen Sie in der Regel?

Je nachdem, wie viel Knochen benötigt wird, entnehmen wir Knochen retromolar im Ober- oder Unterkiefer, aus dem Kinnbereich, aber auch aus der fazialen Kieferhöhlenwand oder aus dem Implantatbett selbst.

Welche der drei Korngrößen hat sich in Ihrer Praxisroutine für die Sinusbodenelevation sowie bei Wiederherstellung von Knochenentnahmestellen im Kinnbereich bewährt?

Bei der Sinusbodenelevation verwenden wir die Korngrößen 1,0 bis 2,0 mm. Im zweiten Indikationsbereich 0,5 mm.

Welche Eigenschaften des Biomaterials haben Sie überzeugt?

Das phylogene Material zeigt durch seine poröse Struktur, seine raue Oberfläche und osteokonduktiven Eigenschaften starke Ana-

logien zum natürlichen Knochen. Im Unterschied zu gesintertem oder bovinem Knochenmaterial liefert die langsame, aber vollständige Resorption ausreichende Volumenstabilität. Außerdem wollen viele Patienten schlicht keinen Rinderknochen eingesetzt bekommen, obwohl dieser zweifelsohne sehr gut dokumentiert ist. Gegen vollsynthetisch hergestellte Biomaterialien wie Trikalziumphosphate sprechen die zu schnelle Resorption und die damit einhergehende reduzierte Volumenstabilität. Adäquate Stabilisierungs- und Resorptionseigenschaften haben uns bewegt, Biomaterial in unserer Klinik zu verwenden.

Nutzen Sie weitere Knochenersatzmaterialien?

Wenn wir Biomaterialien nutzen, dann in der Regel nur FRIOS® Aligpore®, denn es führt zuverlässig zu stabilem neuen Knochen. Das zeigt unsere tägliche Arbeit. Und diese Erfahrung untermauern wir derzeit mit einer umfangreichen Studie, für die wir aktuell unsere Daten auswerten.

Vielen Dank für das interessante Gespräch.

Prof. Dr. Fouad Khoury
Privat-Zahnklinik Schloß Schellenstein
Am Schellenstein 1, 59939 Olsberg
www.implantologieklinik.de

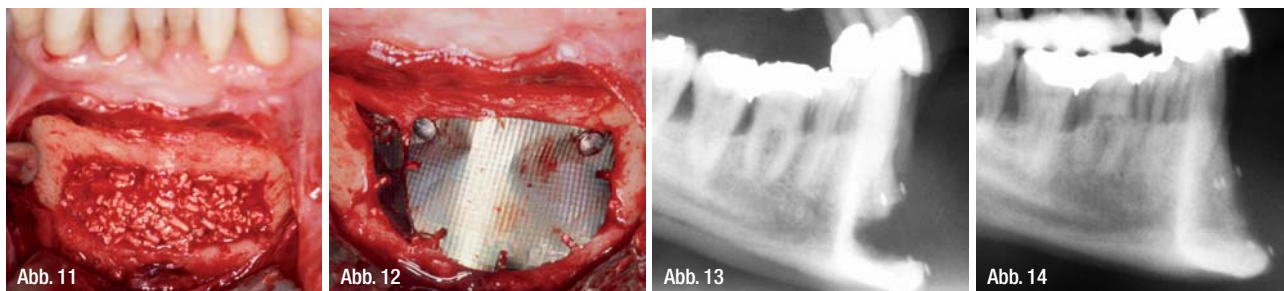
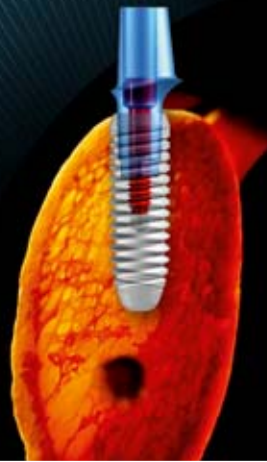

Abb. 11: Knochenentnahmestelle am Kinn: eine dünne Aligpore-Schicht wurde über Kollagenvlies appliziert. – **Abb. 12:** Abdeckung mit einer BoneShield-Membran. – **Abb. 13:** Fernröntgenbild postoperativ. – **Abb. 14:** Fernröntgenseitenbild zwei Jahre postoperativ. (Alle Abbildungen: Prof. F. Khoury, Olsberg)



k3pro

KONUS DENTAL IMPLANTS

- bakteriendicht, spaltfrei für Knochen- und Papillenerhalt
- 1,5° Konus = Hohe Belastbarkeit
- ab Ø 3,0 bis 6,0 mm erhältlich
- von 5,5 mm bis 17 mm Länge
- das Preiswerte unter den dichten Konusverbindungen



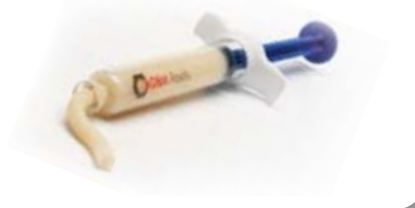Osteograft

allogene transplantate

- nach AMG zugelassen
- die Lösung für alle Defektklassen
- 100% vaskulärer Umbau
- Nr. 1 Produkt der Orthopädie
- 20 Jahre erfolgreiche Regeneration
- das Allograft in GBR/GTR


Putty/Pastös®

Sinuslift/Alveolen/Parodontal



CortiFlex®

Einzeitige Schalentechnik



Blöcke/Späne

Zweizeitige Auflagerungen



Granulate

DBM - Spongiosa - Kortikalis - Mix



Membrane - BGTs

Epiflex - Fascia Lata - CortiGide



Gesucht werden informative Poster rund um das Thema Implantologie und speziell zum diesjährigen Kongressthema „Praxisorientierte Implantologie“.

1. Preis: 500 Euro, 2. Preis: 300 Euro, 3. Preis: 200 Euro

Der Gewinner erhält zudem die Möglichkeit, einen Vortrag auf dem 44. DGZI-Jahreskongress 2014 zu halten.

Posterausstellung

zum

43. Internationalen Jahreskongress der DGZI
am 4./5. Oktober 2013 im Hotel Palace Berlin



DGZI
Deutsche Gesellschaft für
Zahnärztliche Implantologie e.V.

Jetzt teilnehmen! Format:
DIN A0 (841 x 1.189 mm) im
Hoch- oder Querformat.
Anmeldeschluss: 31.8.2013

DGZI e.V.
Paulusstr. 1
40237 Düsseldorf
Tel.: 0211 16970-77
Fax: 0211 16970-66
sekretariat@dgzi-info.de

Bestellformular per Fax an DGZI: 0211 16970-66



DGZI-Geschäftsstelle
Paulusstraße 1, 40237 Düsseldorf
sekretariat@dgzi-info.de · www.DGZI.de

Hiermit bestelle ich verbindlich

		Exemplare
	Lernbuch Orale Implantologie 89,- € bzw. 79,- € für DGZI-Mitglieder	<input type="text"/>
	Guidebook 89,- € bzw. 79,- € für DGZI-Mitglieder	<input type="text"/>
	Glossar der oralen Implantologie 69,- € bzw. 59,- € für DGZI-Mitglieder	<input type="text"/>
	Patienteninformation kostenlos	<input type="text"/>
	Praxisratgeber 6,90 €	<input type="text"/>
	Topographische und klinische Anatomie der Kiefer-Gesichtsregion 19,90 €	<input type="text"/>

Alle Preise inkl. MwSt., zzgl. Versandkosten

Lieferadresse

Name	
Straße	
PLZ	Wohnort
Telefon (für evtl. Rückfragen)	E-Mail

Rechnungsadresse falls diese von der Lieferadresse abweicht

Name	
Straße	
PLZ	Wohnort
Datum/Unterschrift	

Jetzt per Fax bestellen: 0211 16970-66