

Verbesserte Ästhetik mit CAD/CAM-Verfahren

In der ästhetischen Zahnheilkunde stellt die Erzielung von natürlicher Oberflächenbeschaffenheit und vorhersagbaren Resultaten oft eine Herausforderung dar. Die anatomische Schalenteknik (AST), bei der Schalen aus fließfähigem Komposit als Provisorium eingesetzt werden, bietet gleichzeitig Hilfestellung bei der Herstellung der endgültigen Restaurationen und erhöht somit die Vorhersagbarkeit des ästhetischen und morphologischen Ergebnisses mittels CAD/CAM.

Die fehlende Vorhersagbarkeit hinsichtlich des ästhetischen Endergebnisses zählt mitunter zu den größten Bedenken, wenn es um die Anwendung von CAD/CAM-Verfahren geht, speziell bei komplexen Fällen mit multiplen Restaurationen. Leider steht zu dieser Thematik nur begrenzt Literatur zur Verfügung. Anhand eines Fallbeispiels wird in diesem Artikel Schritt für Schritt eine Technik vorgestellt, die es durch den Einsatz von Schalen aus fließfähigem, lichthärtendem Komposit als Provisorium ermöglicht, die Vorhersagbarkeit des ästhetischen und morphologischen Endergebnisse im Rahmen der CAD/CAM-Technik zu verbessern.¹

Eine der zahlreichen Herausforderungen in der ästhetischen Zahnheilkunde stellt die Erzielung einer natürlichen Oberflächenbeschaffenheit dar.² Die Oberflächenbeschaffenheit beeinflusst unmittelbar den Helligkeitswert, die Farbsättigung und die Bereiche der Lichtreflexion

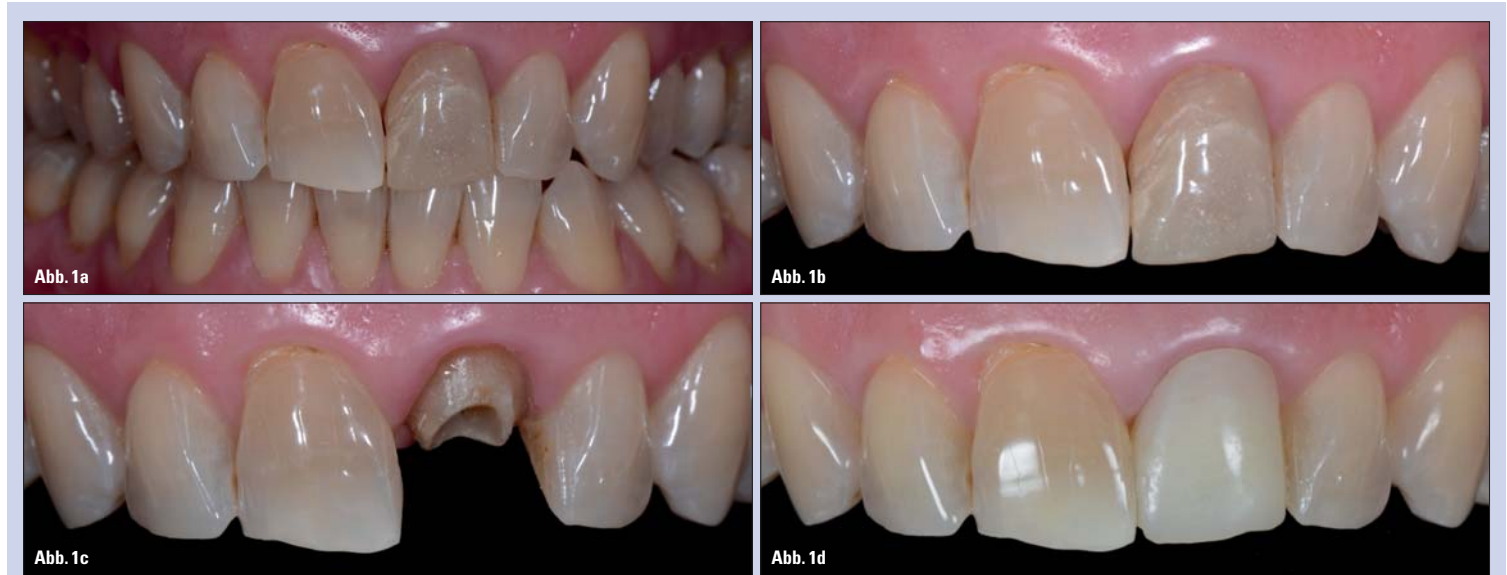

Abb. 1a–d: Frontalaufnahmen der Ausgangssituation. Eine insuffiziente Restauration in Zahn 21 sowie dunkle Bereiche an den Zähnen 11 und 21 sind sichtbar. Frontalaufnahme vor und nach der provisorischen Restauration (d) von Zahn 21. Eine provisorische Krone mit einer helleren Färbung wurde hergestellt, um nach dem Einsetzen der Kompositshalen ein passenderes Substrat zur ästhetischen Evaluierung zu haben. Das dunkle Substrat von Zahn 11 ist ersichtlich.

und -absorption. Eine Frontzahnrestauration, deren Oberflächenbeschaffenheit und -glanz nicht den angrenzenden Zähnen ähnelt, erscheint unnatürlich, vor allem wenn die angrenzenden Zähne eine komplexe, aus-

geprägte Oberflächentextur aufweisen. Die Oberfläche eines natürlichen Zahnes besteht aus horizontalen und vertikalen Einkerbungen und Wölbungen, die in ihrer Komplexität und Häufigkeit je nach Zahn variieren.

Das exakte Rezipieren und Nachahmen der Oberflächenbeschaffenheit und des Oberflächenglanzes der Nachbarzähne bei der Herstellung von Frontzahnrestaurationen erfordert einen sehr erfahrenen Zahn-

techniker. Wenn man jedoch die Oberflächenstruktur der angrenzenden natürlichen Zähne kopieren und mithilfe einer Fräsmaschine reproduzieren könnte,

Fortsetzung auf Seite 12 **ZT**

ANZEIGE



SERIÖS · SICHER · SCHNELL

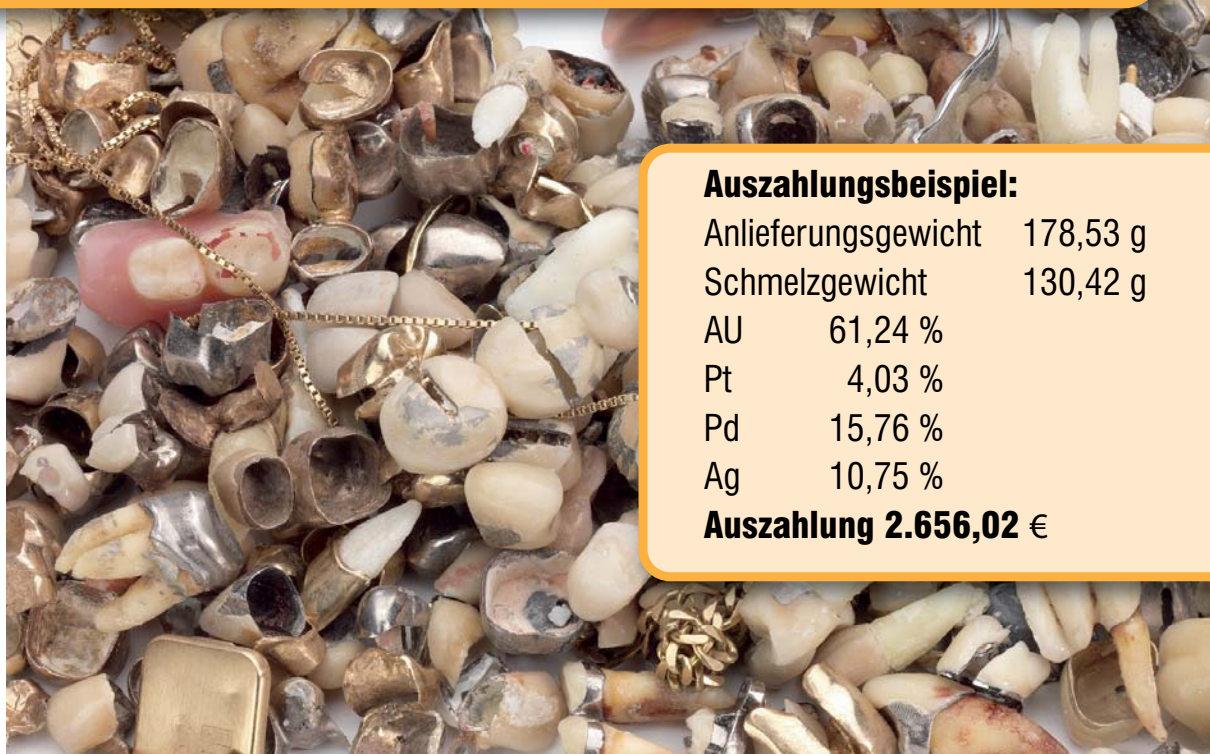
Nutzen Sie jetzt die **noch** hohen Preise zum Verkauf Ihres Altgoldes

Gold: 34,04 €/g · Platin: 35,85 €/g · Palladium: 16,60 €/g · Silber: 0,58 €/g

Edelmetallkurse bei Drucklegung 18. April 2013 (aktuelle Kurse unter Tel.-Nr. 0 2133 /47 82 77)

- **Kostenloses Zwischenergebnis vor dem Schmelzen**
- **Modernste Analyse**
- **Vergütung von: AU, Pt, Pd, Ag**
- **Schriftliche Abrechnung, Scheck bzw. Überweisung innerhalb von 5 Tagen**
- **Kostenlose Patientenkuverts**
- **Kostenloser Abholservice ab 100 g**
- **Auszahlung auch in Barren möglich**

500 € Kleinere Einsendungen von Ihnen, als Expressbrief oder Paket, sind bei der Post bis 500,- € versichert.



Auszahlungsbeispiel:

Anlieferungsgewicht	178,53 g
Schmelzgewicht	130,42 g
AU	61,24 %
Pt	4,03 %
Pd	15,76 %
Ag	10,75 %
Auszahlung	2.656,02 €

ANRUF GENÜGT

Walhovener Str. 50 · 41539 Dormagen · Tel.: (0 21 33) 47 82 77 · Fax.: 47 84 28

ZT Fortsetzung von Seite 11

wären Restaurationen mit sehr guter Ästhetik ohne speziell ausgebildete Zahntechniker möglich. Ziel dieses Artikels ist es, ein neues Verfahren vorzustellen, das der Komplexität und den Nuancen von Oberflächenbeschaffenheit und Glanz natürlicher Zähne Rechnung trägt, und zu zeigen, wie mithilfe der AST-Technik die Vorhersagbarkeit von CAD/CAM-Restaurationen verbessert werden kann.

ANZEIGE

Fallbeschreibung

Die hier beschriebene Behandlung erfolgte an einem 43-jährigen Patienten, der aufgrund einer dunklen Verfärbung seiner Zähne nach einer Antibiotika-

behandlung (vor allem an Zahn 21; Abb. 1) in unserer Klinik vorstellig wurde. Der Patient gab an, dass sein Erscheinungsbild sowohl seine Kontaktfreudigkeit als auch sein Lächeln einschränke. Der Patient äußerte den Wunsch nach einer Verbesserung sowohl seines Erscheinungsbildes als auch seiner Okklusion. Die klinische Untersuchung zeigte eine durch eine endodontische Behandlung verursachte sehr dunkle Wurzel sowie nur mehr geringe Kronenreste. Das Ergebnis der endodontischen Behandlung wurde als akzeptabel beurteilt und ein Wurzelstift mit einem dualhärtenden Befestigungskomposit (Multilink® Automix, Ivoclar Vivadent) gemäß Herstellerangaben eingesetzt. Anschließend wurde ein Provisorium hergestellt. Zahn 11 zeigte zudem eine Abfraktionsläsion.

Zu diesem Zeitpunkt wurde entschieden, die ästhetischen Wünsche des Patienten mithilfe von Keramikschalen umzusetzen. Um eine schnelle und ästhetische Umsetzung zu gewährleisten, umfasste der Behandlungsplan die Anwendung von digitalen Verfahren in Kombination mit einem neuen Konzept, das die Erstellung von provisori-

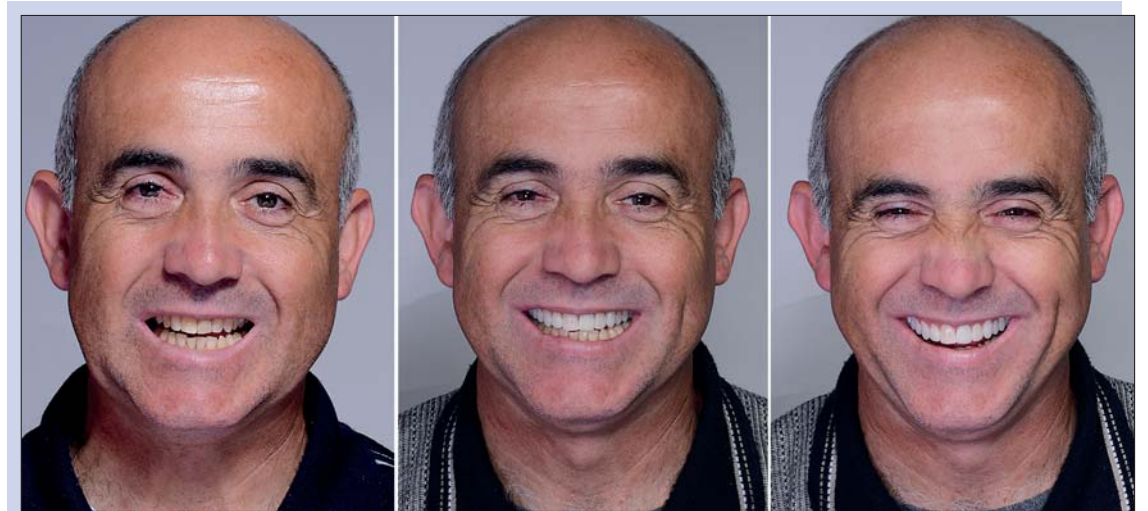

Abb. 4: Ausgangssituation sowie Fotos mit den provisorischen Kompositsschalen in situ. Der Farbunterschied von Zahn 11 aufgrund des dunklen Substrats ist auch nach Befestigung der Kompositsschale erkennbar.

schen Kompositsschalen vor Eingliederung der endgültigen Restaurationen vorsah. Damit sollte die Vorhersagbarkeit des ästhetischen Endergebnisses und ein natürliches Erscheinungsbild gewährleistet werden.

Materialien

Für die definitiven Restaurationen wurden IPS Empress® CAD Multi (leuzitverstärkte Glaskeramikblöcke) in der Farbe A2 verwendet. Für die Planungsphase und die kli-

nische Umsetzung waren keine Abformungen oder diagnostischen Modelle nötig. Die gesamte ästhetische Behandlungsplanung erfolgte auf der Basis von Bildverfahren (einschließlich Fotografien), auf vorgefertigten Hajto-Modellen³ und mit digitalen Scanverfahren (CEREC AC Bluecam, Sirona – Software 4.0).

AST-Technik

Die ästhetischen Bedürfnisse des Patienten wurden mithilfe

des Digital-Smile-Design-Verfahrens (DSD) ermittelt.⁴⁻⁸ Der Patient wählte gemeinsam mit seinem Zahnarzt aus einer „Datenbank des Lächelns“ die Zahnformen aus, die am besten zu ihm passen. Nach dem Bestimmen der idealen Form und Größe mittels DSD wurden Hajto-Modelle³ basierend auf den zuvor gewählten Zahndimensionen ausgewählt (Abb. 2a).

Anschließend wurde von der Labialfläche der Frontzähne des am besten passenden Hajto-Modells ein Silikon Schlüssel (Virtual®, Ivoclar Vivadent) angefertigt. Hajto-Modelle sind Repliken idealer natürlicher Frontzähne mit unterschiedlichen Zahnformen und -größen sowie Oberflächenstrukturen.

Kompositsschalen

Anschließend wurde ein lichthärtendes, fließfähiges Komposit (Tetric EvoFlow®, Ivoclar Vivadent) vorsichtig in den Silikon Schlüssel appliziert, um sehr dünne Kompositsschalen zu erhalten, die die Form der Modellzähne reproduzierten (Abb. 2b). Nach vollständiger Polymerisation wurden die Kompositsschalen behutsam auf der Labialfläche der Zähne platziert und angepasst, um den bestmöglichen Sitz zu gewährleisten (Abb. 3).

Nach der anatomischen Anpassung der Kompositsschalen wurden diese poliert und ohne Schmelzätzung mithilfe von fließfähigem Komposit befestigt (Tetric EvoFlow®, Ivoclar Vivadent) (Abb. 3).

Sowohl der Zahnarzt als auch der Patient beurteilten das ästhetische Ergebnis nach dem Einsetzen der polierten Kompositsschalen. Digitale Fotografien wurden gemacht, um die Symmetrie zum Nachbarzahn sowie in Relation zum Gesicht des Patienten zu analysieren. Nach der digitalen Analyse wurden an den Zahnzwischenräumen kleine Änderungen durchgeführt (Abb. 3).

Nach Beendigung der ästhetischen Modifikationen und der Politur wurde das Einverständnis des Patienten eingeholt (Abb. 4).

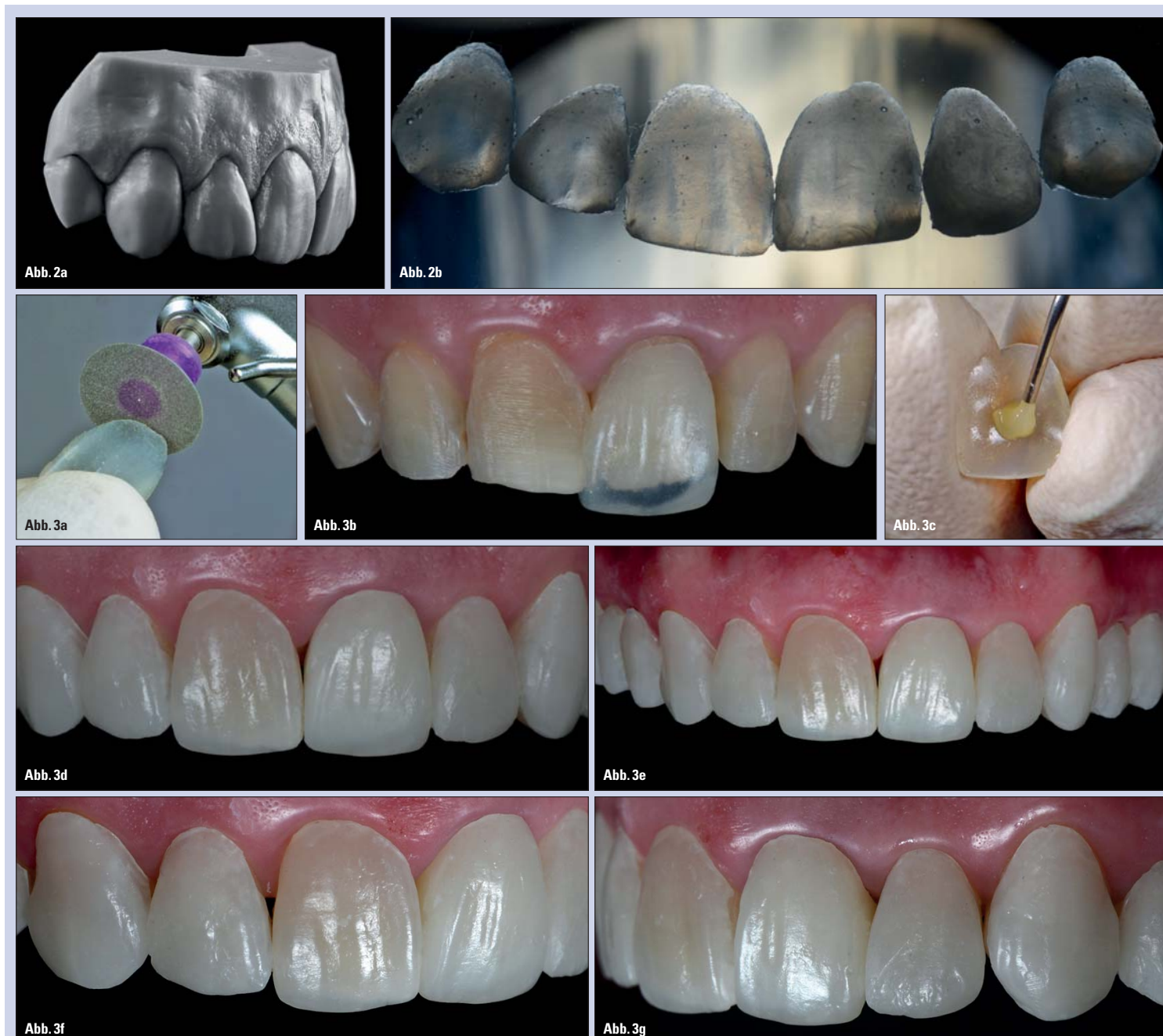


Abb. 2a: Abbildung eines Hajto-Modells mit der Oberflächenstruktur eines Frontzahnes. – Abb. 2b: Abbildung der Kompositsschalen unter polarisiertem Licht, wodurch die Opaleszenz der Kompositsschalen erkennbar wird. – Abb. 3: Anatomisches Komposit-Veneer wird poliert (a), aufgepasst und (b) ohne Ätzung mithilfe von fließfähigem Komposit befestigt. Abb. 3c: Die erzielte Oberflächenbeschaffenheit (d–g) entspricht der Oberflächenbeschaffenheit des Hajto-Modells (Abb. 2).

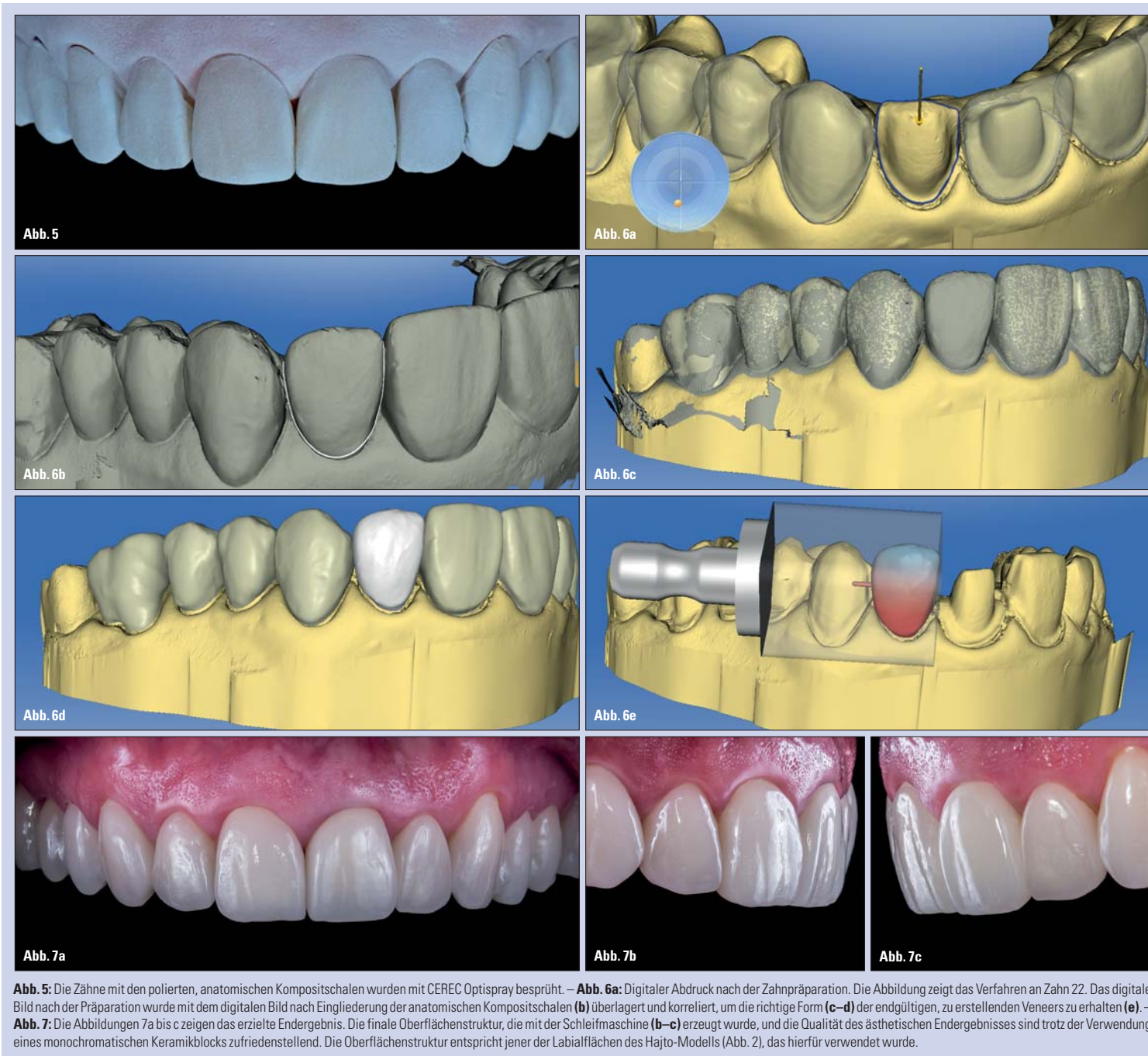


Abb. 5: Die Zähne mit den polierten, anatomischen Kompositsschalen wurden mit CEREC Optispray besprüht. – **Abb. 6a:** Digitaler Abdruck nach der Zahnpräparation. Die Abbildung zeigt das Verfahren an Zahn 22. Das digitale Bild nach der Präparation wurde mit dem digitalen Bild nach Eingliederung der anatomischen Kompositsschalen (b) überlagert und korreliert, um die richtige Form (c–d) der endgültigen, zu erstellenden Veneers zu erhalten (e). – **Abb. 7:** Die Abbildungen 7a bis c zeigen das erzielte Endergebnis. Die finale Oberflächenstruktur, die mit der Schleifmaschine (b–c) erzeugt wurde, und die Qualität des ästhetischen Endergebnisses sind trotz der Verwendung eines monochromatischen Keramikblocks zufriedenstellend. Die Oberflächenstruktur entspricht jener der Labialflächen des Hajto-Modells (Abb. 2), das hierfür verwendet wurde.

konventionellen ästhetischen Restaurationsverfahren eine ungleich größere Herausforderung dar. Der hier vorgestellte klinische Fall zeigte manche Einschränkung auf, die sich in der etwas massiveren endgültigen Restauration und den geraderen Schneidekanten der beiden mittleren Schneidezähne (Abb. 7) im Vergleich zu den Kompositsschalen (Abb. 3) widerspiegeln. Diese Unterschiede sind vermutlich auf Softwareeinschränkungen zurückzuführen, da keine anatomischen/morphologischen Modifikationen nach dem Schleifprozess durchgeführt wurden. Jedoch war das Schleifergebnis mit mono-chromatischen Keramikblöcken akzeptabel, und das hier vorgestellte klinische Verfahren – die AST-Technik – zeigt eine einfache und innovative Methode auf, die eine bessere Vorhersagbarkeit des ästhetischen Endergebnisses gewährleistet. Des Weiteren zeigt das Resultat, dass CAD/CAM-Verfahren sehr attraktive Konzepte darstellen, wenn entsprechendes Wissen über Material, Möglichkeiten sowie Einschränkungen der Geräte vorhanden sind. **ZT**



ZT Adresse

Nelson RFA Silva DDS, MSc, PhD
Federal University of Minas
Gerais Belo Horizonte
Brasilien
Tel.: +55 31 89492405
nrfa.silva@gmail.com

Digitale Aufnahme

Um den Scannvorgang zu vereinfachen, wurden die mit Kompositsschalen versorgten Zähne des Patienten mit CEREC Optispray (Sirona) besprüht (Abb. 5). Anschließend erfolgte die Aufnahme mit einem Intraoral-scanner (CEREC AC Bluecam, Sirona), um ein 3-D-Modell des gesamten Mundes mit den provisorischen Kompositsschalen zu erhalten. Die Kompositsschalen dienen bei diesem Verfahren als Form- und Zielvorgabe für den Schleifvorgang. Des Weiteren können die Schalen dabei helfen, den erforderlichen Zahnabtrag im Rahmen der Präparation zu bestimmen. Nach dem Scannen erfolgte die Präparation der Zähne. Die Kompositsschalen dienten dabei als Orientierung für den Abtrag. Nach der Präparation erfolgte die digitale Abdrucknahme (CEREC AC Bluecam, Sirona). Dann wurde die digitale Aufnahme nach der Präparation mit jener nach Eingliederung der anatomischen Kompositsschalen überlagert und korreliert. Dies ergab die Form der endgültigen, anzufertigenden Veneers (Abb. 6). Im Anschluss wurden die Veneers mit der CEREC III AC Schleifeinheit von Sirona (SW 4.0) hergestellt.

Nach dem Schleifen der keramischen Veneers wurden diese aus der Schleifeinheit entfernt und visuell auf mögliche Fehler untersucht. Zur Kaschierung des dunklen Substrates wurden vor der Befestigung Stains auf die Innenseiten der Veneers appliziert (IPS Empress® Universal Stains, Ivoclar Vivadent). Danach wurden die Veneers eingepasst, mit einer 0,6µm Diamantpaste poliert und mithilfe von Variolink® Veneer Medium Value 0 (Ivoclar Vivadent) gemäß Herstellerangaben adhäsiv befestigt (Abb. 7).

Schlussfolgerung

Chairside-CAD/CAM-Restaurationen unterscheiden sich von konventionellen Restaurationen insofern, dass die Restaurationen normalerweise noch am selben Tag eingegliedert werden. Bei konventionell hergestellten, größeren Versorgungseinheiten wie etwa Kronen hingegen müssen die Präparationen über eine längere Zeit mit Provisorien versorgt werden. Währenddessen stellt das Zahnlabor die Restaurationen her.¹ Da CAD/CAM-Restaurationen häufig noch am selben Tag befestigt werden, stellt die Vorhersagbarkeit des Endergebnisses im Vergleich zu

ANZEIGE

ProLab

Präzise Planung, optimale Behandlungsergebnisse, eine herausragende Ästhetik!

ProLab fördert den wissenschaftlichen Fortschritt und die technische Innovation für Zahnarzt und Zahntechniker. Informieren Sie sich über die Vorteile einer Mitgliedschaft in der ProLab.

|| Tel.: 02363 739332
|| info@prolab.net
|| www.prolab.net