Die 3-D-gestützte Implantologie – praxisnah und detailliert

Autor_Dr. Marc Lamek

Digitale Planung und CT/DVT-schienengestützte Insertion von Implantaten finden sich immer mehr in Praxen wieder. Nicht jeder Implantologe sollte gleich mit einem schwierigen Fall beginnen. Vielmehr ist es sinnvoll, seine eigenen individuellen Kenntnisse einzuschätzen und eine persönliche Lernkurve mit der Planungssoftware zu entwickeln, um langfristige Behandlungserfolge gewährleisten zu können.

_Häufig stößt man bei der Rehabilitation von zahnlosen oder teilbezahnten Kiefern in Grenzbereiche vor, bei denen eine Implantation wegen einer schwierigen oder gar aussichtslosen Ausgangssituation womöglich nicht infrage kommt. Durch DVT/Computertomografie ist es hingegen möglich, im Rahmen einer vertretbaren Strahlenbelastung (vgl. ALARA-Prinzip: As Low As Reasonably Achievable) transversale Schichtaufnahmen zu erzeugen und mit geeigneter Planungssoftware in dreidimensionale Bilddatensätze umzusetzen. Diese erlauben eine virtuelle Planung am PC und schaffen damit erst die Voraussetzung, auch komplexere Fälle, die bei einer konventionellen Planung mittels OPG- und Modellanalyse nicht realisierbar erscheinen, dennoch vorhersehbar und erfolgreich umzusetzen. Dieser Fall soll exemplarisch das Vorgehen mit der Software coDiagnostiX® (Fa. Straumann®, Deutschland) demonstrieren.

_Falldarstellung

Eine 69-jährige Patientin stellte sich mit dem Wunsch einer Neuversorgung für den Oberkiefer in unserer Praxis vor. Aufgrund der speziellen Anamnese und der damit verbundenen Marcumarisierung kam eine aufwendige Augmentation mit ortsfremdem Knochen – wie vom MKG-Chirurg vorge-

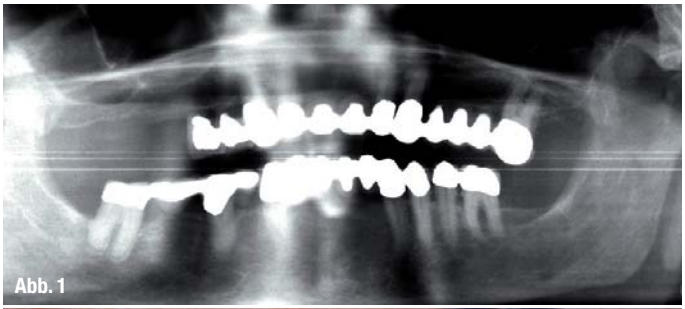
Abb. 1

Abb. 2

Abb. 3

Abb. 4

Abb. 1_ Fremd-OPG zu Behandlungsbeginn.
Abb. 2_ Situation klinisch präoperativ mit Brückenversorgung.
Abb. 3_ Situation klinisch präoperativ ohne Brückenversorgung.
Abb. 4_ Bedingt abnehmbarer Zahnersatz.

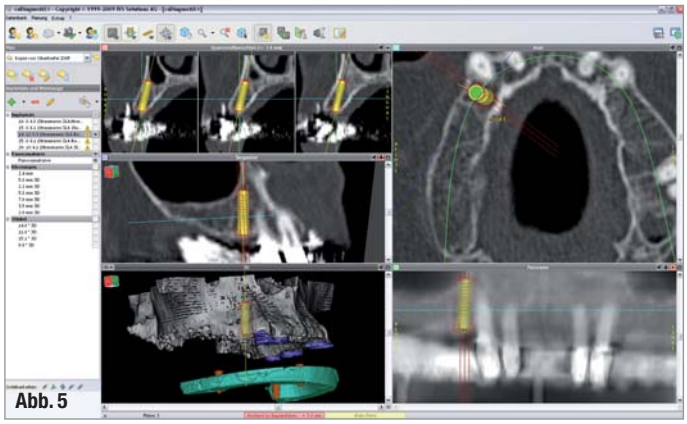
Abb. 5

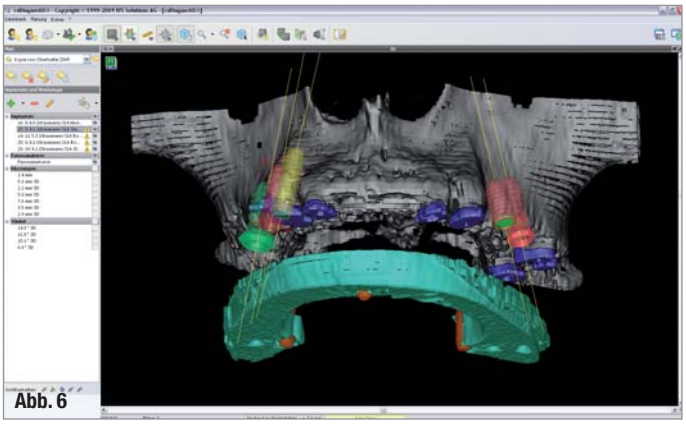
Abb. 6

schlagen – nach Rücksprache mit dem behandelnden Internisten nicht infrage. Die vorhandene Restauration war als bedingt abnehmbare Brücke auf fünf Teleskopkronen gestaltet und erneuerungswürdig (Abb. 1–4).

Nach einer klinischen Initialdiagnostik erfolgten die Abdrucknahme beider Kiefer, mehrere Bissnahmen und eine Gesichtsbogenübertragung. Im zahntechnischen Labor wurde das OK-Modell doubliert, ein Wax-up der fehlenden Zähne angefertigt und alles in glasklaren Kunststoff (Acryline x-ray, Anaxdent) umgesetzt. Anschließend wurden das so modifizierte OK-Modell zur CT-Scanschablone durch Integration dreier Marker-Titanpins erweitert, indem die Nullebene im Koordinatentisch gonyX® eingestellt wurde. Diese CT-Scanschablone trug die Patientin zwei Tage später während der Erstellung der Schichtbilddaten im Computertomografen (Siemens Somatom®, Fa. Siemens, Deutschland) der Paracelsus Strahlenklinik, Osnabrück. Es wurden axiale Schnitte in 1 mm Schichten parallel zur Okklusionsebene (Gantry-Winkel nahezu 0 Grad) generiert. Die sichere und schaukelfreie Fixierung der CT-Scanschablone erfolgte über die noch vorhandenen Restzähne, da die CT-Scanschablone einem Abbild des schon vorhandenen bzw. geplanten Zahnersatzes in abgestützter Okklusion entspricht. Der Datenexport der gewonnenen Rohdaten (ca. 10–12 MB pro Kiefer) erfolgte nach DICOM-Standard auf einen handelsüblichen CD-ROM-Rohling.

Nach Einlesen und Archivierung der Daten im Programm coDiagnostiX® fand die virtuelle Planung der Implantate unter Einbeziehung der im Bilddatensatz sichtbaren röntgenopaken Zahnaufstellung nach anatomischen und prothetischen Gesichtspunkten statt. Mit dem Lokalisierungswerkzeug wurde die Position des Implantates in der Axial- oder 3-D-Ansicht markiert. Das virtuelle Implantat ließ sich in allen Ansichten horizontal und vertikal und mit der rechten Maustaste im Neigungswinkel positionieren (Abb. 5). In diesem Bereich war das Programm sehr hilfreich, da es neben allen Implantaten der Fa. Straumann auch eine Implantatdatenbank anderer Implantathersteller mit 3-D-Implantatvorschau bereithielt.

In der Planung ließen sich die Abutments mit bis zu sechs verschiedenen Parametern (u.a. Angulation) darstellen. Auch die für eine Prognose der Einheilzeit wichtige Knochendichtemessung im Implantatgebiet nach Hounsfield (HU) ließ sich durchführen. Neben Standard- und Komfortfunktionen, wie man sie bereits aus Text- und Bildbearbeitungsprogrammen kannte, verfügte das System über verschiedene aktive Messfunktionen (Strecken, Winkel, Hilfslinien) sowie zahlreiche Datenbankfunktionen. Des Weiteren stand ein Nerv-Modul zur Verfügung, womit sich der Verlauf des Kanals des Nervus mandibularis markieren und befunden ließ. Als unentbehrlich und unverzichtbar stellte sich im Verlauf der Planung das Parallelisierungswerkzeug dar.

Abb. 5_ Übersicht Planungsmonitor mit Dichtemessung (Fenster rechts oben: 475 HU).
Abb. 6_ Segmentierter Datensatz.

Abb. 7_ Parallelisierte Implantatachsen, Fenster rechts unten „OPG-Modus“.
Abb. 8_ Überprüfung der Passgenauigkeit der Bohrschablone.

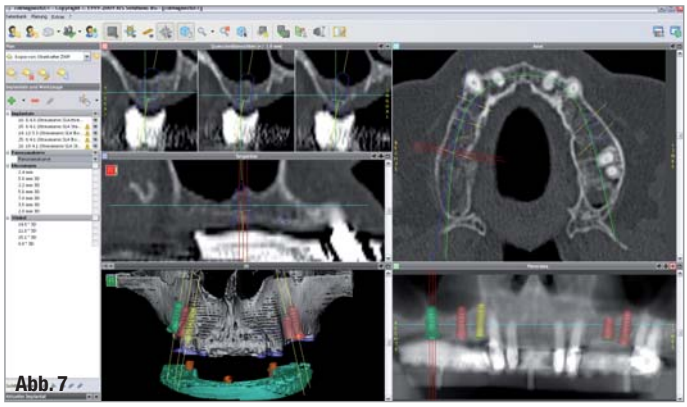
Abb. 7

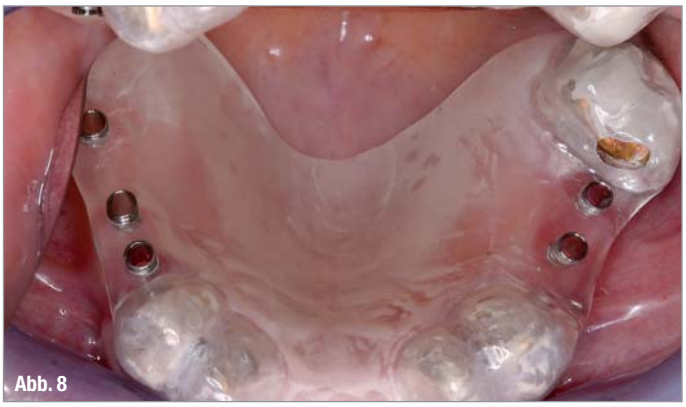
Abb. 8

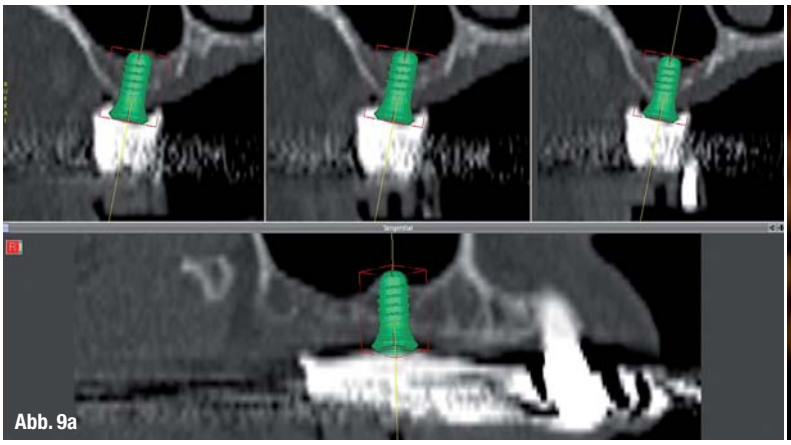
Abb. 9a

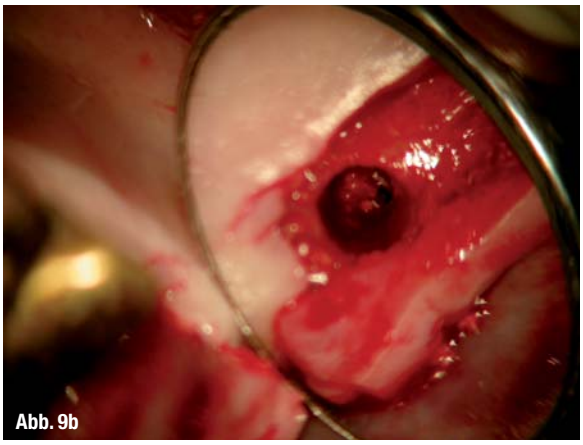
Abb. 9b

Abb. 9a_ Virtuelle Planung am Bildschirm entspricht nahezu metrisch genau der klinischen Situation.
Abb. 9b_ Blick durch Dentalmikroskop mit 10-facher Vergrößerung.

Abb. 10_ OP-Situs Regio 25 und 26, minimalinvasive Darstellung des knöchernen Lagers.
Abb. 11_ OPG vier Monate post OP bei Recall und konventioneller Planung des UK.
Abb. 12_ Klinischer Zustand.
Abb. 13_ OPG sieben Monate post OP bei Recall, inzwischen erfolgte die UK-Neuversorgung.

Dieses ermöglichte es, alle oder einzeln zueinander geplante Implantate zu parallelisieren, was eine nicht zu unterschätzende Erleichterung für die spätere zahntechnische Realisierung in der prothetischen Phase bedeutete. Mehrere Alternativplanungen pro Fall waren möglich und konnten abgespeichert werden. Zur besseren Darstellung und Übersichtlichkeit stellte das Programm den sogenannten Segmentierungsmodus zur Verfügung (Abb. 6). Vereinfacht ausgedrückt, lassen sich damit verschiedene Gewebearten (z.B. Knochen und Haut) und unterschiedliche Areale (z.B. Zahnaufstellung der Schablone oder die natürliche Zahnreihe) innerhalb der Schichtbilddaten verschiedenfarbig rekonstruieren, sodass dadurch ein recht beeindruckendes 3-D-Bild entstand. Hier zeigt sich die Überlegenheit dieser Form der Diagnostik, da sich ein dreidimensionaler anatomischer und prothetischer Zusammenhang zwischen Knochenlager, Zahnaufstellung und exakter sinnvoller Implantatposition herstellen lässt, dessen Präzision bei einer konventionellen Bohrschablone oder freihändigem Vorgehen unmöglich zu realisieren wäre. Um diesen Vorteil vollends auszuschöpfen, bietet es sich daher an, unabhängig von der vereinbarten Implantatanzahl virtuell immer das Maximale an möglichen Implantatpositionen zu planen, um ggf. intraoperativen Unwägbarkeiten dynamisch begegnen zu können oder den bestmöglichen Kompromiss zwischen chirurgisch möglicher und prothetisch idealer Implantatposition im Teamapproach mit dem Zahntechniker zu erzielen (Abb. 7).

Aus den erstellten Planungsdaten generiert das Programm einen sogenannten Schablonenplan, der auch online an das Labor übermittelt werden kann. Aus den Koordinaten wird die exakte Position errechnet und die Bohrhülse auf die Bohrschablone übertragen.

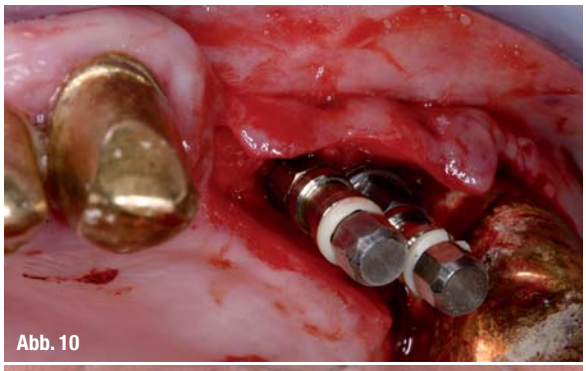
Abb. 10

Abb. 11

Abb. 12

Abb. 13

Präoperativ wurde zunächst der ordnungsgemäße passgenaue Sitz der Bohrschablone auf den vorhandenen Restpfeilerzähnen durch die okklusalen Schlitze überprüft (Abb. 8). Es bestätigte sich sowohl die Kongruenz zu den Schichtaufnahmen als auch zur präprothetischen Planung, sodass von einer validen Erfassung und Umsetzung der gewonnenen Daten auszugehen war. Aufgrund der breitbasigen Abstützung im harten Gaumenbereich konnte auf eine Fixierung durch Osteosyntheseschrauben verzichtet werden.
Schließlich erfolgte in ITN die Implantatbettaufbereitung bis zum vorgesehenen Durchmesser und der geplanten Aufbereitungstiefe sowie abschließend das Einbringen der Implantate nebst Verschlussschrauben. Am Zahn 25 wurde vor Insertion ein interner Sinuslift mit minimaler Defektauffüllung durchgeführt. Dadurch konnte ein längeres Implantat als geplant eingesetzt werden (Abb. 10).
Wie metrisch genau die virtuelle Planungssituation tatsächlich mit der OP-Situation übereinstimmt, zeigt sich klinisch nachweisbar in Regio 16 (Abb. 9a und b). Hier wurde die basale Kieferhöhlenkortikalis nur punktuell tangiert, auf eine Augmentation konnte durch die Verwendung eines Implantates breiteren Durchmessers ganz verzichtet werden (Abb. 9b).
Der bisher getragene Zahnersatz wurde als provisorische Versorgung im Bereich der Insertionsstellen umgearbeitet und als Interimsversorgung wieder eingesetzt. Drei Tage später erfolgten die Nahtentfernung und die Kontrolle der Wundverhältnisse.

_Zusammenfassung

Der allgemeine Trend zur 3-D-Aufnahme ist nicht zuletzt auch wegen sinkender DVT-Gerätepreise nicht mehr aufzuhalten. Dadurch erfährt die Diagnostik eine deutlichere Verbesserung. Auch forensische Aspekte im Sinne einer Rechtssicherheit durch eine hinreichend genaue Dokumentation und umfassende Aufklärung am Befundungsmonitor im Beisein des Patienten spielen eine zunehmend wichtigere Rolle. Programme wie coDiagnostiX® ermöglichen die virtuelle Implantatplanung am PC. Die metrische Genauigkeit der daraus umgesetzten 3-D-Bohrschablone entspricht dabei der Genauigkeit, die dosisreduzierte Computer- und digitale Volumentomografie heute zu erzeugen imstande sind und liegt innerhalb dieser Bilddatensätze zwischen 0,3 und 0,5 mm.
Beim operativen Einsatz muss neben der klinisch relevanten Gesamtgenauigkeit aus virtueller Planung und labortechnischer Umsetzung auch das intraoperative Handling eines Systems wie coDiagnostiX® als positiv bewertet werden. In diesem Fall demonstriert sich die 3-D-geplante Implantatinsertion als das Mittel der Wahl, weil konventionelle Mess- bzw. Bohrschablonen aufgrund der extremen anatomischen Ausgangslage keine genaue prothetische Vorhersagbarkeit und intraoperative Sicherheit garantiert hätten. Diese Form der präimplantologischen Planung ist sicher kostenintensiver, aber aufgrund der Patientenanamnese indiziert gewesen. Ein erheblicher Zeitvorteil während des Eingriffs, die erhöhte Sicherheit durch ein minimalinvasives Vorgehen und die postoperativ verkürzte Rekonvaleszenzzeit sprechen für die zunehmende Akzeptanz dieser zeitgemäßen Vorgehensweise. Ungeachtet dessen ist zur Wahrung des Langzeiterfolges ein engmaschiger Recall mit regelmäßiger Röntgenkontrolle unbedingt zu empfehlen._

_Kontakt

digital dentistry

Dr. Marc Lamek
Innovative + Ästhetische Zahnmedizin
Sulinger Straße 4
49088 Osnabrück
Tel.: 0541 16222
E-Mail: zahnarzt@lamek.de
www.lamek.de

Infos zum Autor

ANZEIGE

NEU:
BeCe® CAD
Zirkon HT+
Keramik in
7 Farben

Sandra Tjarks
ZTM, Produktmanagerin
BEGO

BEGO bekennt Farbe

Die Farbvielfalt macht den Erfolg!

- Transluzentes Zirkoniumdioxid für eine natürliche Ästhetik monolithischer Kronen und Brücken sowie eine Vielzahl weiterer Indikationen
- Optimiertes Farbsystem mit 7 Farben inkl. 2 neuer Farben (den etwas wärmeren, rötlichen A-Farben entsprechend) – für eine noch zuverlässigere Reproduktion der gewünschten Zahnfarben
- Dünne Ränder von nur 0,2 mm für einen erheblich verringerten Nachbearbeitungsaufwand

Für Ihre maximale Farbwahlfreiheit:
www.bego.com

Miteinander zum Erfolg

BEGO