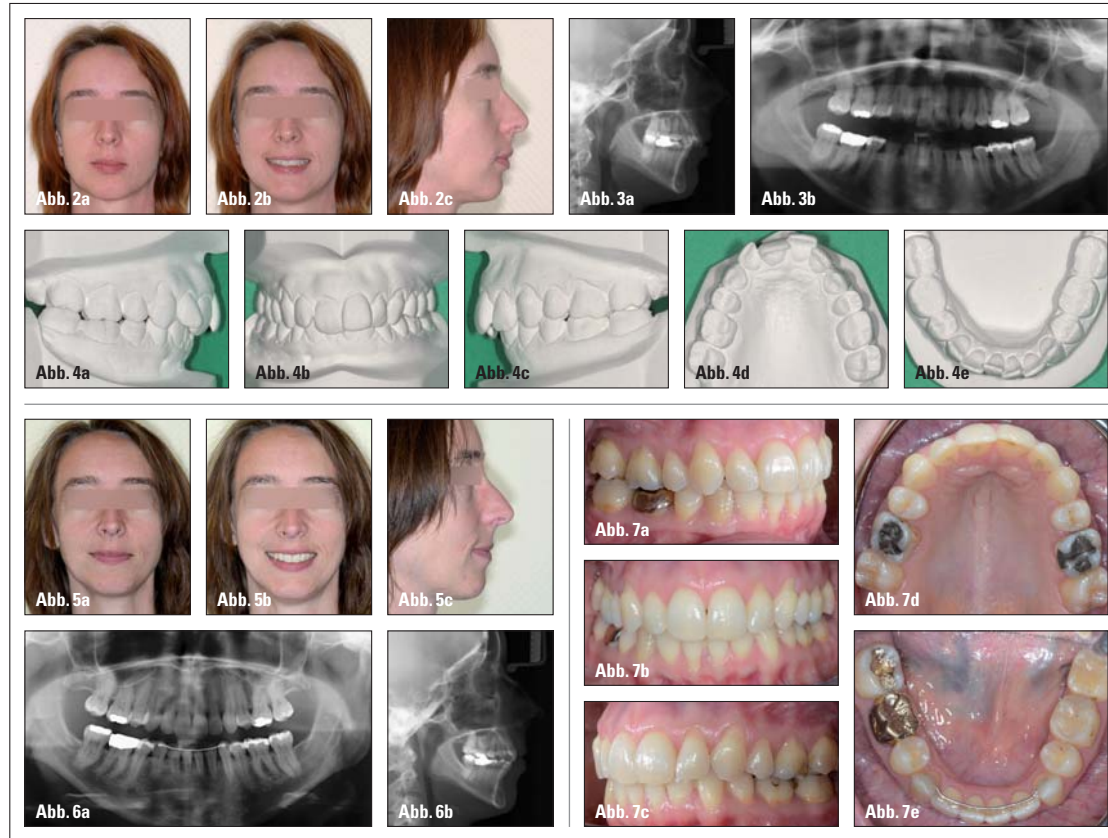

# Die Herbst-Apparatur bei Erwachsenen der Angle-Klassen II/1 und II/2

**KN** Fortsetzung von Seite 1

Galt als bester Zeitpunkt zur Verwendung der Herbst-Apparatur lange der jugendliche Patient mit bleibendem Gebiss und überschrittenem pubertären Wachstumsgipfel,<sup>10,11</sup> so wurde diese Altersgrenze immer weiter nach hinten geschoben, denn insbesondere der zunehmende Anteil Erwachsener in unserer Praxis äußert den Wunsch nach nicht chirurgischen und extraktionsunabhängigen Therapiealternativen. Nach den Veröffentlichungen von Pancherz und Ruf,<sup>12,13</sup> die gute Erfolgschancen bei jungen Erwachsenen bei entsprechender Indikationsstellung sahen, bevorzugen wir inzwischen weitgehend altersunabhängig die Behandlung mit der Herbst-Apparatur als vollwertige Alternative vor der kombiniert kieferorthopädisch-kieferchirurgischen oder der Extraktionstherapie bei Klasse II-Fällen (Abb. 2 bis 14).<sup>14-17</sup> Voraussetzung für diese Therapie ist ein entzündungsfreies Parodontium und eine gute oder gut sanierte Zahnhartsubstanz, da die Apparatur über diese Gewebe befestigt wird und ihre Wirkung entfaltet. Die Verweildauer in situ beträgt unter normalen Umständen acht bis zehn Monate. Von Vorteil bei der Behandlung mit der Herbst-Apparatur ist die Wirkung auf Unter- und Oberkiefer, die wir nicht nur bei Jugendlichen, sondern auch bei Erwachsenen beobachten. Führen reine Distalisationsmechanismen<sup>18</sup> nur im Oberkiefer möglicherweise zu einer Verengung des retropharyngealen Raumes, kommt es bei der Herbst-Apparatur über den Headgear-Effekt zwar ebenfalls zu einer Distalisation der Oberkieferseitenzähne,<sup>19</sup> was die Korrektur



**Abb. 2 bis 7:** 35-jährige Patientin mit asymmetrischer Angle-Klasse II/2-Dysgnathie vor der Behandlung (Abb. 2 bis 4) und nach 2-jähriger Retentionsphase (Abb. 5 bis 7). Die aktive Behandlung inklusive der Herbst-Phase dauerte 15 Monate.

eines vergrößerten Overjets und die Beseitigung eines frontalen Platzmangels begünstigt und somit erwünscht ist, gleichzeitig jedoch führt die Unterkieferverlagerung zu einer Volumenvergrößerung des posterioren Luft-raumes.<sup>20</sup> Eine positive Beeinflussung der Atmung ist zu beobachten. Da neben dentalen auch skelettale Veränderungen eintreten, ist eine Verkleinerung der Gesichtspröfilkonvexität wie bei Jugendlichen nachweisbar.<sup>21</sup> Ein weiterer Vorteil gegenüber dysgnathiechirurgischen Interventionen wie auch gegenüber der Extraktionstherapie ist allgemein und insbesondere bei Angle-

Klasse II/2-Fällen mit einer retralen Zwangsführungskomponente der positive Einfluss der Herbst-Therapie bei Kiefergelenkerkrankungen durch die schrittweise Vorverlagerung des Unterkiefers. Der Unterkiefer wird zwar zunächst in einem ersten Schritt in Kopfbissrelation zum Oberkiefer eingestellt, doch durch Aktivierung der Teleskopstangen durch aufschiebende Distanzhülsen während der Therapie wird er noch weiter nach anterior geführt (Abb. 15). Entgegen der Fixierung der Kiefergelenke bei der operativen Methode und der damit möglicherweise verbundenen Beibehaltung

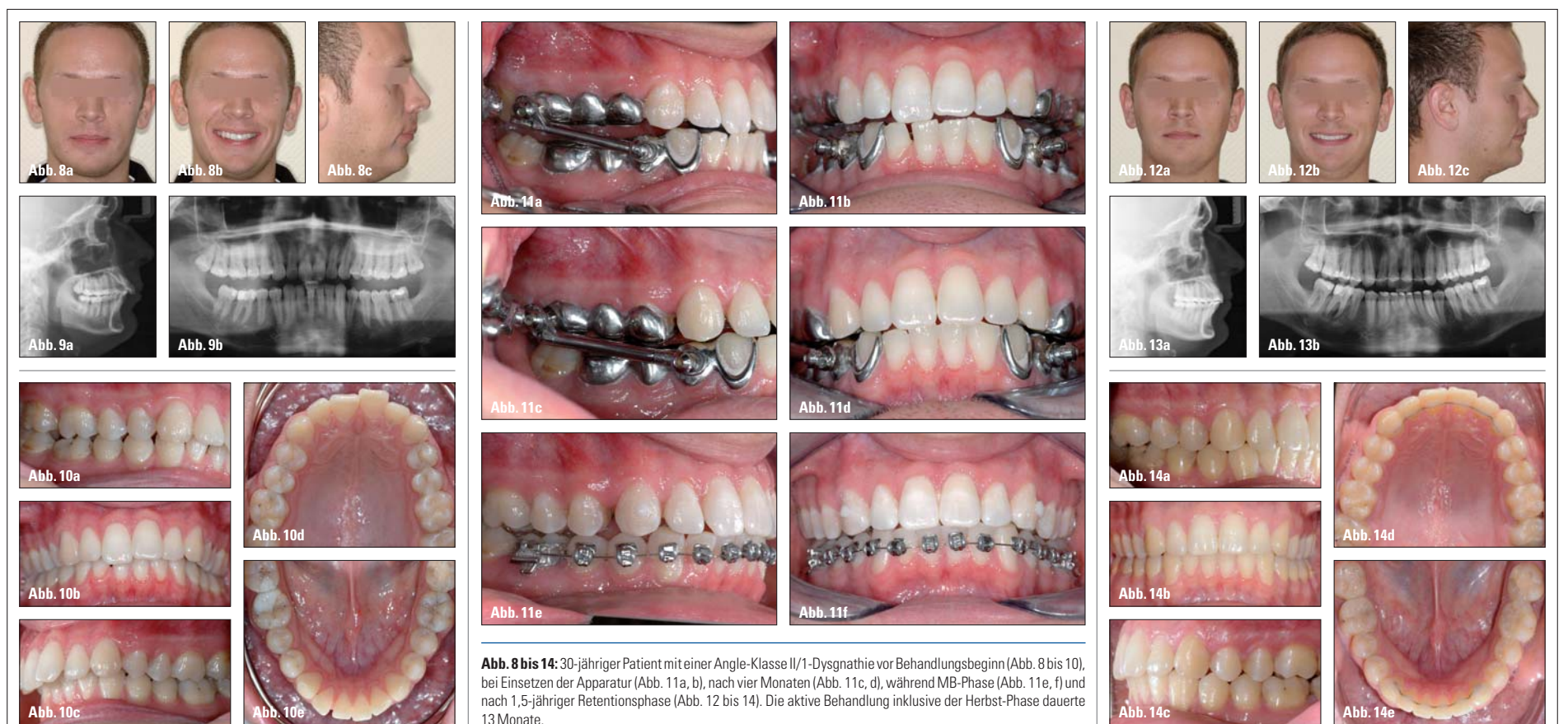der prätherapeutischen unphysiologischen Kiefergelenksituation kann es während der Herbst-Behandlung zu Adaptationsvorgängen im Kiefergelenk kommen, sodass die Möglichkeit besteht, eine Diskusverlagerung positiv zu beeinflussen (Abb. 16). Es finden unter der Herbst-Therapie Remodelationsprozesse an Diskus, Fossa und Kondylus statt (Abb. 17). Somit stellen craniomandibuläre Dysfunktionen auf keinen Fall eine Kontraindikation für eine Herbst-Behandlung dar. Vielmehr begünstigt die Therapie die Rehabilitation der Kiefergelenksituation.<sup>21-24</sup> Beim Einsatz der Herbst-Apparatur bei Erwachsenen orientieren

wir uns weitgehend an der Behandlungsroutine bei Jugendlichen, nur die Verweildauer in situ ist verlängert. Durch Veränderung des Gerätedesigns und Modifikation der industriell hergestellten Teleskopstangen und -rohre können wir unseren Patienten eine nahezu uneingeschränkte Lateralebewegung ermöglichen, was einen enormen Gewinn an Tragekomfort zur Folge hat, die Akzeptanz für die Therapie erhöht und die spätere Entfernung der Apparatur erleichtert. Diese Modifikation geschieht durch reduzierende Veränderungen am Befestigungssockel und durch Vergrößerungen der Befestigungsösen von Teleskopstange und -rohr (Abb. 18). Die gegossene Herbst-Apparatur wird in unserer Praxis generell aus einer nickelfreien Aufbrennlegierung hergestellt. Diese minimiert das Risiko allergischer Reaktionen und ist durch die geringere Vickershärte im Vergleich zur klassischen CoCrMb-Legierung deutlich besser und feiner auszubearbeiten.

Bei der mit bukkalen Brackets durchgeführten Standardtherapie wird die Herbst-Apparatur in der ersten Phase mit Brackets an den Frontzähnen im Oberkiefer kom-

Fortsetzung auf Seite 4 **KN**

ANZEIGE



**Abb. 8 bis 14:** 30-jähriger Patient mit einer Angle-Klasse II/1-Dysgnathie vor Behandlungsbeginn (Abb. 8 bis 10), bei Einsetzen der Apparatur (Abb. 11a, b), nach vier Monaten (Abb. 11c, d), während MB-Phase (Abb. 11e, f) und nach 1,5-jähriger Retentionsphase (Abb. 12 bis 14). Die aktive Behandlung inklusive der Herbst-Phase dauerte 13 Monate.



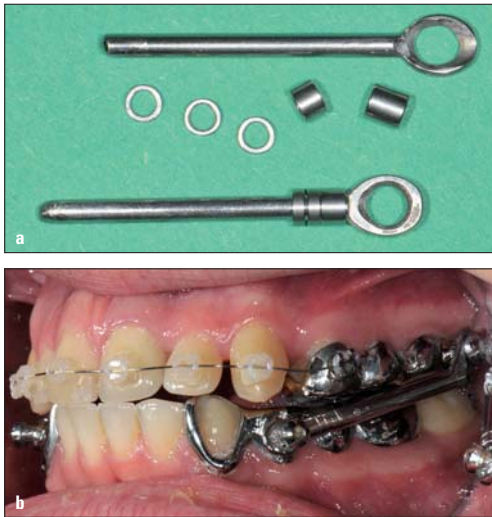


Abb. 15a, b: Teleskopstangen mit und ohne Distanzhülsen verschiedener Stärken zur Aktivierung (a), klinisches Bild (b).

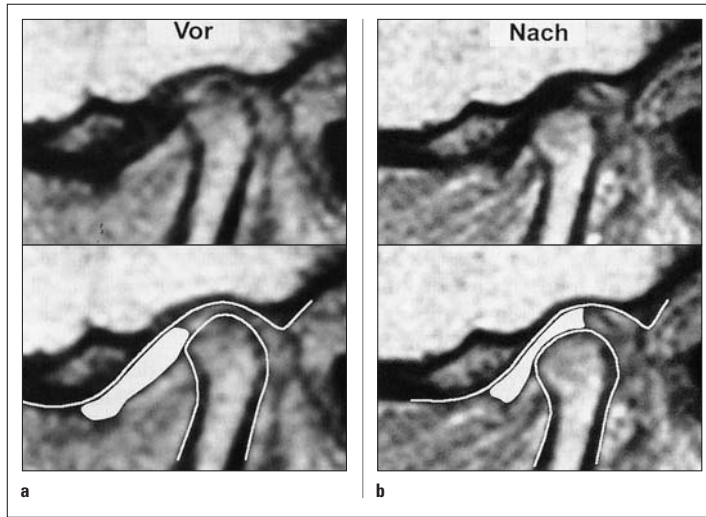


Abb. 16a, b: MRT vor (a) und nach (b) Therapie mit der Herbst-Apparatur.




Abb. 17: Die Remodellation im Kiefergelenk besteht aus condylus capping und fossa shifting.

KN Fortsetzung von Seite 3

biniert (Abb. 19). Es werden im Normalfall keine Brackets im Unterkiefer verwendet, da diese nur die Hygiene erschweren und die Reparaturanfälligkeit erhöhen. Der linguale Verbindungsbügel sollte die Frontzähne nicht berühren (Abb. 20). Die Eckzähne werden nur dezent gefasst und demzufolge ohne aufgeschweißte Brackets versehen (Abb. 21).

Wir bevorzugen selbst beim Deckbiss die einzeitige Verfahrensweise, d.h. die Vorbehandlung zur Proklination der Frontzähne entfällt, da es durch die Bissöffnung durch den beim Deckbiss vergesellschafteten tiefen Biss letztendlich auch zu einer vergrößerten Frontzahnstufe kommt und somit der Effekt der Vorverlagerung bei Einstellung einer Kopfbissrelation festzustellen ist (Abb. 22). Die Überkorrektur bzw. Rezidiv-

prophylaxe erfolgt durch Lückenbildung zwischen den oberen Eckzähnen und den ersten Prämolaren, eine Mesialrelation der Molaren wird eingestellt (Abb. 23). Dadurch können wir auf die Einstellung eines frontalen Kreuzbisses verzichten, die Patienten werden niemals weiter nach anterior als in Kopfbissrelation geführt. In Sonderfällen kommen auch Brackets im Unterkiefer zum Einsatz (Abb. 24). Dies geschieht in

Fällen ausgeprägter lückiger Proklination oder in Fällen notwendiger Frontzahnextraktionen bei massivem Platzmangel oder bei Vorliegen einer Boltondiskrepanz der Zahnbreiten. In diesem Fall kann die Verweilzeit der Herbst-Apparatur sinnvoll auch für die Therapie im Unterkiefer genutzt werden.

In der zweiten Phase der Behandlung nach Entfernung der Herbst-Apparatur erfolgt die Feinkorrektur mit einer komplettierten Multibracket-Apparatur in Ober- und Unterkiefer (Abb. 25c, d).

Äußert der Patient den Wunsch nach linguale Behandlungsalternativen, hängt die weitere Verfahrensweise in unserer Praxis davon ab, welche Gründe für den Patienten für eine Therapie ausschlaggebend waren. Ist es subjektiv der vergrößerte Overjet, den der Patient als primäre Behandlungsindikation angibt, verwenden wir die gegossene Herbst-Apparatur zur alleinigen Bisskorrektur wie vorher beschrieben, demzufolge ohne Brackets im Oberkiefer (Abb. 26). Um eine Bukkalrotation im anterioren Bereich der Oberkieferschienen durch die distal exzentrische Kraft der Teleskoprohre zu unterbinden, kombinieren wir die Herbst-Apparatur mit einem Transpalatinalbogen (Abb. 27),

der passiv gebogen und befestigt wird. Bei transversalen Diskrepanzen kann dieser gegebenenfalls aktiviert werden. Nach Erreichen der gewünschten Bisslagekorrektur inklusive der Überkorrektur durch Lückenbildung werden aufgrund der Produktionszeit der Lingualbrackets bis zu deren Einsatz Retentionsschienen getragen, für die ähnlich dem TwinBlock nach Clark eine Verschlüsselung in Kopfbissrelation vorgegeben ist (Abb. 28). Starke Einzelzahnabweichungen werden bei der Schienenherstellung so ausgeblockt, dass trotzdem eine Sicherung der Zahnstellung bis zum Eingliedern der Lingualbrackets gewährleistet ist. Nach deren Eingliederung erfolgt die Feinkorrektur (Abb. 29).

Ist die Overjetkorrektur aus Sicht des Patienten eher sekundär, ist diese aber im Rahmen der Therapieplanung vorgesehen, können die Lingualbrackets auch als erste Therapiemaßnahme eingegliedert werden, um dann nach Ausformen der Kiefer gemäß vorgegebenem Set-up die Bisslagekorrektur hintenan zu stellen. Hier orientieren wir uns ebenfalls an dem durch den Hersteller der Lingualbrackets vorgegebenen Protokoll und kombinieren die Herbstteleskopstangen und -rohre über

ANZEIGE



## In-Line®

das deutsche Schienensystem für ein strahlend schönes Lächeln.



**In-Line®** Schienen korrigieren Zahnfehlstellungen und beeinträchtigen kaum das Erscheinungsbild des Patienten.

**In-Line®** Schienen wirken kontinuierlich während des Tragens auf die Zähne und bewegen sie an die vorgegebene Position.

Haben wir Ihr Interesse geweckt? Vereinbaren Sie einen Termin mit unserem Aussendienst oder fordern Sie unser Informationsmaterial über **In-Line®** an.

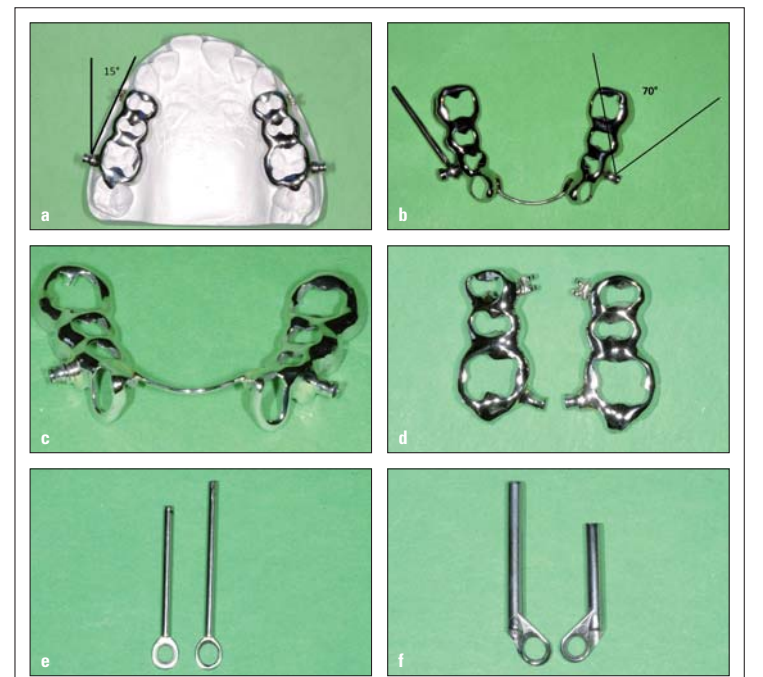


Abb. 18a-f: Industriell gelieferte Sockel für Teleskoprohre und -stangen bieten nur 15° Bewegungsspiel (a). Modifizierte Sockel in Kombination mit vergrößerten Befestigungsösen von Stange und Rohr mehr als vervierfachen das Bewegungsspiel (b). Die Modifikation im Unterkiefer (c) und im Oberkiefer (d) im Vergleich zum nicht veränderten Sockel. Erweiterte Öse an der Teleskopstange (e) und am Teleskoprohr (f) im Vergleich zur unveränderten Variante.



**Rasteder KFO-Spezial Labor**  
 Wilhelmshavener Str. 35  
 26180 Rastede | Germany  
 Telefon +49 (0)4402 - 863 78-0  
 Fax +49 (0)4402 - 863 78-99  
 info@in-line.eu | www.in-line.eu



	n	Alter zu Beginn	Behandlungsdauer	Overjet	Overbite	ANB	Is-NA	II-NB	UK-Länge (Go'-Pog')
Angle-Klasse II/1	15	27,3 Jahre	17,7 Monate	vorher: 7,9 mm nachher: 2,7 mm	vorher: 4,3 mm nachher: 2,1 mm	vorher: 6,7° nachher: 3,7°	vorher: 25,2° nachher: 20,9°	vorher: 25,6° nachher: 25,9°	vorher: 74,9 mm nachher: 78,7 mm + 5 %
Angle-Klasse II/2	15	32,7 Jahre	19,7 Monate	vorher: 4,4 mm nachher: 2,3 mm	vorher: 7,0 mm nachher: 2,0 mm	vorher: 3,7° nachher: 2,6°	vorher: 2,6° nachher: 17,8°	vorher: 17,2° nachher: 24,8°	vorher: 77,4 mm nachher: 80,5 mm + 4 %

Tab. 1: Ergebnisse der Mittelwerte der untersuchten Parameter der FRS- und Modellanalyse und die Veränderung der UK-Länge nach der Behandlung in Prozent. Die Auswertung erfolgte anhand der Befundunterlagen vor Behandlungsbeginn und nach der Retentionsphase bei Abschluss der Therapie.


gegossene Befestigungsbänder an den unteren Eckzähnen und den oberen ersten Molaren mit der lingualen Apparatur (Abb. 30). In den letzten Jahren konnten wir in unserer Praxis weit mehr als 100 Erwachsene im Alter zwischen 20 und 55 Jahren mit der Herbst-Apparatur behandeln, trotz allgemeinen Anstieges der Anzahl kombiniert kieferorthopädisch-kieferchirurgischer Behandlungsfälle sind die chirurgisch zu lösenden Klasse II-Fälle bei uns zu vernachlässigen. Die ersten 30 mit der Herbst-Apparatur behandelten Erwachsenen wurden für ein im Rahmen der DGKFO-Jahrestagung in Dresden vorgestelltes Poster nach praxisrelevanten Parametern ausgewertet. Bei allen Patienten konnte eine neutrale Bissrelation erreicht werden. Die untersuchten Parameter der FRS- und Modellanalyse veränderten sich in Richtung der angestrebten Standardwerte. Die erreichten Behandlungsergebnisse waren auch nach Abschluss der aktiven Behandlung nach ca. zwei Jahren und in einigen Fällen über Retentionszeiträume von nunmehr bis zu zehn Jahren unverändert und stabil. Besonders hervorzuheben waren in diesem Zusammenhang die dauerhafte Verlängerung des horizontalen Unterkieferastes und der geringe

Einfluss des vertikalen Schädelaufbaus auf den Therapieausgang (Tab. 1). Entgegen der zahngetragenen Herbst-Derivate weist die gegossene Herbst-Apparatur eine geringe Reparaturanfälligkeit auf und es kommt zu einer geringeren Proklination der Unterkieferfront als bei den Derivaten. Dies liegt möglicherweise an der kompletten Fassung der klinischen Krone bei den Ankerzähnen, sodass durch die Geometrie der Fassung eine geringere Kippung dieser Zähne resultiert und der Kräfteinfluss auf die untere Front minimiert wird. Durch die Kombination der Herbst-Apparatur mit ästhetischen oder Lingualbrackets wird zudem dem Anspruchsdenken der Erwachsenenklientel Rechnung getragen. Eine mäßige Akzeptanz durch das Gerätedesign ist in unserer Praxis nicht festzustellen. Insbesondere durch die von uns aus der industriell gelieferten Teleskopstangen-/rohrkombination geschaffene nahezu uneingeschränkte Beweglichkeit, sonst ein Vorteil der Herbst-Derivate, erfolgt auch bei Erwachsenen eine erstaunlich schnelle Gewöhnung an die Apparatur. Probleme bei der Mundhygiene oder bei der Nahrungsaufnahme treten üblicherweise nicht auf. Zudem entfallen

Operations- und Narkoserisiko der chirurgischen Alternativen. **KN**

Literatur beim Autor erhältlich.

**KN Kurzvita**



Dr. Klaus Hering  
[Autoreninfo]



**KN Adresse**

Dr. Klaus Hering  
Dr. Britt Wüsten  
Dr. Angelika Trexler  
Franziskanerplatz 2  
65589 Hadamar  
Tel.: 06433 944948  
Fax: 06433 944714  
info@kieferorthopaedie-hadamar.de  
www.kieferorthopaedie-hadamar.de

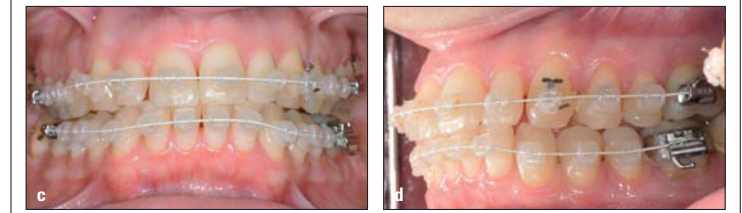
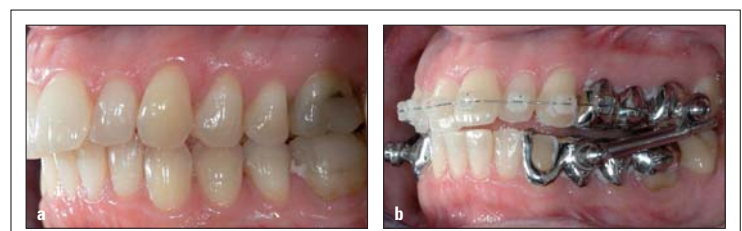


Abb. 25a-d: 43-jährige Patientin mit asymmetrischer Angle-Klasse II/1-Dysgnathie (a), totaler Diskusverlagerung links und massiven Beschwerden bei Mundöffnung und Mastikation. Nach Herbst-Phase (b) erfolgt in der 2. Phase die Feinkorrektur (c, d). Zu diesem Zeitpunkt ist die Patientin völlig beschwerdefrei.

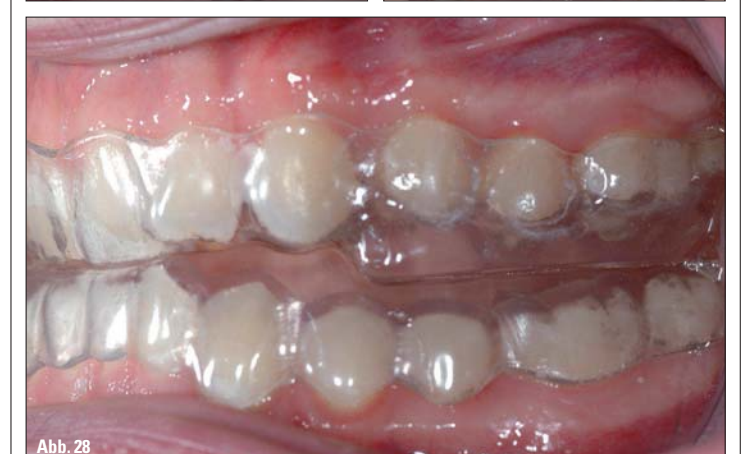
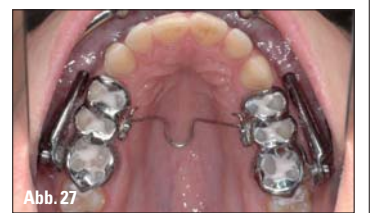
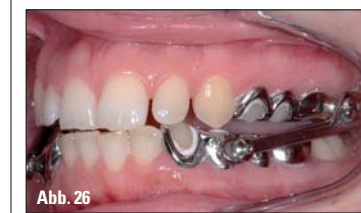Abb. 26: Herbst-Apparatur als alleiniges Therapiemittel ohne Brackets. – Abb. 27: Transpalatinalbogen zur Rotationskontrolle der OK-Schienen. – Abb. 28: In Kopfbiss verschlüsselte Retentionschienen vor Eingliederung der Lingualbrackets.

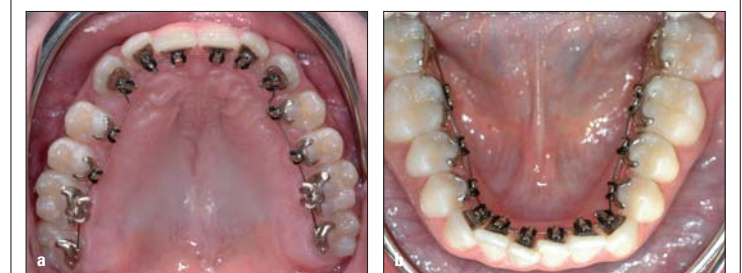

Abb. 29a, b: 2. Phase der Feinkorrektur mit lingualen Brackets im Ober- (a) und Unterkiefer (b).

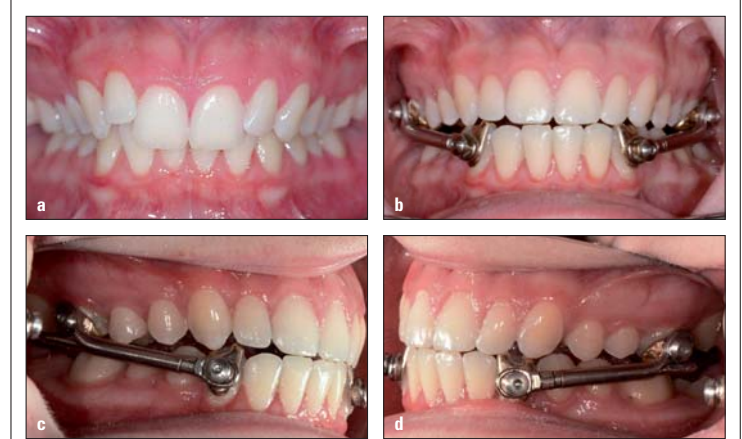

Abb. 30a-d: 23-jährige Patientin mit Angle-Klasse II/2-Dysgnathie nach sechs Jahren Behandlung alio loco (a). Die Bisskorrektur mit dem Herbst-Mechanismus erfolgt nach dem Ausformen kombiniert mit der Lingualapparatur (b-d).

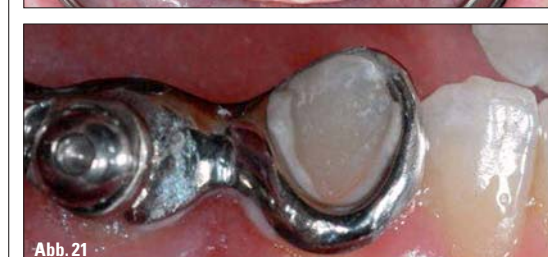
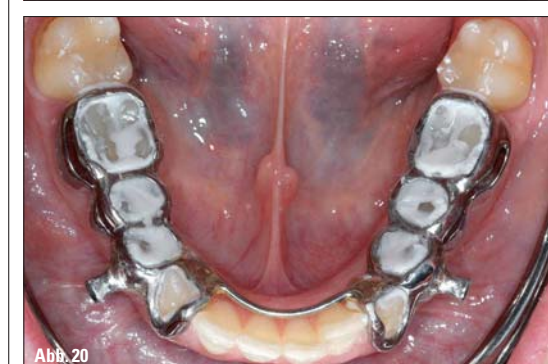
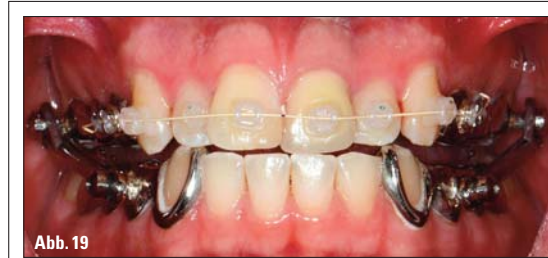Abb. 19: Standard-Herbst-Apparatur bei einem 22-jährigen Patient in situ. – Abb. 20: Der linguale Verbindungsbügel soll die unteren Frontzähne nicht berühren. – Abb. 21: Die grazile Fassung der Eckzähne erleichtert die spätere Entfernung.

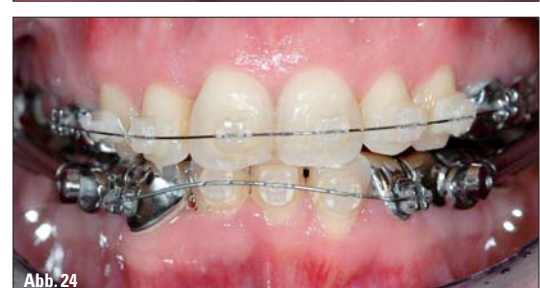
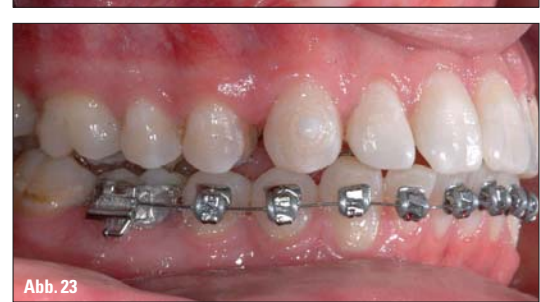
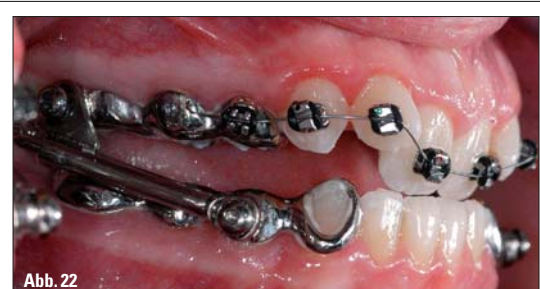Abb. 22: Einseitige Klasse II/2-Therapie ohne Vorbehandlung des Oberkiefers. – Abb. 23: Die Rezidivprophylaxe wird durch Lückenbildung zwischen Eckzähnen und Prämolaren und eine moderate Klasse III-Relation erreicht. – Abb. 24: Brackets während der Herbst-Phase in beiden Kiefern nach Extraktion des Zahnes 41.