

Vorteile und Nutzen von 3-D-Röntgen in Diagnostik, Planung und Therapie

Behandler und Patienten profitieren gleichermaßen vom technischen Fortschritt bei bildgebenden Verfahren. Von Dr. med. dent. Viktoria Kalla und Dr. med. dent. Robert Kalla, Basel, Schweiz.

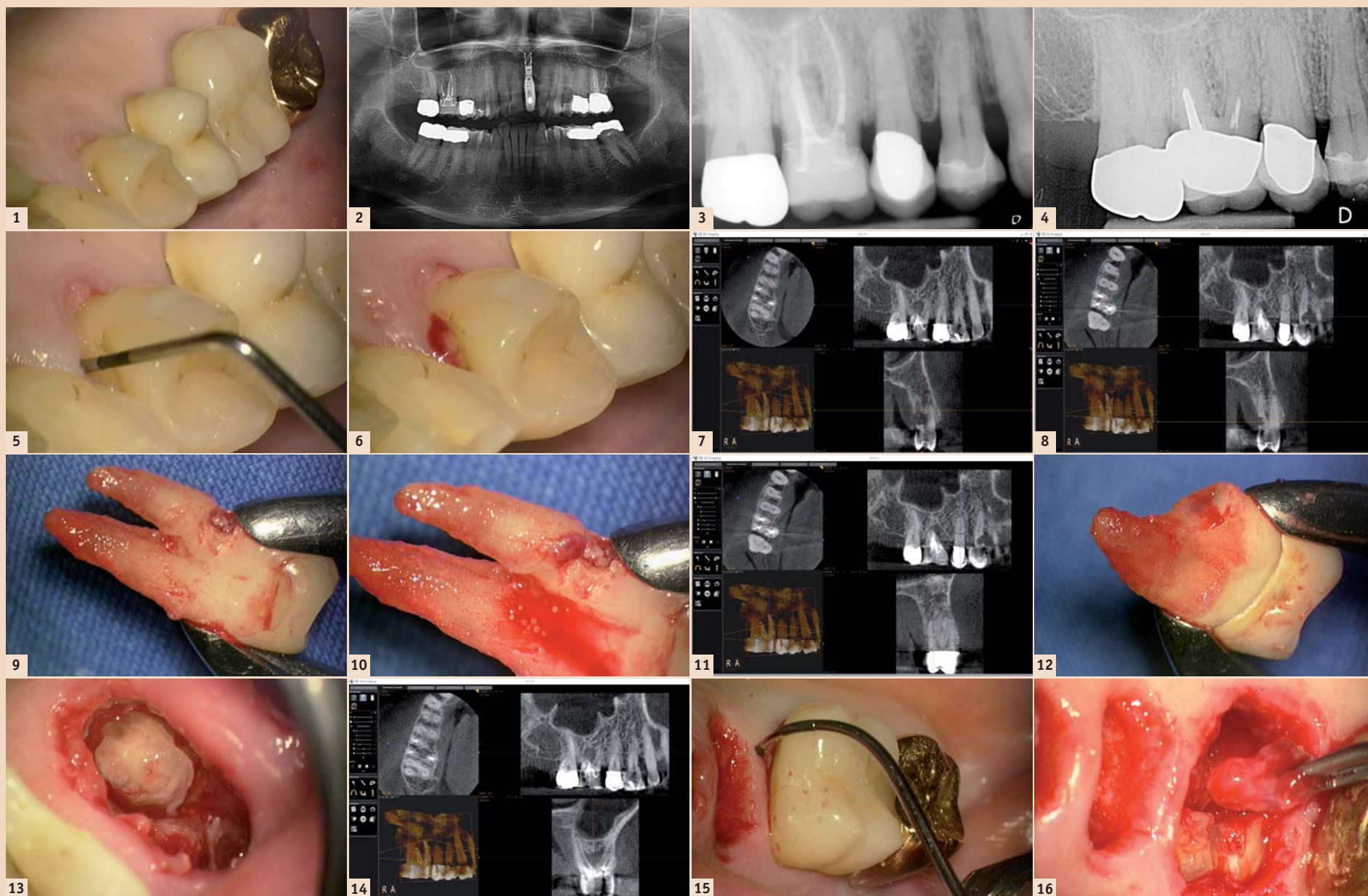


Abb. 1: Intraorale Situation 14, 15 und 16. – Abb. 2: Panorama-Schichtaufnahme. – Abb. 3: Einzelröntgenbild ungefiltert (Hochauflösend: 21 Linienpaare) 20.03.2011. – Abb. 4: Vergleichs-Röntgenbild: Situation vom 14.01.2004 vor der Revision Zahn 16. – Abb. 5: Zahn 14: mesio-palatinaler Sondierungstiefe 7 mm und strukturelle Weichgewebeveränderung. – Abb. 6: Zahn 14: Blutung auf Sondierung. – Abb. 7: Zahn 14: mesio-palatinaler Sondierungstiefe 7 mm, effektiver Knochenverlust: 5 mm. – Abb. 8: Zahn 14: mesio-palatinaler externe Resorption. – Abb. 9: Zahn 14: mesio-palatinaler externe Resorption. – Abb. 10: Zahn 14: mesio-palatinaler externe Resorption: Detailvergrößerung. – Abb. 11: Zahn 15: horizontale Fraktur der palatinalen Wurzel. – Abb. 12: Zahn 15: horizontale Fraktur der palatinalen Wurzel. – Abb. 13: Zahn 15: horizontale Fraktur der palatinalen Wurzel. – Abb. 14: Zahn 16: interradikuläre Aufhellung. – Abb. 15: Zahn 16: interradikuläre Sondierung nach Extraktion der Zähne 14 und 15. – Abb. 16: Zahn 16: Entfernung des interradikulären Entzündungsgewebes.

Die Möglichkeiten der dreidimensionalen radiologischen bildgebenden Verfahren, welche der Zahnmedizin in Form der Cone-Beam Computertomografie (CB-CT), oder in Deutschland besser bekannt unter der Bezeichnung „Digitale Volumen-Tomografie“ (DVT), heute zur Verfügung stehen, hat die radiologische bildgebende Diagnostik enorm verändert. Die meisten Publikationen sprechen einfach von „der CB-CT“, respektive DVT-Aufnahme“, als ob die dargestellte Bildqualität und damit die Möglichkeiten in der Befundung für alle Systeme auf dem Markt dieselben wären. Dem ist aber nicht so: Die Bildqualität und damit die Möglichkeit der Befundung von Strukturen und Prozessen ist abhängig von den technischen Möglichkeiten, welches das eingesetzte System bietet und damit für jedes der auf dem Markt erhältlichen Systeme unterschiedlich.

Möglichkeiten der Cone-Beam Computertomografie

Die Radiografie stellt eines der wichtigsten diagnostischen bildgebenden Verfahren in der Zahnmedizin dar, welche nicht invasiv Aufschluss über Prozesse ermöglicht. Diese können mit anderen Methoden nicht oder nur ungenü-

gend dargestellt werden. Röntgenaufnahmen sind aus der modernen Zahnmedizin nicht mehr wegzudenken und nicht selten gründen sich Misserfolge auf nicht oder nur ungenügend durchgeführte radiologische Diagnostik. Doch zeigt auch die Radiologie nur Prozesse, welche in ihrem Darstellungsspektrum liegen. Hier hat die kumulative zweidimensionale Röntgendiagnostik den Nachteil, dass alle darstellbaren Objekte, welche zwischen der Strahlungsquelle und dem Bildaufnahmesystem liegen, auf eine einzige zweidimensionale Bildebene übereinander projiziert werden. Entsprechend werden stärker radioopake Strukturen stärker dargestellt als weniger radioopake Strukturen. Dies führt dazu, dass gewisse pathologische Prozesse nur unzureichend oder gar nicht auf zweidimensionalen Röntgenbildern zur Darstellung gebracht werden können. Anhand eines klinischen Beispiels soll aufgezeigt werden, wie hier die dreidimensionale Radiologie in spezifischen Situationen helfen kann.

Ein Fallbeispiel mit multiplen Pathologien

Eine 69-jährige Patientin wird mit unspezifischen Beschwerden anlässlich

der Recall-Untersuchung vorgestellt. Sie berichtet darüber, dass sich die Zähne im Bereich des ersten Quadranten „anders anfühlen“ als die restlichen. Zudem klagt sie über sporadisch auftretende Aufbissbeschwerden im Bereich der Zähne 16, 15 und 14, ohne die Lokalisation näher eingrenzen zu können. Die Zähne sind auf Wärme und Kälte indifferent und reagieren alle gleich „negativ“. Keiner der Zähne ist perkussionsempfindlich und die Aufbissbeschwerden können klinisch nicht reproduziert werden. Die parodontale Sondierung ergibt erhöhte Sondierungswerte am Zahn 14 von mesio-palatal, mit Blutung auf Sondierung, aber kein Exsudat. Die Gingiva an diesem Zahn weist eine leichte Strukturabweichung zum umliegenden Gewebe auf. Das zweidimensionale Röntgenbild zeigt keinen auffälligen pathologischen Befund und auch keine pathologische Veränderung beim Vergleich mit früheren radiologischen Aufnahmen desselben Gebietes.

Die Befunde mittels Cone-Beam Computertomogramm

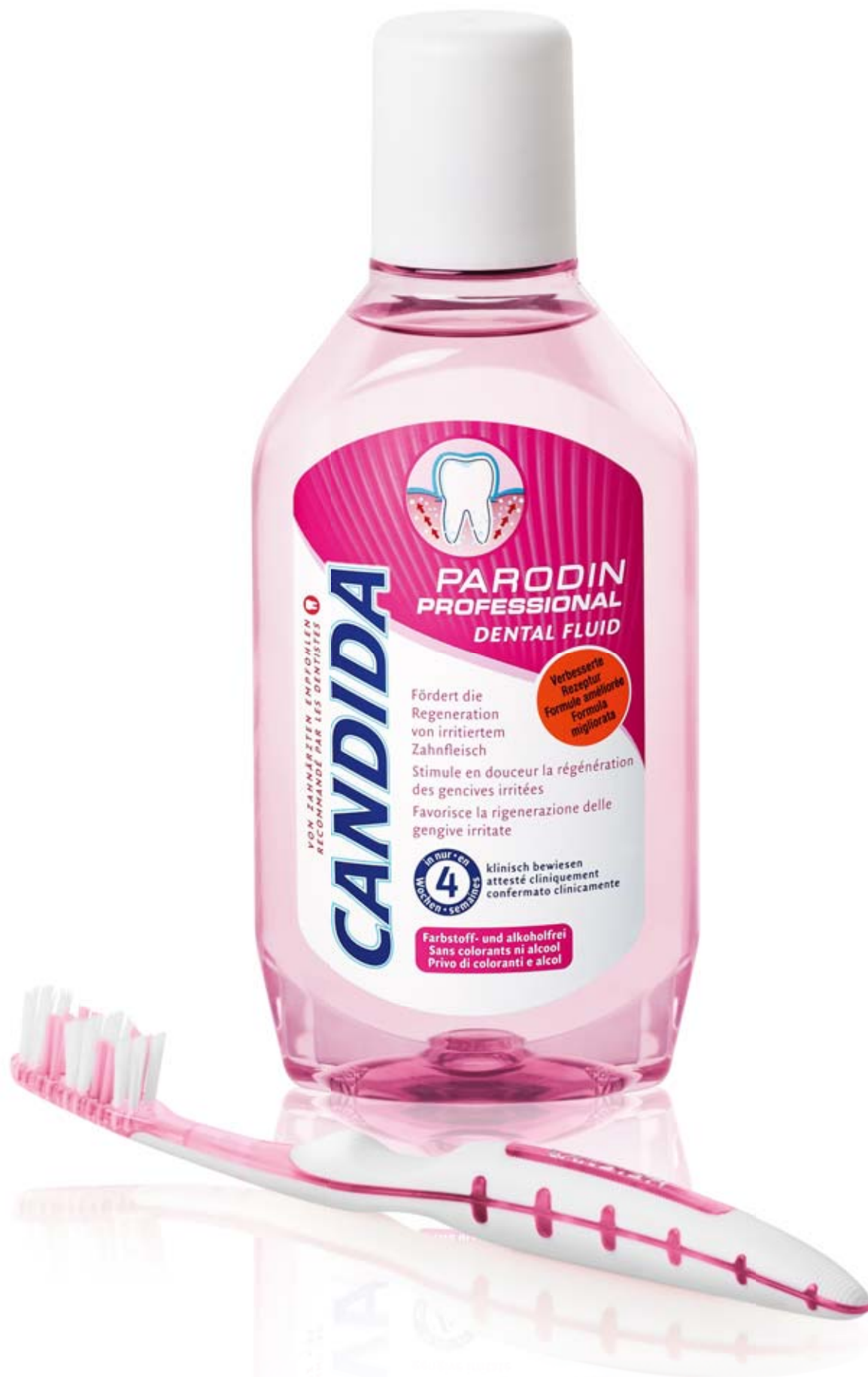Aufnahmefeld-Grösse 5x3,7 cm, Auflösung: 76 µm Voxelkantenlänge (Carestream CS 9000 3D)

Die dreidimensionalen Röntgenbildaufnahmen zeigen die effektive Ausmasse des parodontalen Einbruchs mesial am Zahn 14 sowie eine externe Resorption der palatinalen Wurzel, am Zahn 15 eine horizontale Fraktur der palatinalen Wurzel und eine interradikuläre Aufhellung am Zahn 16. Diese Befunde konnten weder mit der zuvor angefertigten Panorama-Schichtaufnahme noch mittels hochauflösenden Einzelröntgenbildes dargestellt werden. Auch wäre die Darstellung dieser Befunde mittels zweidimensionaler Röntgenbilder für die Patientin kaum dahingehend darlegbar gewesen, dass sie der Entfernung der Zähne 14, 15 und 16 zugestimmt hätte. Am Befundungsmonitor in dreidimensionaler Darstellung war dies für die Patientin einleuchtend. Hierfür ist eine einfache und effizient zu bedienende Ansichts- und Diagnosesoftware notwendig, welche einerseits Schnitte in beliebiger Orientierung durch das Aufnahmevolumen, andererseits aber die Wiedergabe auch für Patienten einfach verständlich ermöglicht. Die Software muss ohne grösseren Schulungsaufwand bedient werden können, damit auch unerfahrene Anwender (z.B. Überweiser) diese bedienen können.

Die CS 3D Imaging Software (Carestream) erfüllt diese Ansprüche hervorragend. Befunddarstellungen können zur Dokumentation und späteren Ansicht oder Befundweiterleitung einfach auf einem integrierten Dash-Board abgespeichert werden. Zudem ist in diesem Programm eine intuitiv einfach zu bedienende, aber trotzdem sehr hochwertige Implantat-Planungssoftware ohne Zusatzkosten integriert. Bei Bedarf können aus diesen Daten sogar direkt Implantat-Bohrschablonen hergestellt werden. Die gesamten Informationen können zudem auch direkt auf einen Datenträger (CD, DVD oder USB-Stick) gespeichert werden.

Das Aufnahmevolumen sollte bei CB-CT auf das „Field of Interest“ eingeschränkt werden. So wird die Röntgengosis und das Datenvolumen minimal gehalten. Alles, was auf dem Aufnahmevolumen dargestellt wird, muss auch einer Befundung unterzogen werden und erfordert zusätzlich Zeit. Die Röntgengosis kann zudem durch Vergrößerung der Voxelkantenlänge (Voxel = dreidimensionaler Pixel = „Volumen-Pixel“) bei der Aufnahmeerstellung weiter heruntersetzt werden, doch wird dadurch

Lassen Sie sich nicht von Ihrem Zahnfleisch irritieren.



MGB www.migros.ch

Candida Parodin Professional mit dem innovativen Wirkstoff Curcuma Xanthorrhiza CO₂ fördert die Regeneration von irritiertem Zahnfleisch in nur vier Wochen. Und das besonders schonend: Im Gegensatz zu Chlorhexidin gibt es keine Zahnverfärbungen oder Geschmacksbeeinträchtigungen. Die Spezialpflege bildet einen nachhaltigen Schutzfilm gegen Karies, hemmt das Bakterienwachstum und beugt Zahnfleischirritationen vor. Ohne Farbstoffe und Alkohol.

MIGROS

Ein **M** besser.

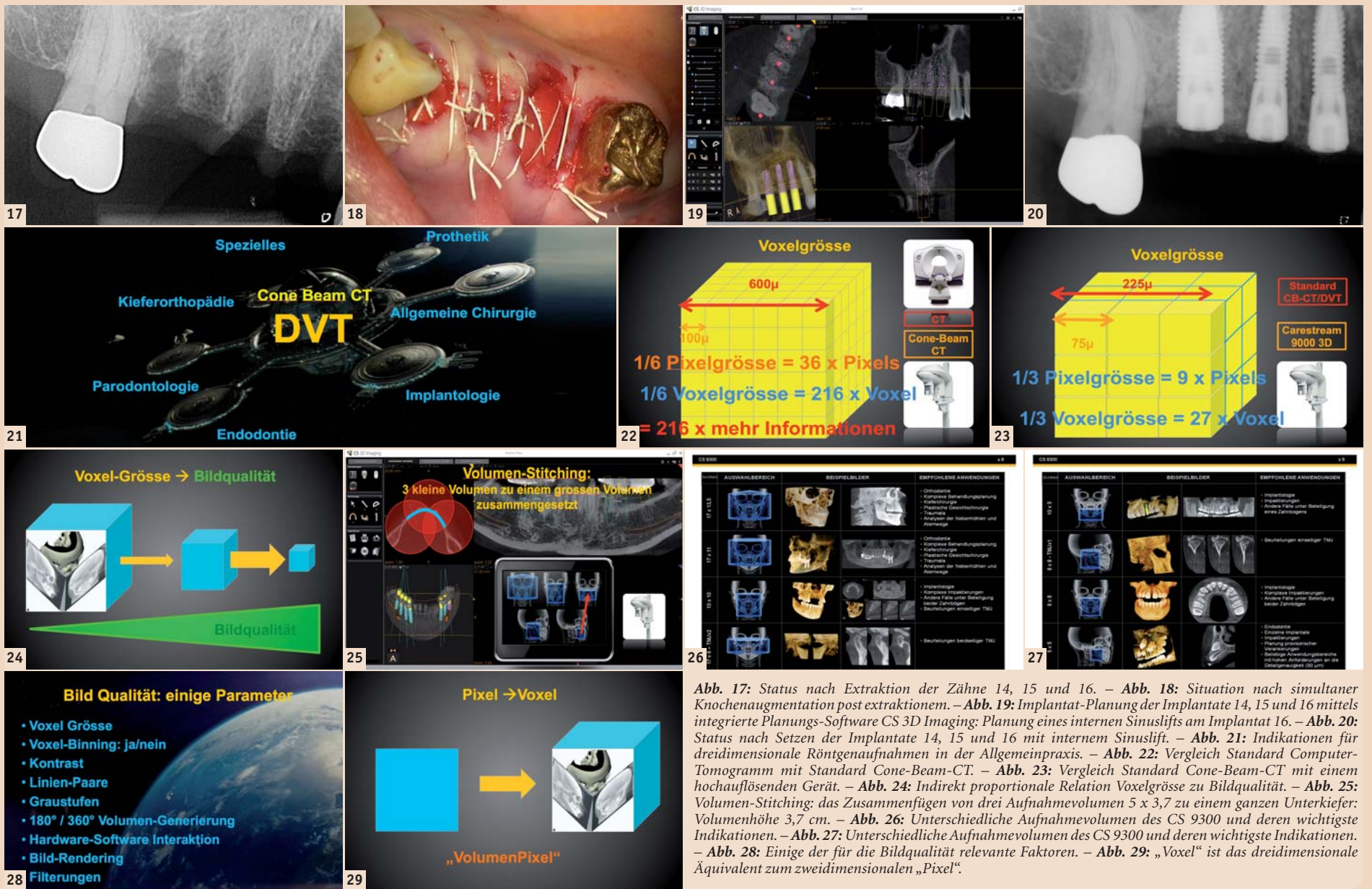

Abb. 17: Status nach Extraktion der Zähne 14, 15 und 16. – Abb. 18: Situation nach simultaner Knochenaugmentation post extraktionem. – Abb. 19: Implantat-Planung der Implantate 14, 15 und 16 mittels integrierte Planungs-Software CS 3D Imaging: Planung eines internen Sinuslifts am Implantat 16. – Abb. 20: Status nach Setzen der Implantate 14, 15 und 16 mit internem Sinuslift. – Abb. 21: Indikationen für dreidimensionale Röntgenaufnahmen in der Allgemeinpraxis. – Abb. 22: Vergleich Standard Computer-Tomogramm mit Standard Cone-Beam-CT. – Abb. 23: Vergleich Standard Cone-Beam-CT mit einem hochauflösenden Gerät. – Abb. 24: Indirekt proportionale Relation Voxelgröße zu Bildqualität. – Abb. 25: Volumen-Stitching: das Zusammenfügen von drei Aufnahmevolumen 5 x 3,7 zu einem ganzen Unterkiefer: Volumenhöhe 3,7 cm. – Abb. 26: Unterschiedliche Aufnahmevolumen des CS 9300 und deren wichtigste Indikationen. – Abb. 27: Unterschiedliche Aufnahmevolumen des CS 9000 und deren wichtigste Indikationen. – Abb. 28: Einige der für die Bildqualität relevante Faktoren. – Abb. 29: „Voxel“ ist das dreidimensionale Äquivalent zum zweidimensionalen „Pixel“.

die Aufnahmequalität bezüglich Detaildarstellung drastisch reduziert. So hat eine konventionelle CT-Aufnahme mit 600 µ Voxelkantenlänge im Vergleich zu einer hochauflösenden CB-CT-Aufnahme mit 100 µ Voxelkantenlänge eine 216 Mal höhere Auflösung ($6 \times 6 \times 6 = 216$), bei einer zurzeit maximal hochauflösenden CB-CT-Aufnahme mit 75 µ Voxelkantenlänge aber eine 512 Mal höhere Auflösung ($8 \times 8 \times 8 = 512$) und eine Aufnahme mit 100 µ Voxelkantenlänge zeigt im Vergleich zu einer mit 300 µ Voxelkantenlänge eine 27 Mal höhere Auflösung ($3 \times 3 \times 3 = 27$)! Die Bildqualität und damit der Informationsgehalt der Aufnahmen werden also sehr stark von

der gewählten Auflösung und dem eingesetzten System beeinflusst und muss dementsprechend vor der Aufnahme auf die Fragestellung abgestimmt werden. Wichtig ist, dass die Röntgendosis-Exposition des Patienten gegen den Gewinn an Informationen abgewogen werden muss, doch sind die heutigen modernen dreidimensionalen Röntgensysteme, was die benötigte Strahlendosis betrifft, massiv verbessert worden. Die Dosis kann mittels Aufnahme-Eingrenzung und Anpassung der Bildauflösung an die Fragestellung zusätzlich gesenkt werden. So benötigt eine dreidimensionale Volumenaufnahme für ein hochauflösendes Volumen von 5x3,7 cm bei 75 µ Voxelkantenlänge mit dem CS

9300 3D in etwa dieselbe Strahlendosis wie eine niedrig dosierte moderne Panoramaschichtaufnahme. Über 90 Prozent der Indikationen können in unserer Praxis mit dem kleinsten Volumen (5 x 3,7 cm beim CS 9000 3D und 5 x 5 cm beim CS 9300) dargestellt werden. Bei komplexeren Abklärungen oder aufwendigeren Planungen sind aber bei ca. zehn Prozent der Fälle grössere Aufnahmevolumen sinnvoll: Bei modernen Geräten wie dem CS9000 3D, welches nur ein Aufnahmevolumen von 5 x 3,7 cm* (* Carestream Dental: „Fokussiertes Aufnahmevolumen“) hat, können drei Aufnahmevolumen zu einem einzelnen Volumen der Höhe 3,7 cm zusammengefügt werden. Man spricht hier von einem „Volumen-Stitching“. Dies ermöglicht die Darstellung von ganzen Kiefern. Grössere Systeme wie das CS 9300 können variable Felder darstellen. Für den Bedarf der meisten Indikationen in einer allgemeinen Zahnarztpraxis ist ein Aufnahmevolumen von 5 x 3,7 cm mit der Möglichkeit eines Stitchings eines kompletten Kiefers völlig ausreichend. Eine hohe Auflösung von mindestens 100 µ Voxelkantenlänge ist hier viel wichtiger! Für die Bildqualität und damit für die Möglichkeiten in der Befundung, welches ein eingesetztes CB-CT liefert, sind verschiedene technische Faktoren relevant, u. a. die Voxelkantenlänge und damit die Voxelgröße als kleinste darstellbare Bildeinheit (entspricht der „Pixelgröße“ in der zweidimensionalen Bildgebung), das Voxel-Binning (softwaregesteuertes Zusammenfügen der kleinsten Bildinformationseinheiten zu grösseren Strukturen), das Kontrastverhältnis des Aufnahmesystems und des Befundungsmonitors, die darstellbaren Linienpaare als Bildauflösungsparameter, die Erstellungsart des Auf-

nahmevolumens (180°- oder 360°-Aufnahmeverfahren), die Interaktion der Hardware des Aufnahmesystems mit demjenigen der angesteuerten Computersysteme und deren Verarbeitung in der eingesetzten Software (herstellereigener oder systemfremder Hard- und Software), der Bildprozessierung oder dem sogenannten Bildrendering und den zur Verfügung stehenden Filtermöglichkeiten in der Anwendersoftware. Die Bildbetrachtungssoftware mit den Filtermöglichkeiten sollte nach Möglichkeiten vom Hersteller des CB-CT-Systems stammen, da diese dadurch optimal auf die individuellen Spezifikationen des eingesetzten Gerätes abgestimmt werden kann. Herstellerfremde Softwareapplikationen sind immer mit Qualitätseinschränkungen in der Bild-darstellung verbunden. Zusammenfassung Die Möglichkeiten der dreidimensionalen Radiografie in der zahnmedizinischen Anwendung eröffnen neue Wege in Diagnostik, Planung und Therapie. Dadurch werden die Planung und Durchführung therapeutischer Massnahmen vereinfacht und die Sicherheit des Behandlers während der Therapie verbessert. Neue Therapieformen werden in ihrer Anwendung ermöglicht, was sowohl das diagnostische als auch das therapeutische Spektrum des jeweiligen Behandlers erweitert. Auch die Kommunikation der Befunde und Vorgehensweisen ist mittels 3-D-Darstellungen den Patienten gegenüber wesentlich effizienter und für diese viel leichter verständlich. Die Röntgendosis-Exposition des Patienten ist dank neuer Technik geringer und kann je nach Fragestellung zusätzlich eingegrenzt werden. Sie muss dennoch immer gegen den Gewinn an Informationen abgewogen werden.

Die dreidimensionale Radiografie ersetzt die zweidimensionale Radiografie aber nicht, sondern ergänzt diese. Dort, wo von vornherein eine klare Indikation für dreidimensionale Radiografie gestellt werden kann, sollte auf gleichzeitige zweidimensionale Röntgenaufnahmen innerhalb desselben Bildbereiches verzichtet werden, da die dreidimensionalen Aufnahmeverfahren diagnostisch den zweidimensionalen in allen Bereichen überlegen sind. [1]

ANZEIGE

NEU

Anwenderberichte
Fallbeispiele
Marktübersichten
Produktübersichten

69€*

JETZT IM PRAXIS-ONLINE SHOP DER OEMUS MEDIA AG BESTELLEN!

DEEMUS MEDIA AG PRAXIS-ONLINE SHOP

* Preis versteht sich zzgl. MwSt. und Versandkosten.

Dr. Viktoria Kalla

Kontakt

Infos zum Autor

Dr. Robert Kalla

Infos zum Autor

Zahnarztpraxis Kalla und EiD:
Excellence in Dentistry
Privates Dentales
Forschungsinstitut
Margarethenstr. 59
4053 Basel, Schweiz
Tel.: +41 61 272 63 63
zahnarztpraxis@kalla.ch
www.kalla.ch