

Metall oder Vollkeramik?

Materialauswahl für festsitzende implantatprothetische Versorgungen

Die Überlebensraten implantatgetragener Prothetik sind hoch. Dennoch zeigten sich vermehrt bei implantatgestützten Brücken und Kronen technische Komplikationen: Lockerung der Abutment- oder Halteschrauben von Suprakonstruktionen, Retentionsverluste von zementierten Versorgungen und Verblendkeramikfrakturen. Dr. Sven Rinke beschreibt im Folgenden, dass neben einigen anderen Faktoren die Auswahl des Werkstoffes von zentraler Bedeutung für die Überlebensrate der Implantatprothetik ist und gibt einen Überblick zum aktuellen Stand der Literatur in Bezug auf die Risikominimierung technischer Komplikationen.

Priv.-Doz. Sven Rinke, Dr. med. dent., M.Sc., M.Sc.

■ Implantatgestützte prothetische Versorgungen zeigen sowohl für Implantate als auch für Suprakonstruktionen hohe Überlebensraten. Auf der Basis aktueller Reviews sind nach einer Beobachtungszeit von zehn Jahren noch 89,4% der metallkeramischen Einzelkronen und 93,9% der metallkeramischen Brücken in Funktion (Jung et al. 2012, Pjetursson et al. 2012). Gleichzeitig konnte jedoch bei der Auswertung der Studien gezeigt werden, dass bei implantatgestützten Kronen und Brücken vermehrt technische Komplikationen auftreten. Es sind vor allem Lockerungen von Abutment- oder Halteschrauben der Suprakonstruktion, Retentionsverluste von zementierten Versorgungen und Frakturen der Verblendkeramik zu erwarten. In diesem Zusammenhang stellt sich natürlich die Frage, durch welche Faktoren die Häufigkeit technischer Komplikationen beeinflusst wird und wodurch das Risiko für das Auftreten derartiger Komplikationen minimiert werden kann. Für das Auftreten technischer Komplikationen ist neben anderen Faktoren die Auswahl des Werkstoffes für die Herstellung von Abutment und Suprakonstruktion von zentraler Bedeutung. Nachfolgend sollen auf der Basis der verfügbaren Literatur Hinweise zur Risikominimierung für technische Komplikationen unter besonderer Berücksichtigung der Materialauswahl bei festsitzenden implantatprothetischen Versorgungen gegeben werden.

1. Vermeidung großspanniger Brückenkonstruktionen

Insbesondere großspannige implantatgestützte Brücken, wie sie bei der Versorgung des zahnlosen Kiefers verwendet werden, zeigen erhöhte Komplikationsraten. Papsyridakos et al. (2012) konnten in einer systematischen Literaturlauswertung für metallkeramische Kon-

struktionen zeigen, dass nach einer zehnjährigen Beobachtungszeit lediglich 8% der Konstruktionen frei von Komplikationen waren. Es zeigte sich eine hohe Inzidenz von Periimplantitis (40%), Schraubenbrüchen (20%) und Verblendmaterialfrakturen (66%). In einer Studie von Larsson und Vult von Styern (2012) konnte auch für 9- bis 10-gliedrige Brücken eine erhöhte technische Komplikationsrate gezeigt werden. In dieser Studie traten in 40% der Restaurationen Verblendkeramikfrakturen auf. Daraus kann gefolgert werden, dass mit zunehmender Größe der implantatgestützten Brücken und abhängig davon, ob es sich um metallkeramische oder vollkeramische Konstruktionen handelt, auch erhöhte Komplikationsraten zu erwarten sind (Abb.1).

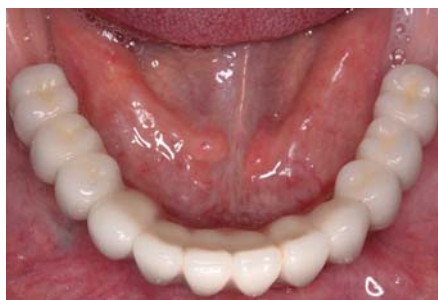

Abb. 1: Zementierte Implantatbrücke auf sechs Implantaten im Unterkiefer. Derartige Konstruktionen zeigen unabhängig vom verwendeten Material eine erhöhte Rate an technischen Komplikationen.

struktionsraten zu erwarten sind (Abb.1).

Vor diesem Hintergrund sollten insbesondere großspannige Brückenkonstruktionen zerstörungsfrei zu entfernen sein, hier bietet sich entsprechend eine Verschraubung an. Zudem ist kritisch zu überdenken, ob derartige Konstruktionen keramisch verblendet werden sollten, da Keramikver-

blendungen nach einer längeren Tragedauer nur schwierig zu reparieren sind, sodass hier Kompositverblendungen unter dem Gesichtspunkt der Reparaturfähigkeit durchaus Vorteile bieten.

2. Auswahl eines geeigneten Implantat-Fügedesigns

Die Häufigkeit von Lockerungen der Abutmentschraube wird vor allem durch das Fügedesign von Implantat und Abutment, also auch durch die Art der Suprakonstruktion bestimmt. Während bei primär verblockten Konstruktionen auf mehreren Implantaten (Brücken oder Stegen) allgemein ein geringeres Risiko für eine Schraubenlockerung besteht, stellen Einzelkronenversorgungen, insbesondere im Molarenbereich, wie auch Tele-



MONAT

„WIE SOLL ES DENN HEISSEN?“

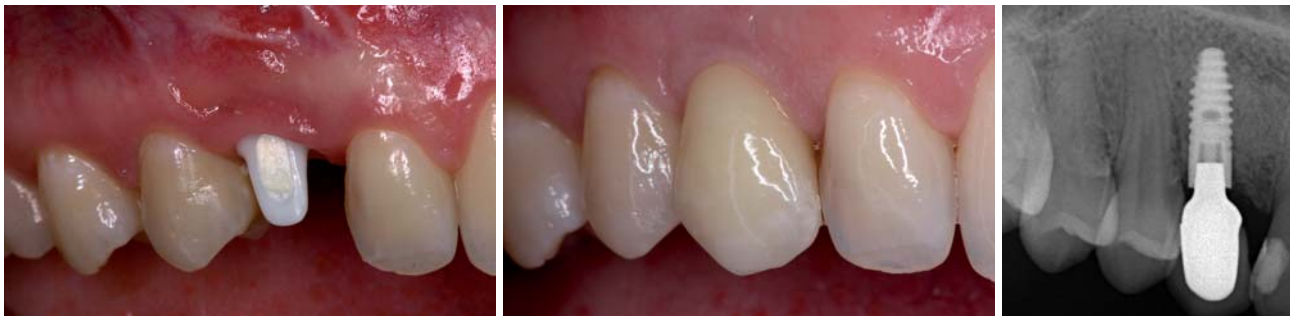

Abb. 2: Konfektioniertes Zirkonoxidabutment (Cercon Balance, DENTSPLY Implants, Mannheim) zur Versorgung einer Einzelzahn­lücke. – **Abb. 3:** Eingegliederte vollkeramische Suprakonstruktion zum Ersatz des Zahnes 13. – **Abb. 4:** Röntgenkontrolle nach einer klinischen Verweildauer von acht Jahren.

skopversorgungen eine Indikation mit erhöhtem Risiko dar. Klinische Studien zeigen, dass in diesen Indikationen Implantate mit einer steilen konusförmigen Verbindung ein vergleichsweise geringes Risiko für die Lockerung einer Abutmentschraube aufweisen (Rinke et al. 2008, Frisch et al. 2013). In diesen Indikationen scheint daher die Auswahl einer konusförmigen Verbindung ein geeignetes Mittel zu sein, um technische Komplikationen zu reduzieren.

3. Materialauswahl für Abutment und Suprakonstruktion

Insbesondere Zirkonoxid wird zunehmend als alternatives Material zu dem langjährig bewährten Titan für die Herstellung von Abutments verwendet. Nakamura et al. (2010) und Sailer (2009) kommen in zwei systematischen Übersichtsarbeiten zu folgender Schlussfolgerung: Laboruntersuchungen und die Ergebnisse von klinischen Studien belegen, dass Zirkonoxidabutments für Einzelzahnversorgungen im Frontzahnbereich mit hoher Erfolgssicherheit angewendet werden (Abb. 2–4).

Erste klinische Ergebnisse geben zudem Hinweise darauf, dass Zirkonoxidabutments auch für Einzelkronen im Molarenbereich genutzt werden können (Zembic et al. 2013). Daten zu Brückenkonstruktionen existieren bislang nur aus einer Studie (Kim et al. 2013), wobei sich nach einer fünfjährigen Beobachtungszeit eine Frakturrate von 2% für die im Seitenzahnbereich eingesetzten Abutments zeigte. Entsprechend sollten reine Zirkonoxidabutments in dieser Indikation nur unter besonders kritischer Indikationsstellung angewendet werden.

Auch für sogenannte zweiteilige Abutments, also für Abutments, bei denen der Implantatanschluss aus einem präfabrizierten Titanelement besteht, das mit einem individuell gefertigten Keramikaufbau verklebt wird, existieren klinische Daten, die den Einsatz im Seitenzahnbereich absichern (Canullo 2007). Durch die Verwendung der Titanbasis wird ein verstärkter Materialverschleiß, wie er beim Kontakt von Titan mit Zirkonoxid beschrieben wurde, das sog. Fretting, vermieden. Zweiteilige Abutments sind insbesondere für Implantate mit steiler konusförmiger Verbindung sinnvoll, da diese im Bereich des Konus stark reduzierte Material-

schichtstärken von deutlich unter einem Millimeter aufweisen, die bei einer Ausführung in Keramik nur eine fragliche Dauerfestigkeit bei einem Einsatz für Restaurationen im Seitenzahnbereich aufweisen. Die Herstellung der zweiteiligen Abutments kann heute mit CAD/CAM-Systemen im Dentallabor erfolgen (Abb. 5a und b).

Essenziell für den klinischen Langzeiterfolg ist eine materialgerechte Verklebung der zweiteiligen Abutments. Sinnvollerweise werden dafür zunächst die Klebeflächen der beiden Komponenten durch Sandstrahlen mit 50 µm Aluminiumoxid bei 2 bar aufgeraut. Danach erfolgt eine Konditionierung der Klebeflächen mit einem Metallprimer bzw. einem Keramikprimer. Für die Verklebung sollte dann ein dualhärtender Kompositkleber genutzt werden (Abb. 6–8).

Metallkeramische Restaurationen stellen nach wie vor das Standardverfahren für festsitzende Implantatsu-

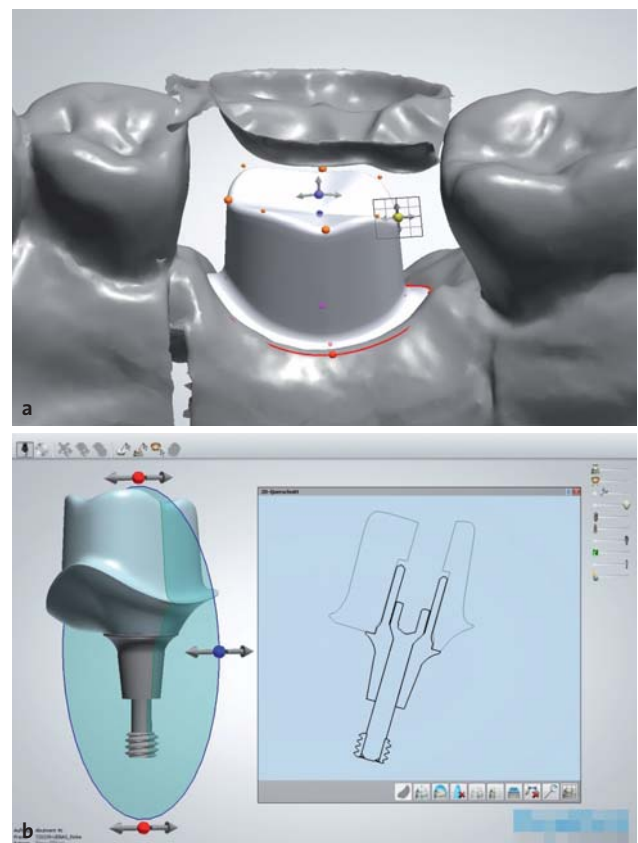


Abb. 5a und b: Design eines zweiteiligen individuellen Abutments mit der Software DentalDesigner 2012.

Gleicher Implantatkörper, mehr Versorgungsmöglichkeiten.

Konzipiert für maximale
Weichgewebserhaltung.

Mit konischer Innenverbindung und
integriertem Platform Switching.

Klinisch erprobter und bewährter
wurzelförmiger Implantatkörper.

NEU

Jetzt auch mit 0,75 mm
maschinierter Schulter



NobelReplace Conical Connection – Erweitern Sie Ihr Prothetikeangebot und profitieren Sie gleichzeitig von den Vorteilen des klinisch bewährten NobelReplace Tapered Implantatkörpers. Die farbkodierten chirurgischen und prothetischen Komponenten sowie das standardisierte einfache Bohrprotokoll gewährleisten leichte Anwendbarkeit und vorhersagbare Ergebnisse. NobelReplace Conical Connection wurde für den Einsatz im ästhetisch anspruchsvollen Bereich entwickelt und bietet eine stabile, passgenaue

Verbindung sowie integriertes Platform Switching. So können eine optimale Erhaltung des Weichgewebes und damit ein natürliches Aussehen gewährleistet werden. Seit 48 Jahren sind wir ein Innovator auf dem Gebiet der Zahnmedizin – wir haben die Erfahrung, Ihnen zukunftsichere und zuverlässige Konzepte für eine effektive Patientenbehandlung anbieten zu können.

Ihr Know-how, unsere Lösungen – für das Lächeln Ihrer Patienten.



Register now!

DENTAL IMPLANTS VS. BISPHOSPHONATES
from science to clinical application
www.nobelbiocare.com/bisphosphonates2013



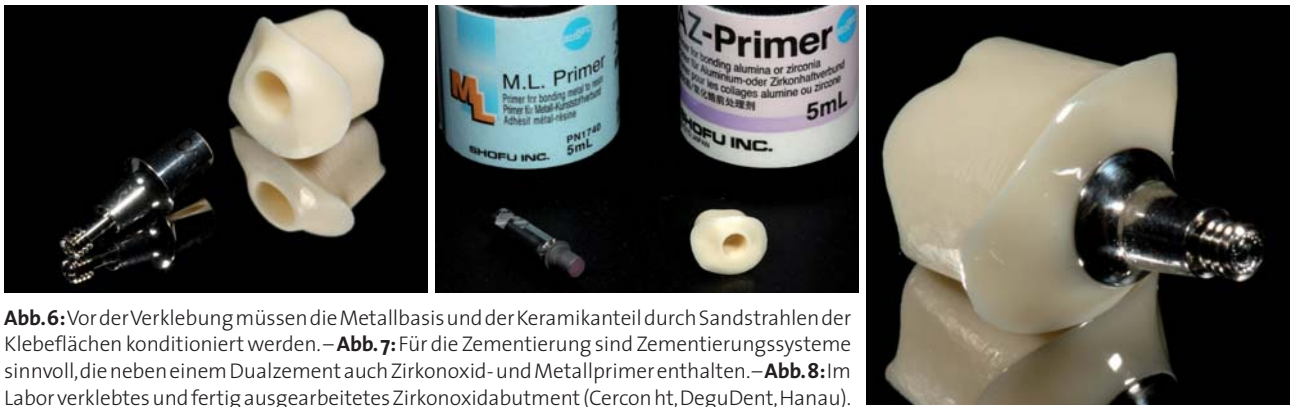

Abb. 6: Vor der Verklebung müssen die Metallbasis und der Keramikanteil durch Sandstrahlen der Klebeflächen konditioniert werden. – **Abb. 7:** Für die Zementierung sind Zementierungssysteme sinnvoll, die neben einem Dualzement auch Zirkonoxid- und Metallprimer enthalten. – **Abb. 8:** Im Labor verklebtes und fertig ausgearbeitetes Zirkonoxidabutment (Cercon ht, DeguDent, Hanau).

prakonstruktionen dar. Daten zu vollkeramischen Kronen sind demgegenüber spärlich. Auf der Basis der vorliegenden Daten können für implantatgestützte Einzelkronen im Frontzahnbereich sowohl Zirkonoxidkeramiken als auch hochfeste Glaskeramiken auf Lithiumdisilikatbasis verwendet werden (Vanlioglu et al. 2012, Ekfeldt et al. 2011, Hosseini et al. 2012). Die vorliegenden klinischen Studien zeigen dabei 3- bis 5-Jahres-Erfolgsraten von 98,5–100%. Für vollkeramische Versorgung im Seitenzahnbereich zeigt sich demgegenüber eine starke Abhängigkeit von der Art des verwendeten Abutments.

Eine retrospektive Studie von Schwarz et al. (2012) zeigte, dass insbesondere vollkeramische Restaurationen, die im Seitenzahnbereich auf konfektionierten Titanabutments eingesetzt werden, eine erhöhte technische Komplikationsrate aufwiesen. Bei dieser Studie wurden 173 metallkeramische Kronen und 53 vollkeramische Kronen, die überwiegend auf Implantaten im Seitenzahnbereich abgestützt wurden, über eine mittlere Beobachtungszeit von 2,2 Jahren festgestellt. Die Überlebensrate der Metallkeramikronen betrug 98,3%, die der vollkeramischen Kronen 86,8%. Abutmentlockerungen oder Gerüstfrakturen traten nicht auf. Insgesamt mussten acht Einzelkronen aufgrund großflächiger Abplatzungen der Verblendkeramik erneuert werden, sechs davon waren vollkeramische Kronen. Vollkeramische Einzelkronen mit Zirkonoxidgerüsten zeigten in dieser Studie bereits nach einer relativ kurzen Beobachtungszeit ein 3,8-fach erhöhtes Risiko für eine Verblendkeramikfraktur als metallkeramische Kronen.

Für Suprakonstruktionen im Molarenbereich ist den höheren kaufunktionellen Belastungen Rechnung zu tragen, um technisch bedingte Komplikationen zu ver-

meiden. Konfektionierte Abutments weisen im Seitenzahnbereich eine starke Abweichung von der Form eines beschliffenen natürlichen Pfeilers auf, sodass die ausgeprägte anatomische Gerüstgestaltung erschwert wird. Anfänglich wurde die Anwendung von oxidkeramischen Kronen für Implantatsuprastrukturen dadurch limitiert, dass eine ausgeprägte anatomische Gerüstmodellation nicht oder nur sehr schwer möglich war. Die Folge waren Gerüststrukturen, die insbesondere im approximalen Bereich eine unzureichende Unterstützung der Verblendkeramik boten und daher bereits nach sehr kurzer Zeit zu einem Versagen der Verblendkeramik führten. Individuell gefertigte vollkeramische Aufbauten, die bereits die Geometrie eines beschliffenen Prämolaren oder Molaren nachbilden, sind unter dem Gesichtspunkt einer anatomisch korrekten Gerüstgestaltung entsprechend vorteilhafter.

Zembic et al. (2013) untersuchten in einer randomisierten Studie das klinische Verhalten metallkeramischer und vollkeramischer Kronen im Eck- und Seitenzahnbereich über einen Zeitraum von fünf Jahren. Im Rahmen dieser Studie wurden individuelle Titanaufbauten mit metallkeramischen Kronen versorgt, während die individuellen Zirkonoxidaufbauten mit vollkeramischen Kronen auf Aluminiumoxid- oder Zirkonoxidbasis versorgt wurden. Nach einer dreijährigen Beobachtungszeit zeigten beide Versorgungsformen eine Überlebenswahrscheinlichkeit von 100%, es konnte keine Gerüst- oder Verblendkeramikfraktur beobachtet werden.

Aus diesen Ergebnissen kann gefolgert werden, dass die technische Komplikationsrate von vollkeramischen Suprakonstruktionen durch die Verwendung von indi-

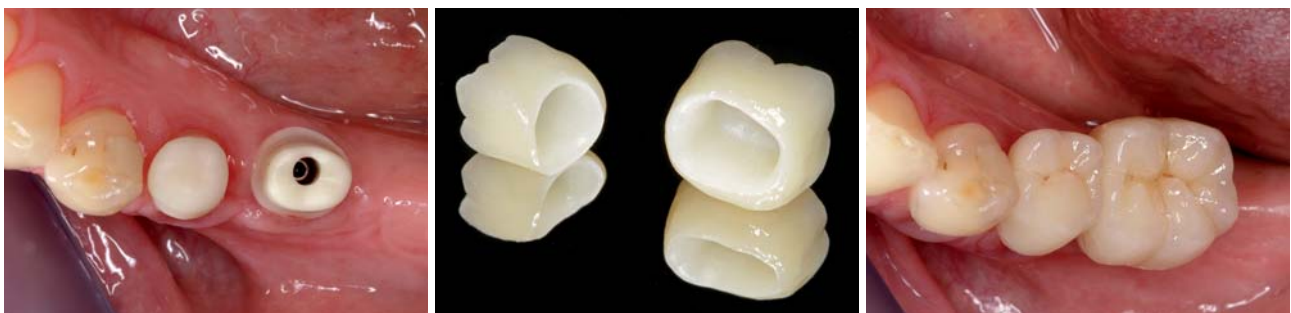

Abb. 9a–c: Versorgung mit einem individuellen Zirkonoxidabutment und einer vollkeramischen Suprakonstruktion (Cercon ht, DeguDent, Hanau).

Neuen Standard anbieten. Mehr Patienten erreichen.

This is



iSy ist Neuland: Hervorragende Qualität zum günstigen Preis. Mit konsequenter Konzentration auf das Wesentliche stößt iSy genau in die Marktlücke zwischen High-End und Low-Cost – damit werden Implantate auch für Patienten mit begrenztem Budget interessant. Kurz: Mit iSy haben Sie einen neuen Standard für Standards. Eröffnen Sie sich neue Perspektiven.

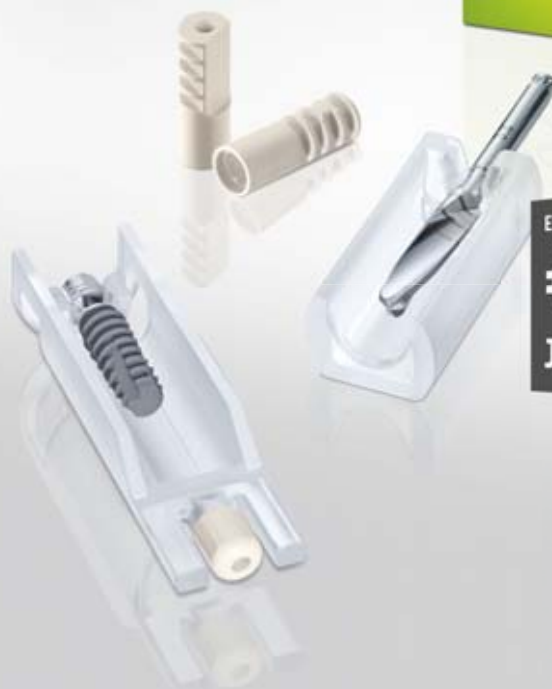3 Implantat-Sets (1/2/4 Implantate)
3 Durchmesser (3,8/4,4/5,0 mm)
3 Längen (9/11/13 mm)

Inhalt Implantat-Set

- Einpatienten-Formbohrer
- 1/2/4 iSy Implantate mit vormontierter Implantatbasis
- Gingivaformer
- Multifunktionskappen



Videotutorial
ansehen



Einzelpreis Implantat im 4er-Set

€ 99,-

Jetzt einsteigen!

www.isy-implant.com

CAMLOG Vertriebs GmbH Maybachstraße 5
D-71299 Wimsheim Telefon 07044 9445-100

viduellen Vollkeramikabutments reduziert werden kann, sodass sich ihre Anwendung insbesondere für Einzelkronen im Molarenbereich empfiehlt (Abb. 9a–c).

Eine alternative Strategie zur Vermeidung technischer Komplikationen kann die Anfertigung monolithischer Restaurationen darstellen. Für ihre Herstellung sind transluzente Zirkonoxidvarianten oder Glaskeramiken aus Lithiumdisilikatkeramik geeignet. Zu beiden

Materialvarianten fehlen jedoch bislang klinische Daten, entsprechend sorgfältig ist die Indikation für die Verwendung dieser Restaurationen zu stellen.

Aus diesen Daten lassen sich folgende klinische Empfehlungen für die Verwendung vollkeramischer Restaurationen in der Implantatprothetik ableiten:

- Vollkeramische Abutments können für Einzelkronen im Frontzahnbereich eingesetzt werden und mit Kronen auf Basis von Zirkonoxidkeramiken oder Lithiumdisilikat versorgt werden.
- Für implantatgestützte vollkeramische Einzelkronen im Seitenzahnbereich ist die Verwendung individueller Zirkonoxidabutments zu empfehlen, da bei vollkeramischen Kronen auf Titanabutments signifikant erhöhte technische Komplikationsraten im Vergleich zur Metallkeramik beobachtet wurden.

Zumindest für den Bereich der Einzelkronenversorgungen ist somit die vollkeramische Suprakonstruktion heute eine Alternative zu den langjährig bewährten metallgestützten Versorgungen. Gleichzeitig ist jedoch hervorzuheben, dass bislang nur sehr wenige Daten zu vollkeramischen Brücken auf Implantaten vorhanden sind, sodass in dieser Indikation die metallkeramische Versorgung auch weiterhin als Standard zu betrachten ist.

Technische Komplikationen sind jedoch, wie bereits darlegt, nicht spezifisch für vollkeramische Versorgungen, sondern treten auch bei metallkeramischen Suprakonstruktionen gehäuft auf. Die Häufigkeit von Verblendkeramikfrakturen liegt hier nach einer fünfjährigen Beobachtungsdauer bei 3,5 % für implantatgestützte metallkeramische Kronen und bei 13,5 % für implantatgestützte metallkeramische Brücken. Diese Komplikationsrate ist deutlich höher als die zu erwar-

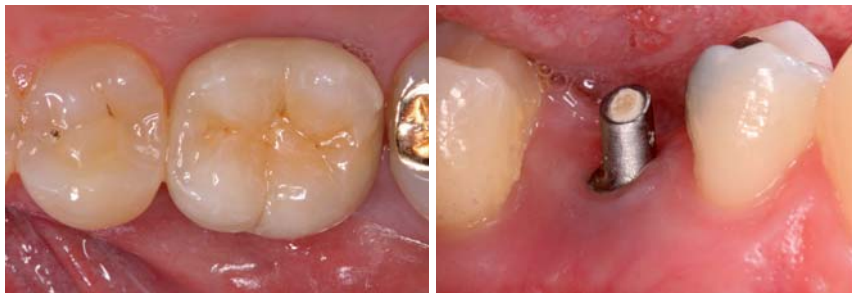

Abb. 10: Ausgedehnte Verblendkeramikfraktur mit Verlust des Approximalkontaktes bei einer metallkeramischen Suprakonstruktion. – **Abb. 11:** Retentionsverlust einer provisorisch zementierten Krone aufgrund einer deutlich reduzierten Retentionsfläche.

tende Komplikationsrate bei identischen Versorgungen auf natürlichen Zähnen (Abb. 10) (Jung et al. 2012, Pjetursson et al. 2012).

Vor diesem Hintergrund stellt sich die Frage, welche Strategien zur Reduktion technischer Komplikationen bei metallkeramischen Restaurationen insbesondere beim Einsatz im Seitenzahnbereich angewendet werden können.

Durch die Verwendung individueller Abutments bieten sich vor diesem Hintergrund Lösungsansätze für die Reduktion technischer Komplikationen. Konfektionierte Abutments weisen im Seitenzahnbereich eine starke Abweichung von der Form eines beschliffenen natürlichen Pfeilers (Molaren) auf, sodass die ausgeprägte anatomische Gerüstgestaltung erschwert wird. Das Gerüst muss sehr voluminös gestaltet werden, da es auch die Formdifferenz des konfektionierten Abutments zum beschliffenen natürlichen Zahn ausgleichen muss. Massive Gerüste sind für metallkeramische Gerüste problematisch, da sie die Stabilität der Verblendung gefährden. Bei metallkeramischen Gerüsten steigt das Risiko von Gussporositäten und damit zu Gasblasen in der Verblendung. Darüber hinaus führen massive metallische Gerüste zu thermischen Spannungen nach dem Verblendprozess, da die Abkühlungsdynamik beeinflusst wird. Dieser Aspekt ist unter dem Gesichtspunkt der Chippingprävention sehr bedeutsam. Individuell gefertigte vollkeramische Aufbauten, die bereits die Geometrie eines beschliffenen Prämolaren oder Molaren nachbilden, sind unter dem Gesichtspunkt einer anatomisch korrekten Gerüstgestaltung entsprechend vorteilhafter für metall- und auch für vollkeramische Gerüste. Zudem bieten individuelle Abutments eine deutlich vergrößerte Retentionsfläche als Konfektionsabutments. Dieser Aspekt ist für die Auswahl der Zementierungsme-

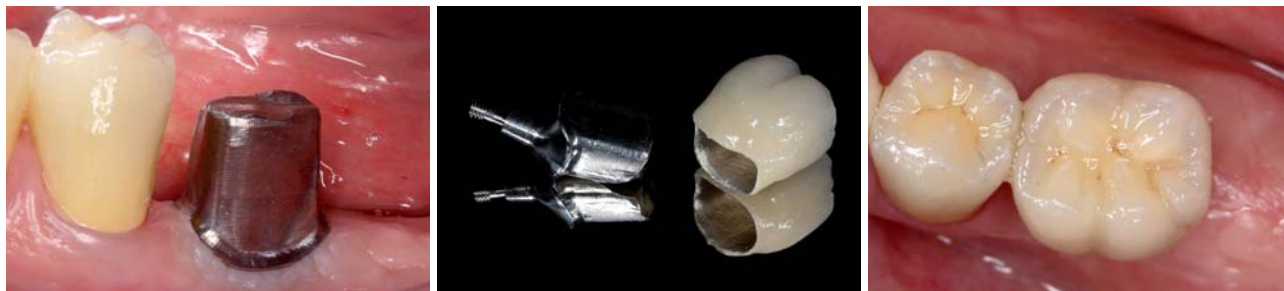

Abb. 12a–c: Individuelles Titanabutment (Compartis, DeguDent, Hanau) zur Aufnahme einer metallkeramischen Restauration. Die vergrößerte Retentionsfläche im Vergleich zu einem Konfektionsabutment sichert auch bei provisorischer Zementierung eine ausreichende Retention.

simply smarter

Legacy™3

100% kompatibel zu Zimmer® Dental*



Sechskant

- 1 Verfügbar in den enossalen **Durchmessern** 3.2, 3.7, 4.2, 4.7, 5.2, 5.7mm und den **Längen** 8, 10, 11.5, 13, 16mm
- 2 Das **All-in-One Package** für nur **145 Euro** enthält Implantat, Abutment, Abdruckpfosten, Einheilextender und Verschlusschraube
- 3 **Chirurgisch und prothetisch kompatibel** mit dem Tapered Screw-Vent®* von Zimmer® Dental
- 5 FDA Zulassung zur **Sofortbelastung**



All-in-One Package



Implant Direct

100% Fairer Preis 100% Qualität
100% Service 100% Mehrwert

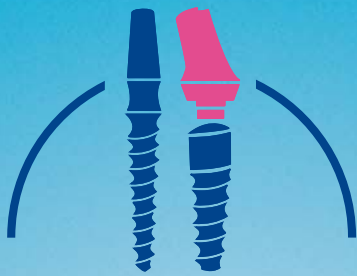


www.implantdirect.de
00800 4030 4030

*Registrierte Marke von Zimmer® Dental

BE SMART | **ORDER ONLINE**

Implant Direct
simply smarter.



KSI Bauer-Schraube

Das Original

Über 25 Jahre Langzeiterfolg



- sofortige Belastung durch selbstschneidendes Kompressionsgewinde
- minimalinvasives Vorgehen bei transgingivaler Implantation
- kein Microspalt dank Einteiligkeit
- preiswert durch überschaubares Instrumentarium

Das KSI-Implantologen Team freut sich auf Ihre Anfrage!

K.S.I. Bauer-Schraube GmbH
Eleonorenring 14 · D-61231 Bad Nauheim

Tel. 06032/31912 · Fax 06032/4507
E-Mail: info@ksi-bauer-schraube.de
www.ksi-bauer-schraube.de

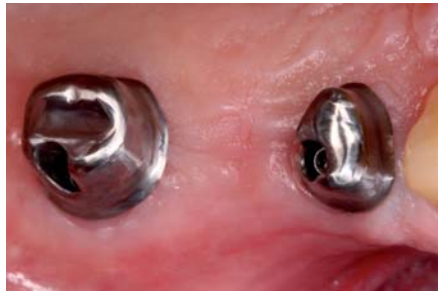

Abb. 13: Individuelle Titanabutments (Compartis, DeguDent, Hanau) zur Aufnahme einer metallkeramischen Brücke. Die anatomische Gestaltung der Abutments dient der Retentions-sicherung, und die nur leichte subgingivale Lage der Präparationsgrenze ermöglicht das einfache Entfernen von Zementüberschüssen.

thode bedeutsam. Eine provisorische Zementierung bietet zwar prinzipiell den Vorteil einer bedingten Abnehmbarkeit der Suprakonstruktion, sie hat aber auch das erhöhte Risiko eines Retentionsverlustes (Abb. 11) (Rinke et al. 2008). Nicht zuletzt ist es durch individuelle Abutments in begrenztem Umfang auch möglich, Fehlpositionierungen eines Implantates prothetisch auszugleichen. Dies sollte aber nur eine Rettungsstrategie darstellen und keinesfalls die Bedeutung einer exakten präimplantologischen Planung und prothetisch orientierten Implantatinsertion zurückdrängen.

Individuelle Abutments bieten aufgrund ihrer vergrößerten Retentionsfläche auch bei provisorischer Zementierung genügend Halt für die Restauration und gewährleisten im Fall einer technischen Komplikation eine zerstörungsfreie Abnahme (Abb. 12 a–c).

Diese beiden Aspekte lassen individuelle Titanabutments zu einem wichtigen Faktor im Risikomanagement technischer Komplikationen, auch bei metallkeramischen Restaurationen, werden.

Prinzipiell unterliegen metallkeramische Restaurationen im Gegensatz zu vollkeramischen Restaurationen zwar keiner Indikationsbeschränkung, dennoch sollte dem Zusammenhang zwischen Restaura-tionsgröße und der Häufigkeit technischer Komplikationen zumindest bei definitiv zementierten Konstruktionen Rechnung getragen werden. Aufgrund der mit der Restaura-tionsgröße steigenden Komplikationsrate, sowohl für metallkeramische als auch für vollkeramische Restauration, sollten insbesondere im Seitenzahn-bereich bevorzugt kleinere (3- bis 4-gliedrige) zementierte Brücken verwendet werden. Bei großspannigen Konstruktionen ist eine Verschraubung in Erwägung zu ziehen.

Zusammenfassung

Vollkeramische Suprakonstruktionen für Einzelzahnimplantate bieten beim derzeitigen Entwicklungsstand eine ästhetisch hochwertige und zuverlässige Alternative zu den langjährigen bewährten metallkeramischen Restaurationen. Für vollkeramische Brücken auf Implantaten liegen demgegenüber nur sehr wenige Daten vor, sodass diese Indikation vorerst noch bevorzugt mit metallkeramischen Suprakonstruktionen versorgt werden sollte. Insbesondere bei Versorgungen im Seitenzahnbereich kann durch die Verwendung individueller Abutments, die Begrenzung der Restaura-tionsgröße und eine indikations-gerechte Materialauswahl eine Reduktion technischer Komplikationen erreicht werden. ■

Literaturliste



KONTAKT

Priv.-Doz. Sven Rinke, Dr. med. dent, M.Sc., M.Sc.

Geleitstr. 68, 63456 Hanau

Tel.: 061811890950

Fax: 061811890959

rinke@ihr-laecheln.com

Infos zum Autor



Martina [REDACTED]

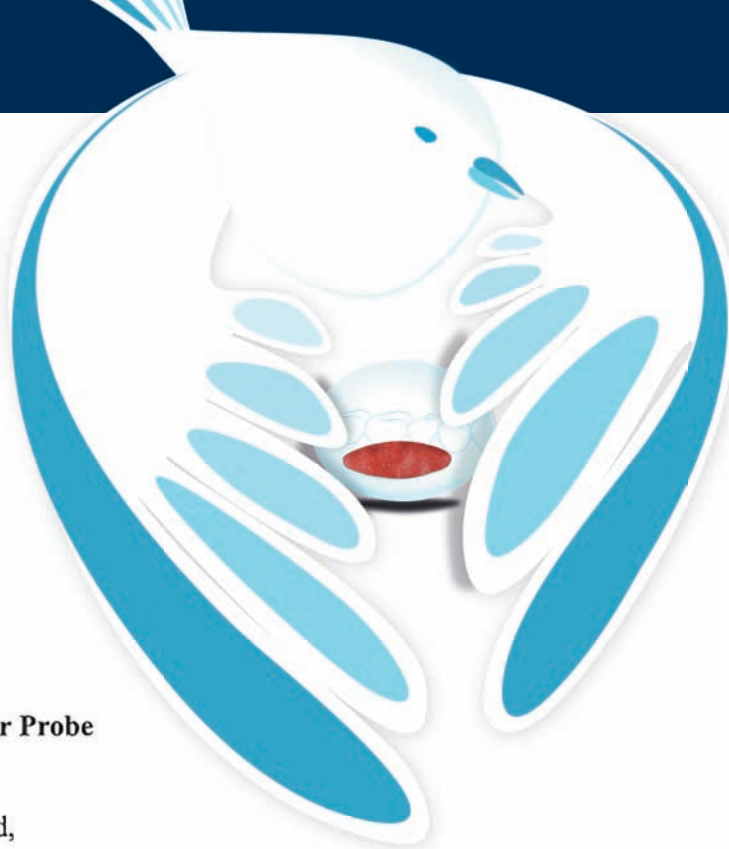
[REDACTED] 26.06.2013

Tel.: [REDACTED]

27. JUNI 2013

MIS Implants
Technologies GmbH
Simeonscarre 2

32423 Minden



Betreff: Perio Patch zur Probe

Sehr geehrte Frau Gerund,

ich möchte mich noch einmal ganz herzlich bedanken, für das 1x6er Probepack Perio Patch Pflaster.

Meine Tochter (6 Jahre alt) hatte ein ca. 0,5 cm großes Zahnfleisch Granulom an der Innenseite ihrer Unterlippe. Entstanden ist es durch normales „auf die Lippe beißen“ ging aber nach einem immer wieder kehrenden Kreislauf des mit der Zunge dran rumspielens /reizens nicht mehr von alleine weg. D.h. ein abklingen/heilen des Granuloms war nicht möglich.

Aufgrund dessen habe ich mich im Internet auf die Suche gemacht, und bin somit auf ihr Produkt Perio Patch gestoßen.

Ich habe die Pflaster halbiert und meiner Tochter diese auf die betroffene Stelle geklebt. Diesen Vorgang musste ich zwar insgesamt 12x wiederholen (6 halbierte Pflaster),aber dies reichte aus, damit das Granulom abheilen konnte. Die Pflaster hielten gut, und gingen nach einer gewissen Zeit von alleine ab, sodass ein Haftfilm weiterhin auf der Schleimhaut bestehen konnte. Meine Tochter hat dies wiederum überhaupt nicht gestört und sie kam gut mit dem tragen zurecht. Durch das Pflaster konnte sie nicht mehr mit ihrer Zunge das Granulom reizen und es hatte dadurch die Möglichkeit abzuheilen.

Jetzt sind 7 Wochen vergangen und das Zahnfleisch ist vollkommen intakt und verheilt. Durch die Anwendung des Perio Patch Zahnfleisch Pflasters konnten wir einen chirurgischen Eingriff, nämlich die Entfernung des Granuloms verhindern. Eine körpereigene Heilung mit Unterstützung des Zahnfleischpflasters war möglich. Und dies ist für alle Beteiligten natürlich ein hervorragendes Ergebnis.

Leider konnte ich selbst, immer wieder unter Apthen leidend, kein Perio Patch Pflaster testen, da alle für das Granulom aufgebracht wurden.

Aber das Abheilen des Granuloms war mir einfach wichtiger. Ein wirklich alles in allem positives „Experiment“.

Ich kann Ihr Produkt absolut weiter empfehlen und bin sehr glücklich über die Anwendung und den Verlauf.

Mit freundlichen Grüßen
[REDACTED]