

Computerassistierte Implantologie und Prothetik im Alter

Die computerassistierte Implantologie (CAI) hat sich in den letzten Jahren stark weiterentwickelt und mithilfe von verschiedenen Anbietern erfolgreich in der Praxis etabliert. Eines der ersten Systeme, welches im Jahr 2005 eine pragmatische und durchführbare Ausführung erlaubte, war das NobelGuide-System von Nobel Biocare. Es erweist sich gerade bei Fällen mit reduzierter oraler und medizinischer Ausgangssituation und fortgeschrittenem Alter als sinnvoll und gewinnbringend. Dr. Joannis Katsoulis beschreibt anhand eines ausgewählten, über sieben Jahre dokumentierten Patientenfalles das dreistufige Vorgehen mittels dieses Systems und die nachhaltige stabile biomechanische Situation.

Priv.-Doz. Dr. med. dent. Joannis Katsoulis, MAS

- Das digitale Werkzeug zur computerassistierten Implantologie von Nobel Biocare (NobelGuide) basiert auf der dreidimensionalen Überlagerung von anatomischen knöchernen und prothetischen Vorgaben. Dabei können drei Stufen genutzt und in der Klinik umgesetzt werden:
 1. die virtuelle Planung,
 2. die computerassistierte, schienengeführte Implantatplatzierung und
 3. die computerassistierte Sofortbelastung.

Die CAI verlangt zwar einen Mehraufwand in der präoperativen Abklärung; es erweist sich allerdings bei reduzierter oraler und medizinischer Ausgangssituation und im höheren Alter als sinnvoll und gewinnbringend. Für ältere Patienten mit einem relativen Risiko für chirurgische Eingriffe ist eine individuelle Einschätzung nötig und eine minimalinvasive Implantatplatzierung – planerisch und chirurgisch – ein hervorzuhebender Vorteil. Am folgenden Fallbeispiel einer alten Patientin wurde das dreistufige Vorgehen des obengenannten Systems angewendet und die stabile biomechanische Situation über sieben Jahre dokumentiert.

Fallbericht

Zum Zeitpunkt der Befundaufnahme im Jahr 2005 war die Patientin 79 Jahre alt. Ihr medizinischer Allgemeinzustand konnte vom Hausarzt und vom Kardiologen mithilfe von verschiedenen Medikamenten seit dem Auftreten einer koronaren Herzerkrankung zufriedenstellend stabilisiert werden. Sie war an die Einnahme eines blutdrucksenkenden Medikamentes, eines Thrombozytenaggregationshemmers und eines Lipidsenkers angewiesen. Aus dieser Sicht war ein präzises und minimalinvasives zahnärztliches Vorgehen wünschenswert. Die Patientin beklagte sich über den schlechten Halt der Oberkieferfrontprothese, wiederkehrenden Schmerzen der Unterkieferfrontzähne und darüber, dass sie kaum noch zähe Speisen kauen konnte. Der intraorale Befund zeigte ein reduziertes Restgebiss mit fortgeschrittener generalisierter Parodontitis marginalis, multiplen kariö-

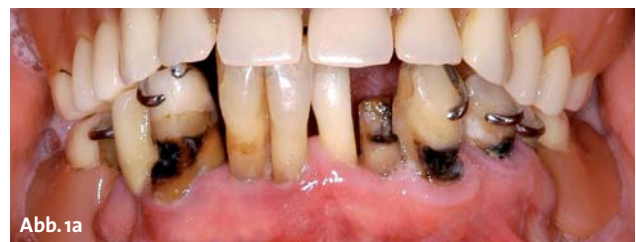

Abb. 1a

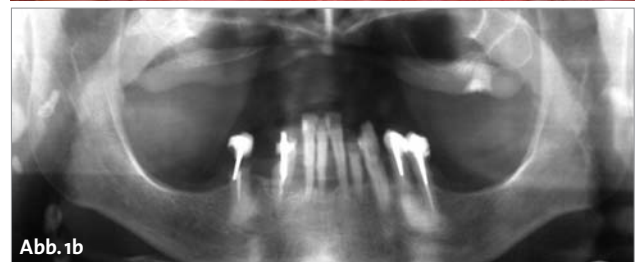


Abb. 1b

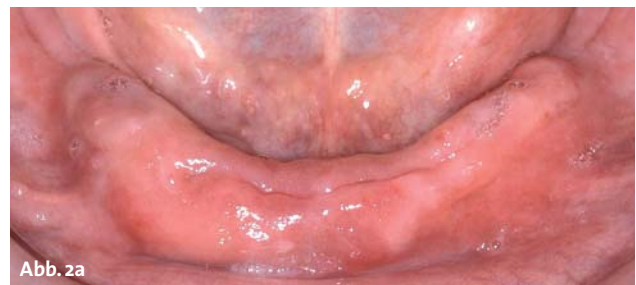

Abb. 2a

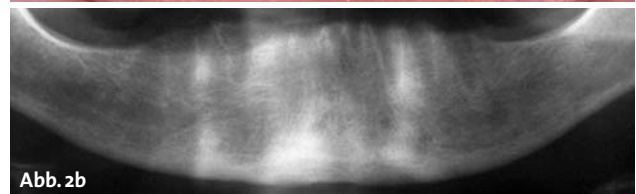
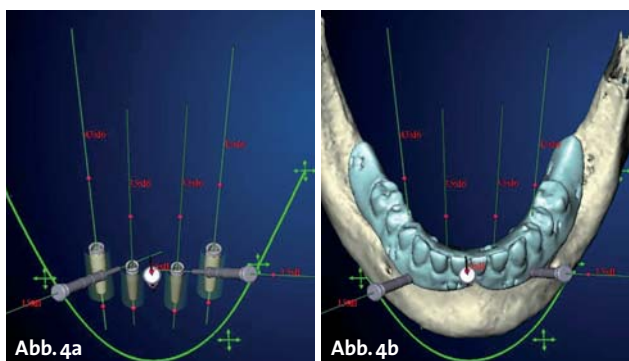


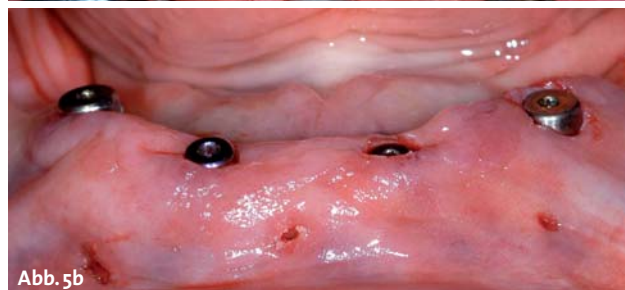
Abb. 2b

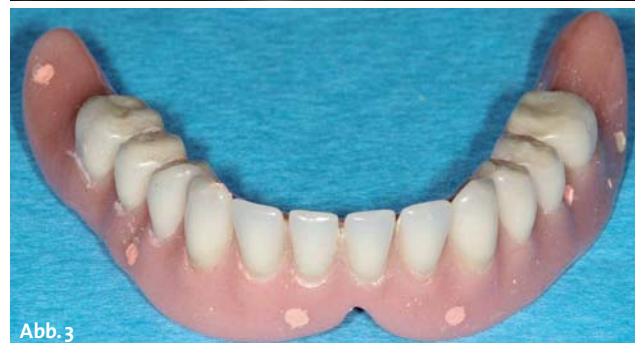

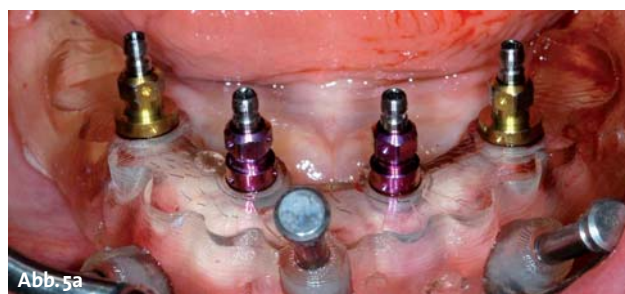Abb. 3



sen Läsionen und Wurzelresten, sowie einer insuffizienten Totalprothese mit schlechter Passgenauigkeit der Basis, stark atrophien Kammverhältnissen mit entzündlich veränderter Mukosa im Oberkiefer (Abb. 1a und b). Zudem litt die Patientin unter trockenen intraoralen Verhältnissen infolge einer verminderten Speichelfließrate. Die intermaxilläre Kieferrelation deutete auf einen prognen Habitus mit anteriorer Rotation der Mandibula infolge des okklusalen Bisshöhenverlustes hin. Kein Zahn war erhaltungswürdig, und infolge der bestehenden tiefen Zahnhalbläsionen wurde auf den Erhalt der Wurzeln als Verankerungselemente verzichtet. Der Therapieplan beinhaltete zuerst die Extraktion aller verbleibenden Zähne und Wurzelreste. Nach Ausheilung des Gewebes und nach Anpassung von provisorischen Totalprothesen sollte eine implantatgetragene, fest-sitzende Restauration im UK und eine neue Totalprothese im OK hergestellt werden. Das orovestibuläre knöcherne Angebot im UK-Symphysenbereich konnte bei der Extraktion bereits begutachtet werden und mithilfe der Panoramaschichtaufnahme (OPT) schien jeweils mesial der Canalis mandibulae ausreichend Höhe für die Positionierung von vier Implantaten vorhanden zu sein (Abb. 2a und b). Die Patientin wurde für den lokalen chirurgischen Eingriff antibiotisch abgeschirmt. Der postoperative Verlauf zeigte bei der Patientin eine ungestörte Wundheilung, jedoch eine starke körperliche Belastung. Das implantologische Vorgehen wurde deshalb erneut evaluiert und mit der Patientin besprochen. Sie war mit dem Halt der Prothesen nicht glücklich und wünschte sich ein minimalinvasives Vorgehen für die Implantatplatzierung. Für das lappenfreie, transmukosale Einsetzen der Implantate wurde keine neue radiologische Schiene hergestellt, sondern kostensparend die provisorischen UK-Totalprothese mit den gut positionierten Zähnen für das NobelGuide-Protokoll mit Guttapercha-Markern versehen (Abb. 3). Die Patientin wurde geröntgt (mit Prothesen in situ und die UK-Prothese allein) und die Daten virtuell mit dem System analysiert. So konnte eine anatomisch und prothetisch orientierte Planung für vier Implantate erstellt werden, wie es die erste Stufe des Systems vorsieht (Abb. 4a und b). Die chirurgische Schiene wurde im stereolithografischen Verfahren und auf der virtuellen Planung basierend, ohne Informationsverlust hergestellt. Damit erfolgte der Informationstransfer von der digitalen Planung in die reale klinische Situation mithilfe dieser statischen Schiene. Die Implantatplatzierung, optionale Stufe Zwei



des Systems, erfolgte schienengeführt und transmukosal (Abb. 5a und b) unter minimiertem Einsatz von Lokalanästhetikum sowie in vergleichsweise kurzer operativer Zeit. Wichtig in Fällen nach Extraktionstherapie sind das präzise Vorgehen in der Planung ohne größere zeitliche Abstände zwischen Erstellen des Röntgens, der digitalen Planung, der Umsetzung in die Schiene und der Durchführung der Implantatchirurgie. Zudem sind die initial stabile Anbringen der Schiene und das konzise Vorgehen gemäß Systemprotokoll für die

ANZEIGE

jahrbuch
implantologie
2013

NEU

Anwenderberichte

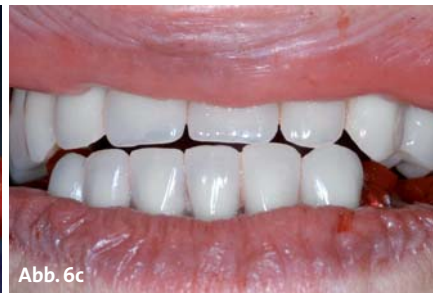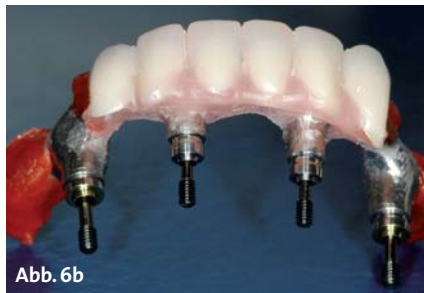
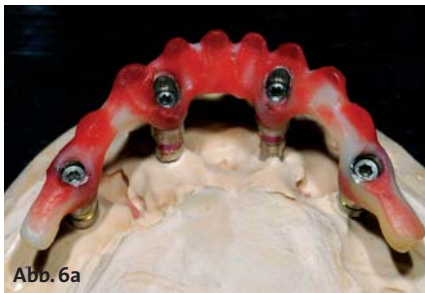Marktübersichten

Fallbeispiele

Produktübersichten

**JETZT IM PRAXIS-ONLINE SHOP
DER OEMUS MEDIA AG BESTELLEN!**

* Preis versteht sich zzgl. MwSt. und Versandkosten.

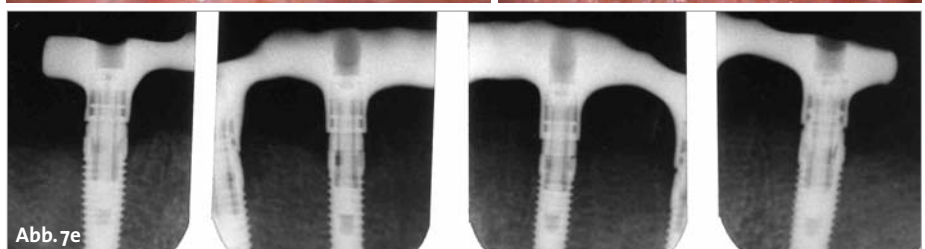
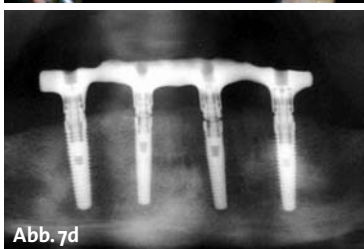
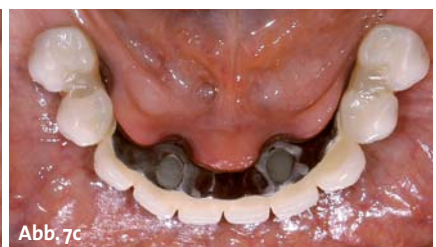
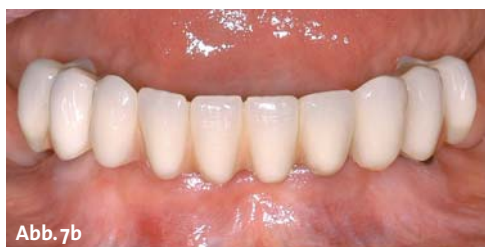
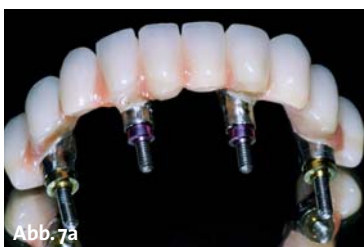Präzision der Implantatpositionierung wichtig. Im vorliegenden Fall mit vier primärstabilen Implantaten wurde zudem die Möglichkeit der Sofortbelastung mit einer präoperativ hergestellten, auf der virtuellen Planung gestützten, prothetischen Versorgung genutzt. Dafür mussten die digital geplanten Implantatpositionen über die chirurgische Schiene in ein Meistermodell überführt werden, welches die Herstellung einer fest-sitzenden, verschraubbaren Implantatbrücke erlaubte. Das klassische „Teeth-in-one-hour“-Protokoll wurde bewusst modifiziert, indem zuerst ein minimal anpassungsfähiges Gerüst (Abb. 6a zeigt die zu scannende Kunststoffvorlage für das CAD/CAM-Titangerüst) hergestellt wurde und klinisch nach Insertion der Implantate mit der prothetischen Zahnaufstellung in Wachs ein letztes Mal anprobiert und nach den Wünschen der Patientin angepasst werden konnte (Abb. 6b). Dies erlaubte zudem eine präzisere Kieferrelationsbestimmung auf der verschraubten Implantatbrücke (Abb. 6c). Einige Stunden später konnte die definitive Implantatbrücke (präfabrizierte Kunststoffzähne und mit rotem Kunststoffanteil interdental, höckerunterstützendes Titangerüst, Guided Abutments) eingesetzt werden (Abb. 7a–c). Die für dieses Vorgehen benötigten Abutments gleichen eine mögliche Diskrepanz zwischen der digitalen Planung und der klinisch realisierten Implantatposition durch lamellenartige Innenverbindung im prothetischen Anteil aus, zeigen jedoch dadurch auch eine hohe Spannung über einen langen Eindrehprozess. Dies erschwert die manuelle klinische Einschätzung der definitiven Endposition der Brücke als zusätzlichen Hinweis bei der klinischen Kontrolle der Passgenauigkeit. Diese muss zwingend die okklusalen

Kontakte, die marginale taktile Überprüfung mit der Sonde (erschwert bei tief subgingival liegender Implantatschulter) und eine radiologische Bildgebung beinhalten. Im vorliegenden Fall zeigte das OPT, dass die Brücke noch nicht genügend auf den mesialen Implantaten auflag (Abb. 7d). Nach Anpassung dessen zeigten die anschließenden Einzelröntgenbilder eine akzeptable Passgenauigkeit ohne auffallenden Randspalt (Abb. 7e). Die Rekonstruktion war an der Basis und approximal der Implantate putzbar gestaltet, ohne konkave, unter sich gehende Bereiche. Die Patientin befolgte anschließend ein halbjährliches Hygiene-Recall. Nach drei Jahren zeigte sich ein gewisser Geweberückgang im Prämolarenbereich, welcher für die Patientin störend war beim Essen. Deshalb wurde eine Unterfütterungsabformung zur Anpassung der Basis mit Prothesenkunststoff vorgenommen (Abb. 8a–c). Die periimplantäre Mukosa war entzündungsfrei und der krestale Knochen zeigte ein stabiles Niveau (Abb. 8d und e). Auch nach sieben Jahren in situ (und nachdem die Rekonstruktion nur einmal nach drei Jahren entfernt wurde) konnte mit sehr gutem Hygieneverhalten der Patientin und regelmäßigem Recall eine biologisch und technisch stabile Implantatversorgung realisiert werden (Abb. 9a–g).

Diskussion

Alte Menschen stellen eine verschiedenartige Patientengruppe dar, welche das ganze Spektrum zahnärztlicher Heilkunde beansprucht. Die Patienten wissen, was die Zahnmedizin heutzutage zu bieten hat und entsprechend sind ihre Ansprüche und Wünsche gestiegen.

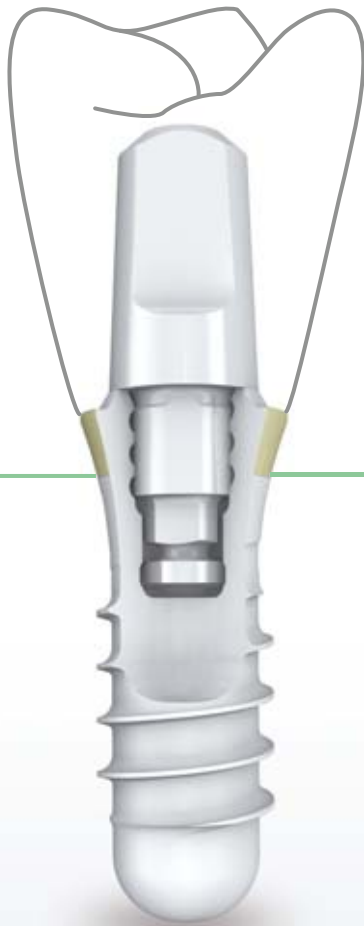


ZERAMEX®

ästhetisch • natürlich • sicher

KERAMIK- IMPLANTATE

*Giving nature
a hand*



ZERAMEX® ^{esthetic} Plus*
ästhetisch • natürlich • sicher

* chir. Systemkompatibel

ZERAFIX™

Einfache Befestigung der Prothetikteile:
Versraubte Abdruckteile, verschraubte Healing-Caps und Gingivaformer, verschraubte Provisorien.

Melden Sie sich für unseren Newsletter an:

www.zeramex.com



Telefon Deutschland 07621 1612749 | Schweiz 044 388 36 36

DENTALPOINT

Swiss Implant Solutions

swiss made

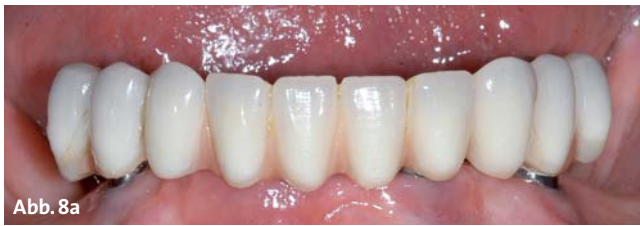

Abb. 8a

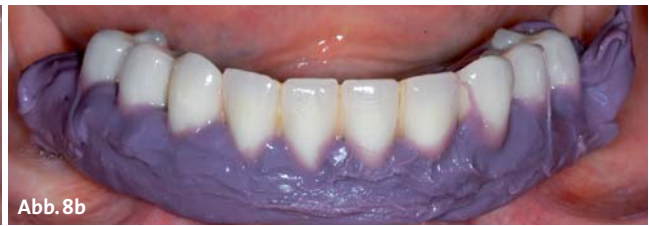

Abb. 8b

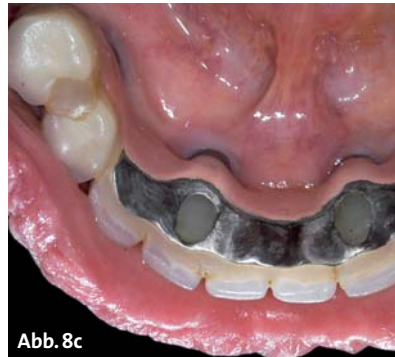

Abb. 8c

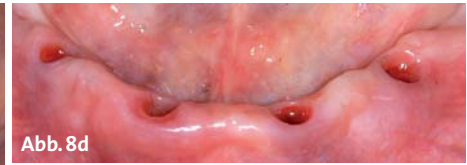


Abb. 8d

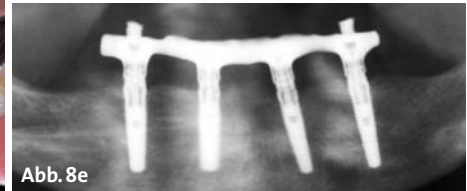


Abb. 8e

Grundsätzlich steht einer Therapie mit modernen Technologien im Rahmen eines gerodontologischen Konzeptes nichts entgegen, wobei dentale Implantate ein wichtiges therapeutisches Mittel in der orodontalen Rehabilitation sind. Vor dem Hintergrund der steigenden Lebenserwartung ist auch bei alten Patienten eine komplexe Implantationsanierung sinnvoll und meistens machbar. Weil das chronologische Alter nicht dem biologischen Alter entspricht, zeigen sich große Unterschiede im medizinischen Allgemeinzustand der Senioren. Typischerweise zeigen ältere Patienten oft mehrere systemische Erkrankungen mit Auswirkungen auf das kardiovaskuläre System (Angina pectoris), den Zuckerhaushalt usw. In diesen Fällen ist die CAI ein wertvolles Instrument. Insbesondere Patienten mit zahnlosem Oberkiefer oder mit reduziertem Allgemeinzustand, in der Regel ältere Menschen, können von der detaillierten virtuellen Implantatplanung und der Möglichkeit der minimalinvasiven Implantatplatzierung profitieren. Die Abklärung der individuellen Implantationsrisiken im Vorfeld der Behandlung ist als Mittelpunkt der Planungssysteme zu betrachten. Für den Patienten bedeutet dies eine umfassende Information betreffend des Knochenangebotes, allfällig nötiger chirurgischer Eingriffe zur Vorbereitung des Implantationssitus und der machbaren prothetischen Versorgung.

Die klare Visualisierung der Planung ist ein wichtiger Aspekt dieser Systeme. Der Patient sieht mithilfe der bildlichen Darstellung in drei Dimensionen und auf Schnittbildern ganz genau, was der Behandler geplant hat. Ein Bild sagt mehr als tausend Worte – und vereinfacht die Patienteninformation deutlich für beide Seiten. Für den Behandler vereinfacht es die Entscheidungsfindung, ob eine Implantation indiziert ist oder nicht. Zudem kann er sich optimal auf einen zukünftigen Eingriff vorbereiten. Bei sorgfältiger und detaillierter Diagnostik im Vorfeld des chirurgischen Eingriffes ist kaum noch mit Überraschungen während der Implantatplatzierung zu rechnen. Diese kann – ob konventionell mit Lappenbildung

oder transmukosal – optimal geplant und klinisch gelassen angegangen werden. Es ist also für beide Seiten ein beruhigender Informationsgewinn vorhanden.

Für das Erreichen eines voraussagbaren Resultates sind prothetische Kenntnisse und deren Anwendung zu Beginn der Behandlung eminent wichtig. Die digitale Technologie ist im synoptischen Gesamtkonzept eingeordnet und sollte nicht im Alleingang eingesetzt werden. Die klinische Vorgehensweise für die computerunterstützte Implantatplanung richtet sich primär nach prothetischen Prinzipien. Die Vorbereitung des Set-ups ist insbesondere bei zahnlosen Patienten einer der wichtigsten Schritte zu Beginn der Behandlung. Diese klinisch definierte Zahnaufstellung wird nämlich zusammen mit dem Patienten digitalisiert. Dabei ist die korrekte Positionierung in situ für die weitere virtuelle Planung und gegebenenfalls schienengeführte Chirurgie wichtig. Die Wiederherstellung der Kaufähigkeit von Patienten mit zahnlosem Oberkiefer ist bei fortgeschrittener Kieferatrophy mit erhöhtem Behandlungsaufwand verbunden. Die orale Rehabilitation beinhaltet dabei nicht nur den Ersatz der Zähne, sondern auch die Wiederherstellung der Gesichtsmorphologie durch Einstellung der Kauebene, der vertikalen Bisshöhe, der Lippen- und Wangenstütze. Dazu muss das verloren gegangene Gewebe des Kieferkammes wiederaufgebaut werden, sei es mit chirurgischen oder prothetischen Mitteln. Die dreidimensionale Bildgebung basiert auf der klassischen Computertomografie oder der digitalen Volumetomografie. Einmal auf dem Bildschirm des Computers, muss der Behandler sicher sein, dass die Kronenposition(en) klinisch akzeptabel ist/sind. Deshalb muss

ANZEIGE

www.zwp-online.info

FINDEN STATT SUCHEN.

ZWP online

Dentegris

Präzisions Implantate made in Germany

16.-17.05.2014 International
Expert Meeting Düsseldorf

**Bovines Knochenaufbaumaterial,
Kollagenmembranen, Kollagenvlies,
Alveolarkegel, Weichgewebmatrix**

**Tausendfach bewährtes
Implantatsystem**


Soft-Bone-Implantat -
der Spezialist im schwierigen Knochen

SL-Sinuslift-Implantat -
der Spezialist für den Sinuslift

SLS-Straight-Implantat -
der klassische Allrounder

CompactBone B.

Natürliches, bovines
Knochenersatzmaterial



CompactBone S.*

Biphasisches, synthetisches
Knochenersatzmaterial



BoneProtect® Membrane

Native Pericardium Kollagenmembran



BoneProtect® Guide

Natürlich quervernetzte Kollagenmembran



BoneProtect® Fleece

Natürliches Kollagenvlies



BoneProtect® Cone

Alveolarkegel aus natürlichem Kollagen

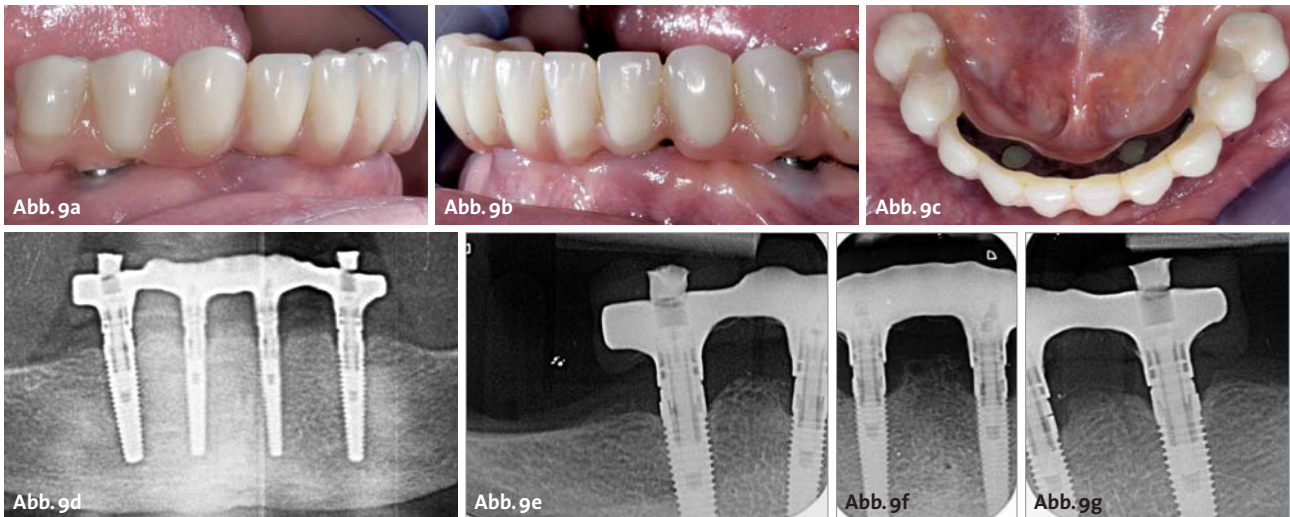


MucoMatrixX®

Soft Tissue Graft



 **Dentegris**
DENTAL IMPLANT SYSTEM



das Set-up klinisch mit dem Patienten gemeinsam begutachtet werden und für die weiter Verwendung in der Planung freigegeben werden.

Viele Systeme bieten zudem die Möglichkeit, die virtuelle Planung in eine chirurgische Schiene zu übertragen und diese für eine minimalinvasive Implantatplatzierung zu verwenden. Klinische Studien zeigen, dass mit einer Ungenauigkeit von rund 0,5 mm bis 1,5 mm in der Horizontalen auf Höhe der Implantatschulter respektive des Implantat-apex zu rechnen ist. Wie im vorliegenden Fall deutlich zu sehen ist, wird in der Vertikalen versucht, die Implantatschulter vestibulär und oral auf einem epikrestalen Niveau zu platzieren. Dabei kommen die approximalen Anteile subkrestal zu liegen. Dies ist bereits postoperativ auf den Röntgenbildern sichtbar, ist über sieben Jahre stabil geblieben und nicht zu verwechseln mit einem schüsselförmigen periimplantären Defekt (welcher zudem mit einer Mukositis und Pusaustritt verbunden wäre). Die schablonengeführte, transmukosale Chirurgie ohne Bildung eines großen Mukoperiostlappens vermindert die körperliche Belastung während und nach dem chirurgischen Eingriff. Dazu tragen folgende Faktoren bei:

- verkürzte Operationszeit
- geringere Menge an Lokalanästhetikum
- Compliance minimal bei stabiler Verankerung der Schiene
- minimale Blutung während der Chirurgie
- vermindertes Risiko einer Nachblutung und eines Hämatoms nach dem minimalinvasiven Eingriff
- verminderte Schwellung im Gesichtsbereich
- geringerer Bedarf an Schmerzmitteln
- Kaufunktion kaum gestört
- Sprechfunktion wenig beeinträchtigt

Bei älteren Patienten mit relativen Implantationsrisiken kann die CAI durch die geringe Invasivität stressmindernd wirken, die Lokalanästhetikummenge inkl. Adrenalinzusätze minimieren, peri- und postoperative Blutungsneigung (Thrombozytenaggregationshemmer häufig vorhanden) verkleinern und für die Wundheilung von Vorteil sein. Die Problematik der Osteoporosepatienten mit langjähriger oraler Bisphosphonattherapie (v.a. ältere Frauen) wird aktuell kontrovers diskutiert. Es scheint nicht aus-

schließlich die (kurzfristige) Wundheilung als vielmehr die mittel- bis langfristige Osseointegration und das Infektionsrisiko von Bedeutung zu sein, weshalb die Insertionsart weniger ins Gewicht fällt. Durch die stabile Verankerung, sei es dental oder mukosal, kann auch bei erschwerten Situationen wie leichter Dyskinesie, Husten-, Würgereiz durch Wasserkühlung in liegender Position oder ängstlichen Patienten in einer für den Patienten angenehmen Lage behandelt oder kurze Pausen eingelegt werden.

Bei entsprechender Vorbereitung und unter Einhaltung von bestimmten Aspekten (Primärstabilität, Eindrehmoment, Verteilung und Anzahl der Implantate) kann oft eine erste Rekonstruktion unmittelbar nach der Implantation abgegeben werden. Obwohl die Indikation für eine Sofortbelastung nur selten gegeben ist, scheint die sofortige Wiederherstellung der Kaufähigkeit beim geriatrischen Patienten oft sinnvoll. Die Nahrungsaufnahme ist deshalb weiterhin möglich, da es kaum Schmerzen im Operationsbereich gibt. Die Patienten können somit den gewohnten Tätigkeiten nachgehen und brauchen keine spezielle postoperative Rehabilitation. Dies kommt insbesondere älteren Menschen zugute. ■

Danksagung

Der Autor dankt Prof. Dr. Regina Mericske-Stern, Dr. Ernő Mericske und ZTM Beat Heckendorn für die Unterstützung in der Planung und Durchführung der Behandlung.

■ KONTAKT

Priv.-Doz. Dr. med. dent. Joannis Katsoulis, MAS

Fachzahnarzt für Rekonstruktive Zahnmedizin
Master of Advanced Studies in Prosthodontics and Implant Dentistry
EPA Recognised Specialist in Prosthodontics

Klinik für Zahnärztliche Prothetik der Universität Bern
Freiburgstr. 7, 3010 Bern, Schweiz
Tel.: +41 31 6322539, Fax: +41 31 6324933
joannis.katsoulis@zmk.unibe.ch





HI-TEC IMPLANTS

KOMPATIBEL ZU FÜHRENDEN IMPLANTATSYSTEMEN

VISION



LOGIC



X6 & MODULAR ABUTMENT



SELF THREAD & UNIVERSAL UNIT



Beispielrechnung
Einzelzahnversorgung

Implantat inkl. Deckschraube	89,-
Abheilpfosten.....	15,-
Einbringpfosten =	0,-
Abdruckpfosten	12,-
Modellimplantat.....	39,-
Titan-Pfosten bzw. CAD/CAM Kleebasis.....	39,-
EURO	155,-*

* ohne Mindestabnahme!!



Das HI-TEC Implantatsystem bietet allen Behandlern die **wirklich** kostengünstige Alternative und Ergänzung zu bereits vorhandenen Systemen.

HI-TEC IMPLANTS · Vertrieb Deutschland · Michel Aulich · Germaniastraße 15b · 80802 München
Tel. 0 89/33 66 23 · Fax 0 89/38 89 86 43 · Mobil 01 71/6 08 09 99 · michel-aulich@t-online.de · www.hitec-implants.com

HI - TEC IMPLANTS