

Zweiteilige Vollkeramikimplantate – Pfeiler für eine Molarenbrücke

In den letzten Jahren ist der Gebrauch von Titan in der Implantologie, vor allem durch die Probleme mit der Hüftprothetik, immer stärker infrage gestellt worden. Vollkeramische Implantate sind seit vielen Jahren auf dem Dentalmarkt. Leider sind die meisten Systeme aufgrund von Materialproblemen relativ schnell gescheitert. Erst als man verstanden hat, Zirkondioxid richtig zu verarbeiten und zu konditionieren, kamen einteilige Implantate auf den Markt, die sich in eingeschränkter Form (eigentlich nur in Schalllücken) einsetzen ließen. Erst mit der Weiterentwicklung zu zweiteiligen Implantaten war der Weg frei, analog wie mit zweiteiligen Titanimplantaten zu arbeiten. Dr. Michael Leistner schildert für das Implantologie Journal seine Erfahrungen mit einem zweiteiligen Vollkeramik-Implantatsystem.

Dr. Michael Leistner

■ Mit dem im Folgenden beschriebenen zweiteiligen System liegt nun ein Implantat aus sehr hartem Industriezirkonoxid vor, das alle Kriterien guter Titanimplantate erfüllt. Die Oberflächenstruktur zeigt ein optimales Anwachsen von Knochenzellen. Die Suprastrukturen sind durch ein Locksystem und die richtige Klebtechnik gut zu beherrschen. In unseren zwei Praxen wurden in den letzten zwei Jahren über 200 Zirkonoxidimplantate (ZERAMEX®) komplikationsfrei und mit einer Ausfallquote unter einem Prozent gesetzt. Die Patientenzufriedenheit ist entsprechend groß. Der Patientenzulauf aus einem großen Umkreis hat sich aufgrund des Alleinstellungsmerkmals signifikant verstärkt.

Im vorliegenden Patientenfall soll an zwei Implantaten die Vorgehensweise gezeigt werden. Der 72-jährige Patient hatte den Wunsch, nach Verlust der Zähne 25–27 mit Implantaten wieder festsitzend versorgt zu werden. Der Vorschlag, metallfreie Implantate zu verwenden, weckte sofort das Interesse des Patienten. Der vorhandene Knochen in der Regio 25 und 27 hatte eine ausreichende Höhe und eine gute Festigkeit. Somit waren die notwendigen Bedingungen erfüllt, eine Implantation

vorzunehmen. Abbildung 1 zeigt das Halbseiten-OPG mit einer 5-mm-Messkugel, um die Knochenhöhe zu errechnen. Die Knochenbreite wurde mit einer Furrerzange ausgemessen.

Das chirurgische Vorgehen

In der chirurgischen Vorbesprechung war ein minimal-invasives Vorgehen mit Zahnfleischstanzung vereinbart worden (Abb. 2). Der große Vorteil bei dieser Technik ist, dass der Patient bereits nach einem Tag kaum noch Schmerzen hat. Vor der OP werden die Gingivazugänge mit adrenalinhaltigem Anästhetikum umspritzt. Das Stanzgut wird mit einem schmalen Rasparatorium (Abb. 3) entfernt und der Knochen mit einem kleinen chirurgischen Rosenbohrer (Abb. 4) zentral angeköhrt. An modernen Chirurgiegeräten lassen sich die Drehzahl, der Drehmoment und die Flüssigkeitszufuhr vorprogrammieren und über Programmplätze abrufen. Die Voreinstellungen für die Knochenbohrungen wurden für ein reduziertes Winkelstück auf 550/min und

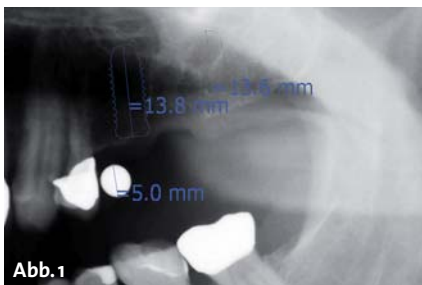


Abb. 1

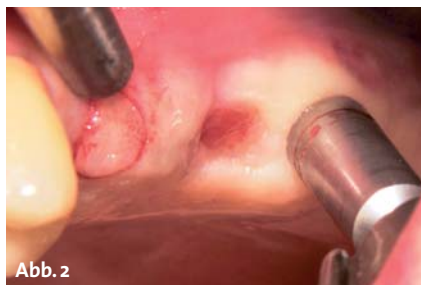

Abb. 2

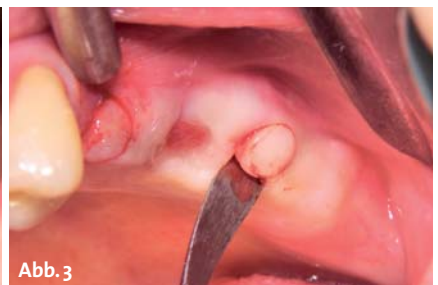

Abb. 3

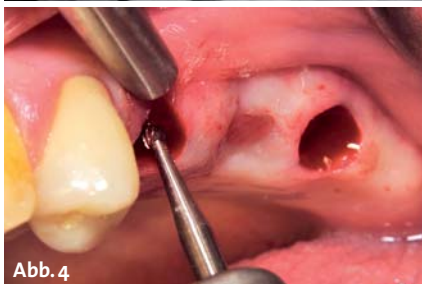

Abb. 4

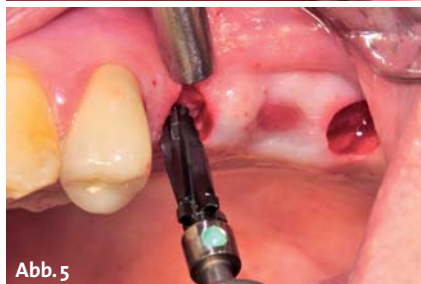

Abb. 5

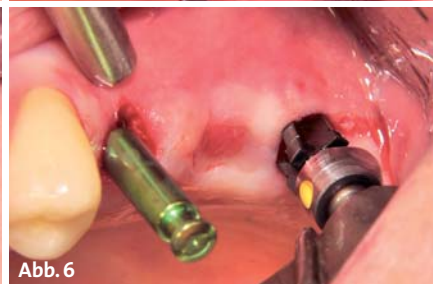

Abb. 6

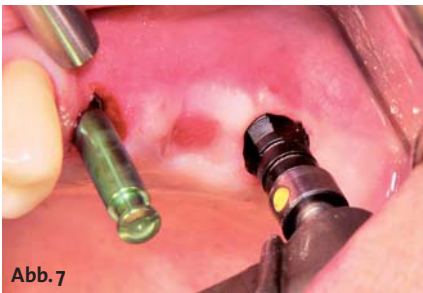

Abb. 7



Abb. 8

Gewindeschneider vorzuschneiden (Abb. 7). Mit dem Pick-up-Instrument lässt sich das Implantat aus der Sterilverpackung entnehmen (Abb. 8). Das Instrument hat eine Anschlussgeometrie zum Einsatz mit dem Winkelstück und kann somit zum maschinellen (Abb. 9), aber auch zum manuellen Eindrehen (mit dem Ratschen Adapter

50 Ncm festgelegt und ausreichend Kühlflüssigkeit, in unserem Fall Ringerlösung, eingestellt. Den Pilotbohrer setzt man auf die angekörnte Stelle im Knochen und legt beim Einbohren die Richtung für das spätere Implantat fest. Anhand der angezeichneten Tiefenmarkierungen kann direkt auf Implantatlänge vorgebohrt werden. Der Profilbohrer kommt als nächstes zum Einsatz und legt den Bohrdurchmesser und die Implantatform fest (Abb. 5). Das verwendete Implantat (Zeramex® T Zeralock™) hat eine konische Form, deshalb findet man in der Chirurgiekassette für jede Implantatgröße und Länge den entsprechenden Profilbohrer. Vor dem nächsten Schritt muss die entsprechende Tiefenlehre eingesteckt werden, um bei der zweiten Bohrung eine Richtungsvorgabe zu haben (Abb. 6). Da bei einem Zirkonimplantat nicht mit hohen Drehmomenten gearbeitet werden kann, hat das Implantat kein selbstschneidendes Gewinde, daher ist es notwendig, das Gewinde mit einem

Unit) verwendet werden. Der Gewindegang findet sich beim manuellen Eindrehen leichter. Es wird empfohlen, mit der maximalen Geschwindigkeit von fünfzehn Umdrehungen pro Minute das Implantat einzudrehen. Ein maximal vorgegebener Drehmoment von 35 N/cm für das 3,5-mm- und 45 N/cm für das 4,2- und 5,5-mm-Implantat darf nicht überschritten werden (lässt sich auch am Chirurgiegerät einstellen). Zum Abschluss sollte das Implantat mit der Ratsche und dem entsprechenden Drehmoment angezogen werden. Nachdem das erste Implantat fest eingedreht ist, wird für das zweite noch das Gewinde geschnitten, und danach kann es auch eingeschraubt werden (Abb. 10). Das Implantat wird nicht auf Bone Level gesetzt, da im glatten Schulterbereich keine Osseointegration stattfinden kann. Außerdem muss für das korrekte Kleben des Abutments der Implantatrand gut zugänglich sein (Abb. 11). Wichtig ist eine sehr gute Primärstabilität. Das Implan-

ANZEIGE

Fanartikel mit Spareffekt

10 x Triomolar Tips, Packung (20 Tips)

Microhybrid-Composite für ästhetische Anwendungen



ODER

6 x Sprühdesinfektion, 10 Liter Kanister

Gebrauchsfertige Schnelldesinfektion zum Aufsprühen auf Flächen und nichtinvasiven Medizinprodukten



à 29,90 €

gratis dazu:



0,- €

~~32,- €~~

1 x Orange Schnelldesinfektion, 10 Liter Kanister

Gebrauchsfertige Schnelldesinfektion zum Aufbringen mit Multiwipes Vliestüchern auf Flächen und nichtinvasiven Medizinprodukten

+



0,- €

~~15,90 €~~

1 x Multiwipes, Box mit 75 Vliestüchern, Premium Qualität

Trockene reissfeste Vliestücher zur Tränkung mit Desinfektionsmittel

IHDEDENTAL 

Kontakt
Dr. Ihde Dental GmbH
Erfurter Str. 19
D-85386 Eching / München

Tel.: +49 (0) 89/319761-0
Fax: +49 (0) 89/319761-33
www.ihde-dental.de
www.implant.com

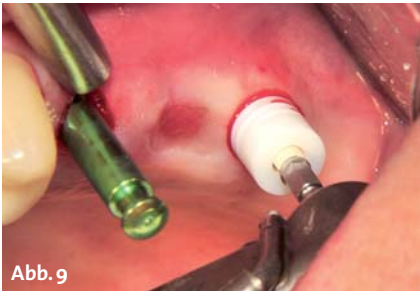

Abb. 9

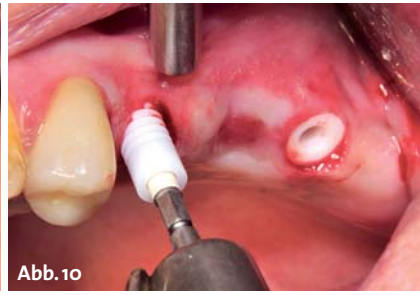

Abb. 10

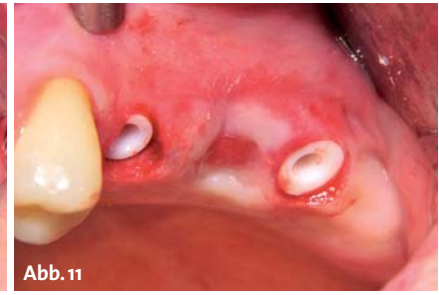

Abb. 11

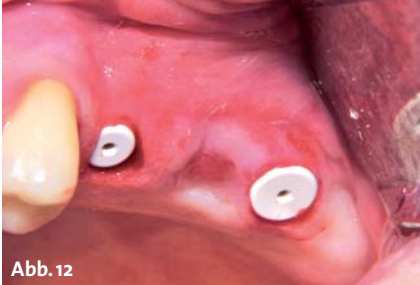

Abb. 12

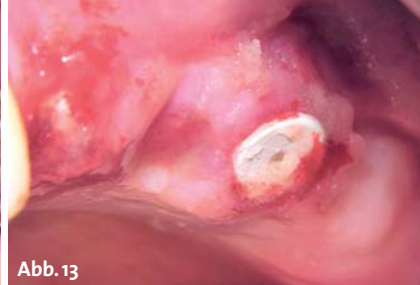

Abb. 13

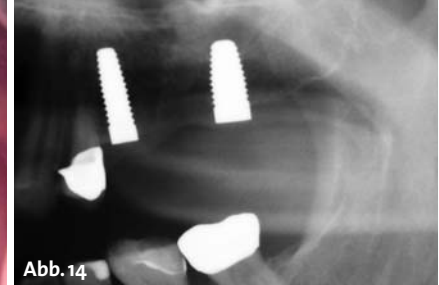


Abb. 14

Die Bohrung wird mit Healing Cups aus Kunststoff verschlossen und kann nun offen einheilen (Abb. 12). Um dem Patienten den gingivalen Wundschmerz zu ersparen, wird anästhesierende Solcoseryl Adhäsiv Dentalpaste über die Wundränder gestrichen (Abb. 13). Die Einheilzeiten betragen im Unterkiefer drei Monate, im Oberkiefer je nach Knochendichte bis zu sechs Monate. Auf dem nach OP gefertigten Halbseiten-OPG erkennt man die korrekt gesetzten Implantate mit einem Durchmesser von 4,2 und 5,5 mm und einer Länge von 12 mm (Abb. 14).

Das prothetische Vorgehen

Nach Abschluss der Osseointegration kann mit der prothetischen Versorgung begonnen werden. Der Klopftest auf das Implantat gibt Aufschluss darüber, ob eine Knocheneinheilung stattgefunden hat. Ein heller Ton spricht für eine gute Osseointegration, ein dumpfer Ton für eine eher bindegewebige Einheilung. In seltenen Fällen war das Implantat nicht fest, konnte aber schmerzfrei herausgedreht werden. Es hat sich bei mir bewährt, das Implantat einfach nur wieder mit der Drehmomentratsche festzudrehen und weitere drei Monate abzuwarten, in der Regel war es danach eingeeilt. Bei gut eingeeilten Implantaten wuchert oft, trotz offener Einheilung, die Gingiva über die Einheilkappen (Abb. 15), wie man das von Titanimplantaten auch kennt. Diese Überwucherung lässt sich leicht mit einem Tissue-trimmer entfernen. Dieses Instrument wird mit der Turbine ohne Wasser nur mit Luftzufuhr benutzt und

hat eine gute Schneidleistung im Zahnfleisch. Mit der (Ein- und) Ausdrehhilfe ist die Einheilkappe leicht auszudrehen (Abb. 16). Die Verschmutzung der Innengeometrie des Implantates, oftmals finden da sich noch Blutreste von der OP oder Speisereste, wenn die Einheilkappe nicht ganz dicht eingebracht wurde, lassen sich mit einem Rotobürstchen (Fa. CURAPROX) im grünen Winkelstück, mit Spray und bei niedriger Umdrehung gut entfernen (Abb. 17).

Für das weitere Vorgehen sind drei Wege möglich:

1. Die geschlossene Abformung mit einem entsprechenden Transfer (Abdruckpfosten).
2. Die offene Abformung mit entsprechendem Transfer.
3. Die direkte Abformung nachdem das Abutment eingeklebt wurde, klassisch wie bei einer Kronen- und Brückenabformung.

Bei diesem Patientenfall wurde die direkte Abformung gewählt. Vor Verklebung des Abutments zuerst die Implantatinnengeometrie mit H₂O₂ spülen, danach mit Papierspitzen und Luftbläser alles gut trocknen. Es hat sich bewährt, die zu verklebenden Zirkonflächen mit Monobond Plus (Fa. Ivoclar Vivadent) zu silanisieren, um den Klebeverbund zu verbessern. Monobond Plus muss nach dem Auftragen 60 Sekunden einwirken und wird danach verblasen. Das ZerameX® T Zeralock™ (Abb. 18) hat, wie der Name schon sagt, ein Lock, sprich Verschlusssystem, mit dem das Abutment verriegelt werden kann, ähnlich einem Bajonettverschluss. Das Abutment wird in die dreieckige Innengeometrie des Implantates einge-

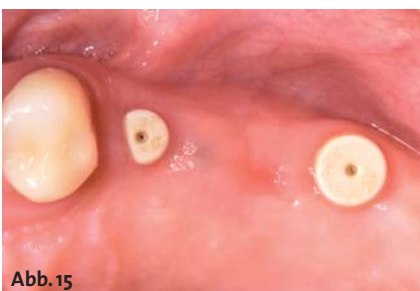

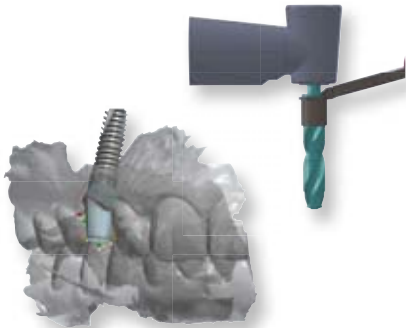
Abb. 15

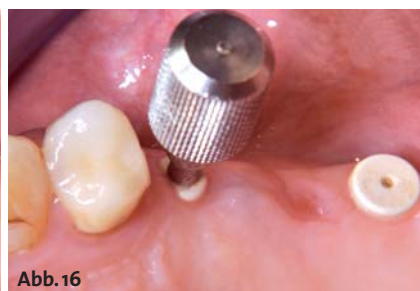

Abb. 16

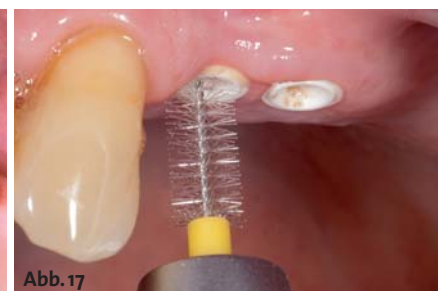

Abb. 17



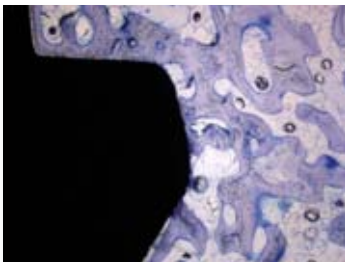
INNOVATIV.

Ob navigierte Implantation mittels Guided-Surgery, digitale Abformung oder die Herstellung von individuellen Abutments mit CAD/CAM Verfahren. Die Zukunft beginnt jetzt – mit alphatech®.




EINFACH.

Vom übersichtlichen OP-Tray mit allen benötigten Komponenten bis zum kompletten Spektrum an Versorgungsmöglichkeiten. Überflüssiges hat hier keinen Platz.



SICHER.

Sicherheit bietet das alphatech® System in allen Bereichen. Von der BONITex® Oberfläche, über Bohrer mit Tiefenstops bis hin zu einer separaten Schraube für alle prothetischen Aufbauten.



FreeTel: 0800 - 1500055

FreeFax: 08000 - 400044

www.alphatech-implantate.de

alphatech@henryschein.de



Abb. 18

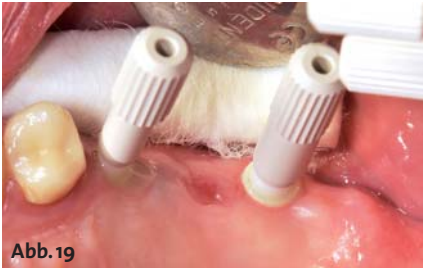

Abb. 19

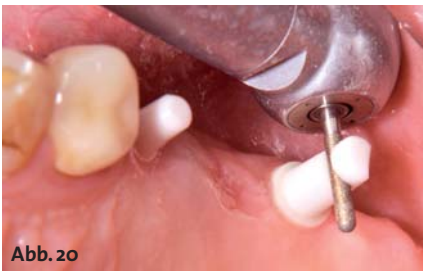

Abb. 20

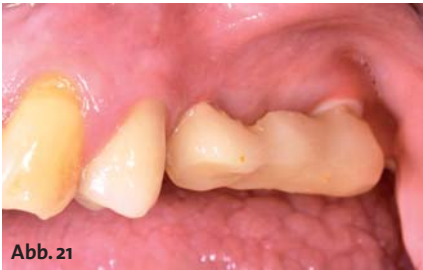

Abb. 21

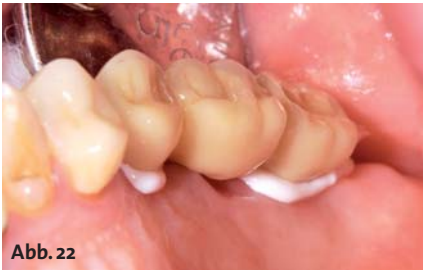

Abb. 22

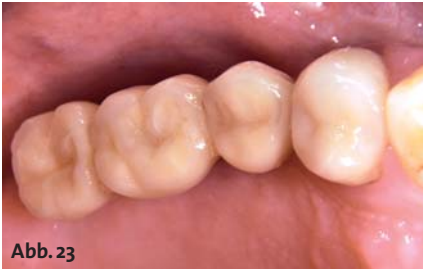

Abb. 23

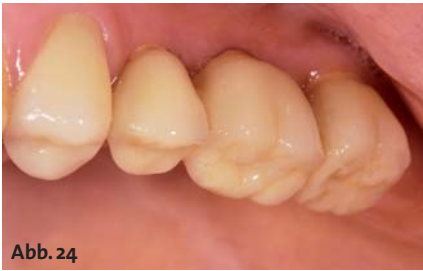

Abb. 24

führt und durch eine Rechtsdrehung verriegelt. Diese Verriegelung fixiert sich durch die Verklebung. Eine folgenschwere Fehlerquelle vor der Entwicklung des Zeralock™ war, dass sich nach dem Einfüllen des Zements in die Innengeometrie des Implantates und Einführen des Abutments, durch das Wiederausdehnen von Luft einschlüssen, sich das Abutment wieder aus dem Implantat um ein bis zwei Millimeter herausdrückte. Wenn das der Behandler nicht bemerkte und der Zement in dieser Position ausgehärtet ist, war ein Misserfolg vorprogrammiert. Mit dem Zeralock™ ist dies nun ausgeschlossen. Der Zement wird dünn auf die Anschlussgeometrie des Abutments aufgetragen und dieses in das Implantat eingeführt und verriegelt. Danach lässt man ihn für 10 Minuten aushärten. Für die Abutments gibt es Abutmenthalter, die ein leichteres Handling ermöglichen (Abb. 19) und nach der Verriegelung abgezogen werden können. Der überschüssige, dünnfließende Zement lässt sich leicht mit Wattepellets in Drehrichtung des Locks entfernen. Ist es nötig, die Abutments zu beschleifen, werden dafür spezielle Diamanten (Z-Cut Diamanten zweifach farbberingt, Fa. NTI-Kahla) angeboten. Es ist die Erkenntnis aus der Feinmechanik zu beachten, desto härter das Material, umso feiner das Schneidwerkzeug. Für den Zahnarzt bedeutet das, maximal mit rot belegten Diamanten zu arbeiten (Abb. 20). Die Zirkonoberfläche lässt sich durch Glätten mit gelben Diamanten und Polieren mit Keramikhochglanzpolierern nach dem Beschleifen wieder vergüten. Zur Abformung eignen sich alle Abformmaterialien, die üblicherweise auch für die Kronenpräparation Anwendung finden. Für den Patienten ist es angenehm, wenn die Abutments mit Provisorien versorgt werden und er sich so auf die endgültige Brücke vorbereiten kann (Abb. 21). Bei Freiräumen muss sich die Zunge erst wieder an das Vorhandensein von Zähnen gewöhnen. Um der Vollkeramik treu zu bleiben, soll die endgültige Brücke mit einem Zirkongerüst unterstützt werden, es könnte aber auch eine metallverstärkte Brücke eingesetzt werden. In diesem Fall wurde eine Brücke aus e.max ZirPress hergestellt. Auf das mit Presskeramik überpresste Zirkongerüst lässt sich abschließend noch schichten oder malen. Die fertige Restauration wurde mit Multilink Implant (Ivoclar Vivadent) eingesetzt (Abb. 22). Die transluzente Keramik gibt der Restauration ein sehr natürliches Aussehen (Abb. 23 und 24).

Abschließende Betrachtungen

Insgesamt überzeugen vollkeramische Implantate durch eine höhere Biokompatibilität, schönere Ästhetik und Metallfreiheit. Man kann häufig beobachten, dass sogar die Gingiva am Zirkon anwächst. Die Gefahr einer Periimplantitis ist wesentlich geringer als bei Titanimplantaten. Das Handling mit zweiteiligen Zirkonimplantaten ist vergleichbar mit zweiteiligen Metallimplantaten. Die häufig kritisierte Verklebung verläuft mit dem neuen Locksystem problemlos. Nur wenn die Implantate zu tief gesetzt sind, können sich Probleme mit den Kleberesten ergeben, da der Zement nicht unter Sicht entfernt werden kann.

Die höheren Implantatkosten werden durch das einfache System und den kleinen Zeitaufwand sowie die wegfallenden Periimplantitis-Nachbehandlungen mehr als kompensiert. ■

■ KONTAKT

Dr. Michael Leistner
 Zahnarztpraxis
 Ziegelgasse 2
 79249 Merzhausen
www.dent-design.de



TS Implantate

Qualität schafft Vertrauen



Effizientes, selbstschneidendes
Corkscrew Gewinde



SA Oberfläche - 20% schnellere
Osseointegration als RBM



Konische Innenverbindung
mit Indexierung




International
OSSTEM
Meeting
2013
Florence
25.-26. Oktober 2013

Jetzt anmelden! Weitere Informationen
finden Sie unter:

www.osstemflorencemeeting.com

OSSTEM[®]
IMPLANT

Qualität schafft Vertrauen



www.osstem.de