

Verankerung mit faserverstärktem Komposit

Die prothetische Versorgung stark zerstörter wurzelkanalbehandelter Zähne erfordert in vielen Fällen die Notwendigkeit, den Aufbau für die Kronenversorgung mit einem zusätzlichen Retentionselement in Form eines Wurzelkanalstiftes zu verankern. Neben Wurzelstiften auf Metallbasis und Stiften aus Zirkonoxidkeramik sind mittlerweile seit einigen Jahren vor allem faserverstärkte Kompositstifte vermehrt in den Mittelpunkt des Interesses der zahnärztlichen Praktiker und der Wissenschaft gerückt.

Priv.-Doz. Dr. Jürgen Manhart/München

■ Während man in der Vergangenheit teilweise weit verbreitet der Annahme war, dass es nach einer Wurzelkanalbehandlung zu einer Versprödung der betroffenen Zähne kommt, die sich in einer erhöhten Frakturgefahr manifestiert und welche man durch den angeblich verstärkenden Effekt von Wurzelkanalstiften kompensieren sollte, weiß man heute, dass die mechanischen Eigenschaften der Zahnhartsubstanzen durch die Wurzelbehandlung nicht wesentlich beeinträchtigt werden.^{5,12} Eine Schwächung der wurzelbehandelten Zähne ist vielmehr die Folge aus dem zusätzlich zu kariöser oder traumabedingter Destruktion vorhandenen Verlust an Zahnhartsubstanz durch die Zugangskavität/Trepanationsöffnung und die Aufbereitung der Wurzelkanäle.^{6,13} Darüber hinaus schwächen weitere zahnhartsubstanz-abtragende Maßnahmen, wie unnötig weite Aufbereitungen der Kanäle und Stiftbettbohrungen für Wurzelkanalstifte den Zahn zusätzlich. Die Festigkeit endodontisch behandelter Zähne kann durch Wurzelstifte nicht gesteigert werden. Vielmehr konnte eine Schwächung bzw. ein erhöhtes Auftreten von klinischen Misserfolgen bei Zähnen mit Wurzelkanalstiften festgestellt werden.

Indikationen

Durch den koronalen Aufbau wurzelkanalbehandelter Zähne soll unter Erhalt eines Maximums an gesunder Zahnhartsubstanz eine zuverlässige Verankerung für die definitive Restauration erzielt werden.¹⁰ Mithilfe der Adhäsivtechnik kann man heute in vielen Fällen auf den Einsatz von Wurzelkanalstiften verzichten. In Fällen mit einem unzureichenden Angebot an koronaler Zahnhartsubstanz für einen alleinig adhäsiv verankerten

Kompositaufbau bieten Wurzelkanalstifte die Möglichkeit, eine zusätzliche Retention für den Aufbau zu schaffen. Die Frage nach der Notwendigkeit eines Wurzelkanalstiftes wird somit in Abhängigkeit vom Destruktionsgrad der klinischen Krone beantwortet:

- Zähne mit geringem Zerstörungsgrad können mittels adhäsiv verankerter direkter Kompositaufbauten für die endgültige prothetische Restauration vorbereitet werden.
- Bei einem mittleren Destruktionsgrad wird man Dank der Adhäsivtechnik in sehr vielen Fällen ebenfalls auf einen stiftverankerten Aufbau verzichten können.
- Bei einem starken Zerstörungsgrad der klinischen Krone sollten Wurzelkanalstifte zur Schaffung einer zuverlässigen Verankerung des Aufbaus eingesetzt werden.

Genauere Informationen hierzu, ebenso wie die Beantwortung der Frage nach dem richtigen Zeitpunkt der Anfertigung der endgültigen Restauration, können aus der gemeinsamen wissenschaftlichen Stellungnahme der DGZMK, der DGZPW und der DGZ zum „Aufbau endodontisch behandelter Zähne“ (2003) entnommen werden.

Anforderungen

Die grundsätzlichen Anforderungen an Wurzelkanalstifte umfassen neben der guten Passgenauigkeit, der Biokompatibilität und der elektrochemischen Unbedenklichkeit unter anderem eine hohe Bruchfestigkeit, einen hohen Ermüdungswiderstand gegen Kau- und Scherbelastung und eine möglichst stressfreie Verteilung der einwirkenden Kräfte in der Zahnwurzel. Durch

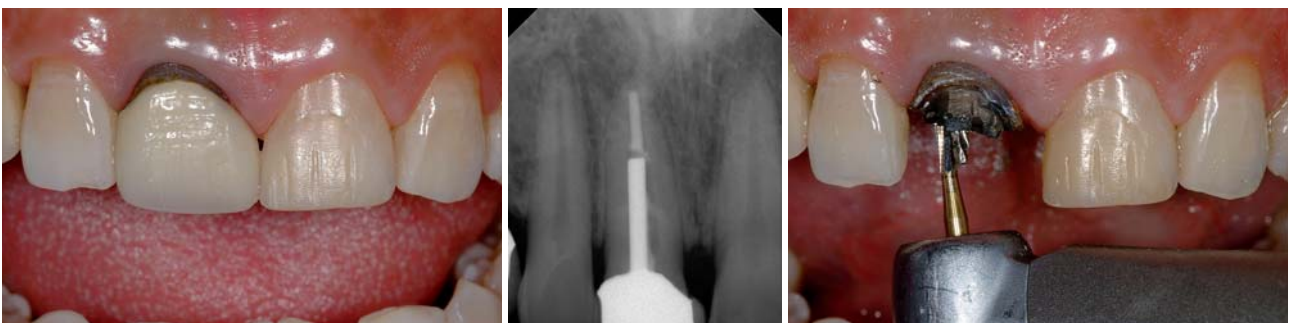

Abb. 1: Ausgangssituation: Ästhetisch unansehnliche Krone an Zahn 11. – **Abb. 2:** Das Röntgenbild zeigt einen endodontisch behandelten Zahn mit Metallstift. – **Abb. 3:** Zustand nach Abnahme der Metallkeramikkrone. Entfernung des Aufbaumaterials.



Das unverwechselbare Dentaldepot!

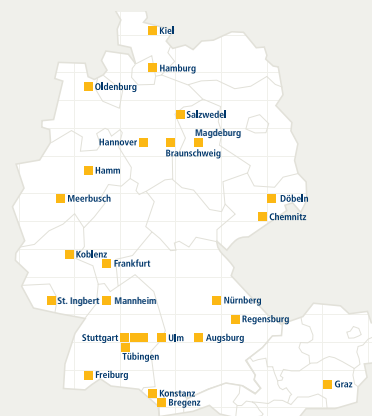
Alles unter einem Dach: dental bauer-gruppe – Ein Logo für viel Individualität und volle Leistung

Die Unternehmen der dental bauer-gruppe überzeugen in Kliniken, zahnärztlichen Praxen und Laboratorien durch erstklassige Dienstleistungen.

Ein einziges Logo steht als Symbol für individuelle Vor-Ort-Betreuung, Leistung, höchste Qualität und Service.

Sie lesen einen Namen und wissen überall in Deutschland und Österreich, was Sie erwarten dürfen.

- Kundennähe hat oberste Priorität
- Kompetenz und Service als Basis für gute Partnerschaft
- Unser Weg führt in die Zukunft



Eine starke Gruppe

www.dentalbauer.de



Abb. 4: Lockerung des Stifts mit Ultraschallenergie. – **Abb. 5:** Vorsichtig entnommener Metallstift. – **Abb. 6:** Aufbereitung des Stiftbetts mit einem längenmarkierten Normbohrer.

eine geeignete Stiftform soll die unnötige Schwächung der Zahnwurzel durch vermehrten Substanzverlust vermieden werden.¹

Zur Therapie ästhetisch anspruchsvoller Situationen vor allem im Frontzahn- und Prämolarenbereich werden heutzutage weit verbreitet vollkeramische Kronen und Brücken aus transluzenter Keramik eingesetzt. Diese sind in ihren Lichtleitungseigenschaften den natürlichen Zähnen vergleichbar. Damit steigen natürlich die Ansprüche an die optischen Eigenschaften der Wurzelkanalstifte, um das hohe ästhetische Potenzial derartiger Restaurationen auch bei wurzelbehandelten Zähnen komplett abzurufen. Beeinträchtigende Effekte, verursacht durch ein Durchscheinen von Wurzelstiften und Aufbauten aus Metall oder schwarzen Karbonfaserstiften, sind mit den hohen Erwartungen an die ästhetischen Ergebnisse dieser Versorgungen nicht zu vereinbaren.¹⁰

Neben Metallstiften, die in aktive Stifte mit Gewinde und passive Formen untergliedert werden können, stehen aktuell metallfreie Systeme aus hochfester Zirkonoxidkeramik und faserverstärkten Kompositen zur Verfügung.¹ Die Nachteile der Metallstifte umfassen neben den ungünstigen optischen Eigenschaften vor allem die hohe Rigidität (hohes E-Modul) mit der dadurch verbundenen Gefahr des Auftretens überkritischer Spannungsspitzen (bei aktiven Stiften v. a. von den Gewindegängen ausgehend) und die Korrosionsproblematik. Vollkeramische Stifte aus Zirkonoxid sind zwar annähernd zahnfarben, allerdings besteht aufgrund des sehr harten und unelastischen Werkstoffs (E-Modul ca. 200 GPa), der aus biomechanischer Sicht mit dem relativ elastischen Dentin (E-Modul ca. 18 bis 20 GPa) der Zahnwurzel nicht harmoniert, eine gestei-

gerte Gefahr des Auftretens von Spannungsspitzen. Ein daraus folgend erhöhtes Risiko für Wurzelfrakturen wird diskutiert. Bei Komplikationen sind die Zirkonoxidstifte aufgrund ihrer hohen Härte zumeist nicht ohne großen und irreparablen Schaden für die Zahnwurzel zu entfernen.

Aufbau und Eigenschaften von Faserstiften

Faserverstärkte Kompositstifte bestehen aus einer Harzmatrix, in die zur Strukturarmierung Karbonfasern oder Quarz-/Glasfasern eingebettet sind. Schwarze karbonfaserverstärkte Kompositstifte sind zum einen wegen ihrer ungünstigen optischen Eigenschaften wenig für die Kombination mit transluzenten vollkeramischen Restaurationen geeignet. Zum anderen verfügen Karbonfaserstifte auch über ungünstigere biomechanische Eigenschaften (deutlich höheres E-Modul, ca. 120 GPa) im Vergleich zu den annähernd zahnfarbenen Quarz- und Glasfaserstiften.

Die Qualität der faserverstärkten Kompositstifte, welche mittlerweile von einer großen Zahl unterschiedlicher Anbieter offeriert werden, ist sehr unterschiedlich. Sie wird bestimmt durch das Herstellungsverfahren, eine möglichst gleichmäßige Verteilung der Fasern in der organischen Matrix bei möglichst dichter Packung der Fasern, einen guten Verbund der Fasern mit der Matrix, einen hohen Polymerisationsgrad der organischen Komponente und eine homogene Stiftstruktur ohne Blasen und Einschlüsse.³ Nach der Polymerisation werden die Rohlinge durch einen Fräsvorgang in ihre endgültige Form gebracht. Es existieren verschiedene Stiftgeometrien, die aufgrund unterschiedlicher Fräsbear-

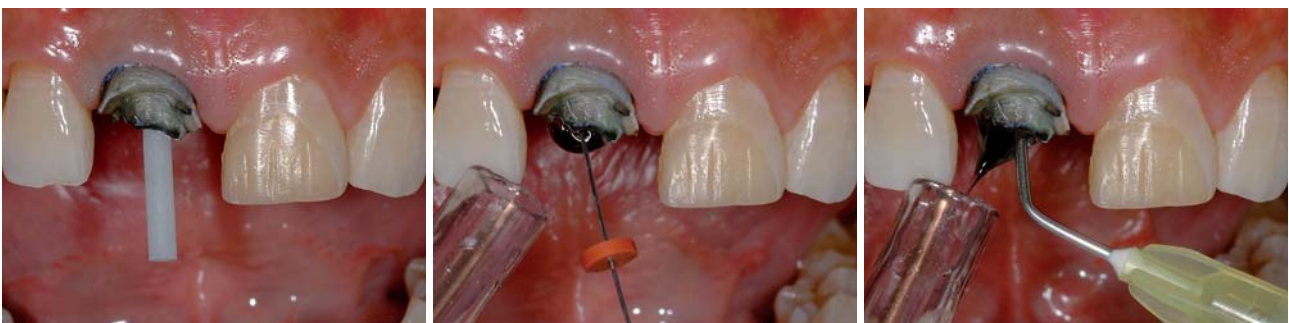

Abb. 7: Einprobe des Stifts aus glasfaserverstärktem Komposit. – **Abb. 8:** Spülung des Wurzelkanals mit NaOCl. – **Abb. 9:** Spülung des Wurzelkanals mit Wasser.

beitung auch deutliche Differenzen in der Oberflächenqualität zeigen.

Wurzelkanalstifte aus quarz- oder glasfaserverstärktem Komposit besitzen günstige biomechanische Eigenschaften. Sie weisen eine hohe Bruchfestigkeit bei gleichzeitig dentinähnlichen Elastizitätseigenschaften auf.¹¹ Dies minimiert die Gefahr von Wurzelfrakturen, verursacht durch Spannungsspitzen eingeleiteter Kau- und Scherkräfte durch eine möglichst stressfreie Distribution dieser auftretenden Kräfte in die Zahnwurzel. Die gleichmäßige Belastungsverteilung wird durch den kraftschlüssigen Verbund zwischen Stift und Zahnhartsubstanz aufgrund der adhäsiven Befestigung der Faserstifte im Wurzelkanal mittels Kompositzement unterstützt. Allerdings scheint der Haftverbund zum Wurzelkanaldentin aufgrund struktureller Unterschiede im Vergleich zu koronalen Dentinabschnitten geringer zu sein.^{4,8}

Die günstigen optischen Eigenschaften von zahnfarbenen Faserstiften (Glas- und Quarzfasern) erlauben in Kombination mit vollkeramischen Werkstoffen die Erzielung ästhetisch hochwertigster Restaurationen, welche von ihren Fähigkeiten der Lichtleitung den natürlichen Zähnen entsprechen. Aufgrund der direkten Technik in Kombination mit einem adhäsiven Kompositaufbau lassen sich die Stifte zeitsparend in einer einzigen Sitzung unter Verzicht auf Laborschritte verarbeiten. Sie erlauben auch ein zahnhartsubstanzschonendes Vorgehen, da dünne Dentinwände durch das plastische Aufbaukomposit bzw. den Kompositzement adhäsiv stabilisiert werden und unter sich gehende Areale erhalten und als zusätzliche retentive Bereiche für die plastische Aufbaufüllung aus Komposit erhalten werden können.⁹

Dieseltenen Misserfolge von Faserstiften sind entweder durch einen Adhäsionsverlust bedingt oder haben eine Fraktur des Stiftes als Ursache. Katastrophale Versagen, welche zu einer Fraktur der Zahnwurzel führen, sind im Gegensatz zu Stiften aus Metall oder Zirkonoxid weni-

ger wahrscheinlich.⁷ Im Gegensatz zu zahnfarbenen Stiften aus Zirkonoxidkeramik sind Stifte aus faserverstärktem Komposit bei Bedarf ohne große Probleme wieder aus dem Wurzelkanal zu entfernen, indem sie mit rotierenden Instrumenten ausgeschachtet werden.

Klinischer Fall

Der folgende klinische Fall beschreibt schrittweise den Einsatz eines Wurzelkanalstifts aus faserverstärktem Komposit in einem endodontisch behandelten mittleren Oberkieferschneidezahn und die anschließende Versorgung mit einer vollkeramischen Krone in einer klinischen Step-by-Step-Serie. Ein 38-jähriger Patient stellte sich in unserer Sprechstunde mit dem Wunsch der Erneuerung einer ästhetisch sehr unansehnlichen Krone an Zahn 11 und der Anfertigung eines Veneers an Zahn 21 vor (Abb. 1). Es zeigte sich am rechten mittleren Schneidezahn eine deutlich zu kurze Metallkeramikkrone auf einem stark verfärbten Zahnstumpf. Der Zahn reagierte auf Perkussion unauffällig und zeigte einen negativen Sensibilitätstest auf Reizung mit Kältespray. Im Röntgenbild war ein endodontisch behandelte Zahn mit einem Metallstift in der Wurzel und reizloser periapikaler Region zu erkennen (Abb. 2). An Zahn 21 befand sich mesial ein großer, provisorischer Kompositaufbau, ansonsten war der Zahn klinisch und radiologisch unauffällig. Nach Aufklärung und Erläuterung der Therapiealternativen wurde beschlossen, die Krone an Zahn 11 abzunehmen und den Versuch zu unternehmen, den Metallstift zu entfernen. Nachfolgend waren die Insertion eines adhäsiv verankerten Wurzelkanalstifts aus faserverstärktem Komposit und die Anfertigung einer Krone aus Zirkonoxidkeramik geplant. Für Zahn 21 war ein Keramikveneer vorgesehen.

Nach Abnahme der Krone an Zahn 11 wurde das Aufbau material vorsichtig entfernt und der koronale Anteil des metallischen Wurzelstiftes dargestellt (Abb. 3). Der Stift

ANZEIGE

SOCKETOL - die schmerzstillende Paste

Bekämpft die Infektion und den Schmerz nach der Zahnextraktion

FÜR ZAHNÄRZTE, DIE lege artis ARBEITEN

SOCKETOL. Paste. Zusammensetzung: 1 g Paste enthält als **arzneilich wirksame Bestandteile:** 150 mg Lidocainhydrochlorid-1 H₂O, 100 mg Phenoxyethanol (Ph. Eur.), 5 mg Thymol, 30 mg Perubalsam. **Sonstige Bestandteile:** Wollwachs, Hymetellose, Dimeticon (Visk. =100 cSt.) und Eucalyptusöl. **Anwendungsgebiete:** Mittel zur Behandlung von Zahnextraktionswunden. **Gegenanzeigen:** SOCKETOL darf nicht angewendet werden bei Allergie gegen Perubalsam oder andere Inhaltsstoffe des Arzneimittels, bei Allergie gegen Lokalanästhetika vom Säureamid-Typ und bei Patienten, die über Zwischenfälle einer früheren Lokalanästhesie (insbesondere Intoxikations-Symptome) berichten. SOCKETOL darf nur mit besonderer Vorsicht angewendet werden bei Patienten mit schweren Störungen des Reizbildungs- und Reizleitungssystems am Herzen, akuter dekompensierter Herzinsuffizienz oder schweren Nieren- oder Lebererkrankungen. Es ist nicht bekannt, ob die Anwendung von SOCKETOL negative Auswirkungen auf Schwangerschaft und Stillzeit hat. In der Schwangerschaft sollte Lidocain nur angewendet werden wenn es der behandelnde Arzt für unbedingt erforderlich erachtet, da keine kontrollierten Studien an Schwangeren durchgeführt wurden. Bisher liegen keine Hinweise auf angeborene Missbildungen nach Lidocainanwendung in der Schwangerschaft vor. Lidocain tritt nach Injektion in den Körper in die Plazenta über. Untersuchungen zu einem Übertritt nach Auftragen auf Haut oder Schleimhaut liegen nicht vor. Lidocain geht nach Injektion in den Körper in geringen Mengen in die Muttermilch über. Untersuchungen zum Übergang nach Auftragen auf Haut oder Schleimhaut liegen nicht vor, jedoch ist eine Gefährdung des Säuglings unwahrscheinlich. **Nebenwirkungen:** Aufgrund des Gehalts an Lidocain, Perubalsam und Eucalyptusöl können in seltenen Fällen allergische Reaktionen auftreten. Patienten werden gebeten ihren Zahnarzt zu informieren, wenn sie Nebenwirkungen bemerken, insbesondere solche, die nicht in dieser Packungsbeilage aufgeführt sind. **Warnhinweis:** Wollwachs kann örtlich begrenzte Hautreaktionen (z. B. Kontaktdermatitis) hervorrufen. **Stand:** 09/2005

lege artis Pharma GmbH + Co KG, D-72135 Dettenhausen, Tel.: 0 71 57 / 56 45 - 0, eMail: info@legeartis.de, Internet: www.legeartis.de

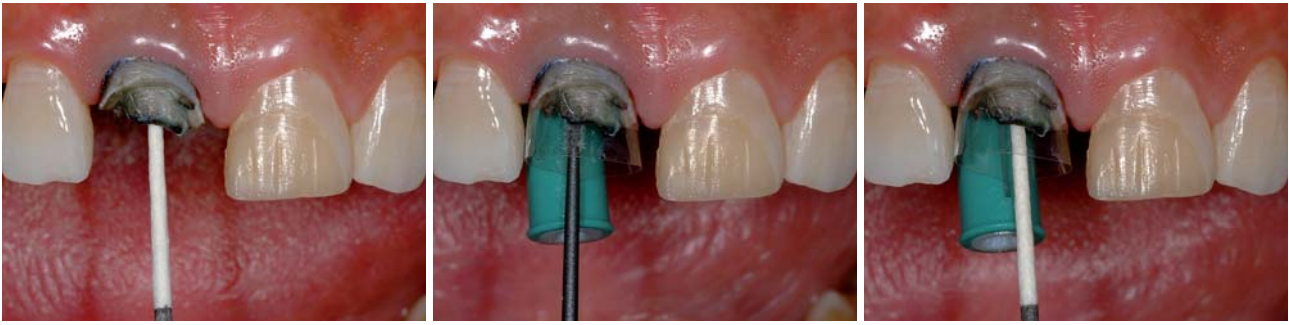

Abb. 10: Trocknung mit Papierspitzen. – **Abb. 11:** Anbringen einer Matrice und adhäsive Vorbehandlung der Stiftbohrung und der Restzahnhartsubstanz mit einem dualhärtenden, selbstätzenden Adhäsiv. – **Abb. 12:** Entfernung der Adhäsivüberschüsse mit einer Papierspitze.

wies eine gute Retention auf, weshalb versucht wurde, mittels Anwendung von Ultraschallenergie (Abb. 4) die Integrität des Zements zu zerstören, um den Stift ohne Gefahr für die Wurzel (cave: Längsfraktur) zu entfernen. Nach einiger Zeit lockerte sich der Stift und ließ sich problemlos aus der Wurzel entnehmen (Abb. 5). Nach Darstellung des durch den Metallstift stark erweiterten Wurzelkanaleingangs wurde die Länge der bereits vorhandenen Tiefenbohrung, ausgehend von einem koronalen Referenzpunkt, mit einem Wurzelkanalinstrument ermittelt, um nachfolgend mit dem Präzisionsbohrer des anzuwendenden Stiftsystems diese Strecke wieder einzuhalten.

Als Stiftsystem wurde ein adhäsiv zu befestigender, glasfaserverstärkter Kompositstift ausgewählt (Rebilda Post, VOCO). Nach dem Legen eines Retraktionsfadens und Auswahl des passenden Stiftdurchmessers erfolgte die Ausschachtung der Stiftbettbohrung im Wurzelkanal mit einem längenmarkierten Präzisionsbohrer (Abb. 6). In diesem speziellen Fall war die Penetrationstiefe durch den alten Metallstift bereits vorgegeben. Generell sollte die Länge der Stiftbohrung so gewählt werden, dass an der Wurzelspitze immer noch mindestens 4 mm Wurzelfüllung zur dichten Versiegelung des apikalen Kanalabschnitts verbleiben.

Abbildung 7 zeigt die Einprobe des Rebilda Post (VOCO) mit koronal größtmöglich verfügbarem Durchmesser (2,0 mm). Der faserverstärkte Stift wurde in die Kavität platziert und die wandständige Passung kontrolliert. Rebilda Post glasfaserverstärkte Kompositstifte sind in drei verschiedenen Größen (koronaler Durchmesser: 1,2 mm; 1,5 mm; 2,0 mm) verfügbar und haben ein zylindrisch-konisches Design. Durch die Konizität wird im apikalen Bereich der sich verjüngenden anatomischen Form der Zahnwurzel Rechnung getragen und eine sub-

stanzschonendere Präparation im Vergleich zu rein parallelwandigen Stiftsystemen ermöglicht. Anschließend wurde der Stift von der zahnärztlichen Assistenz für die Befestigung durch Reinigung mit Alkohol, Lufttrocknung und nachfolgende Silanisierung (Ceramic Bond, VOCO) vorbereitet. Parallel hierzu wurde vom Behandler die Stiftbohrung entsprechend den Herstellerangaben mit 3% NaOCl zur abschließenden Desinfektion gespült (Abb. 8), im Anschluss daran mit Wasser nachgespült (Abb. 9) und schließlich mit Papierspitzen getrocknet (Abb. 10).

Zur Sicherstellung der Form des Aufbaus wurde ein Matrizensystem am Zahn verankert. Das selbstätzende, dualhärtende Adhäsiv Futurabond DC (VOCO) wurde mit einem kleinen Endo-Microbrush in die komplette Stiftbettbohrung und auf die koronale Restzahnsubstanz für 20 Sekunden einmassiert (Abb. 11) und nachfolgend das Lösungsmittel mit ölfreier Druckluft evaporiert. Eine Papierspitze diente dazu, Adhäsivüberschüsse aus der Stiftbohrung zu entfernen (Abb. 12). Sofort im Anschluss wurde das dualhärtende, dünnfließende Stumpfaufbaukomposit Rebilda DC (VOCO) mit der QuickMix-Spritze mit dünnem Applikationsaufsatz in die Bohrung eingebracht. Die Spitze der Verlängerungskanüle wurde bis auf den tiefsten Punkt der Stiftbettbohrung in den Zahn eingebracht und unter langsamem Rückzug kontinuierlich Rebilda DC abgegeben, wobei darauf geachtet werden muss, dass sich die Auslassöffnung der Verlängerungskanüle immer im Befestigungskomposit befindet. Unmittelbar nach Befüllung des Wurzelkanals mit dünn fließendem Komposit wurde der Faserstift unter leichter Drehbewegung bis zum Endpunkt der Stiftbohrung eingeführt. Durch diese Art der „Tauchbefüllung“ ist sichergestellt, dass sich keine Luftblasen in der Ze-

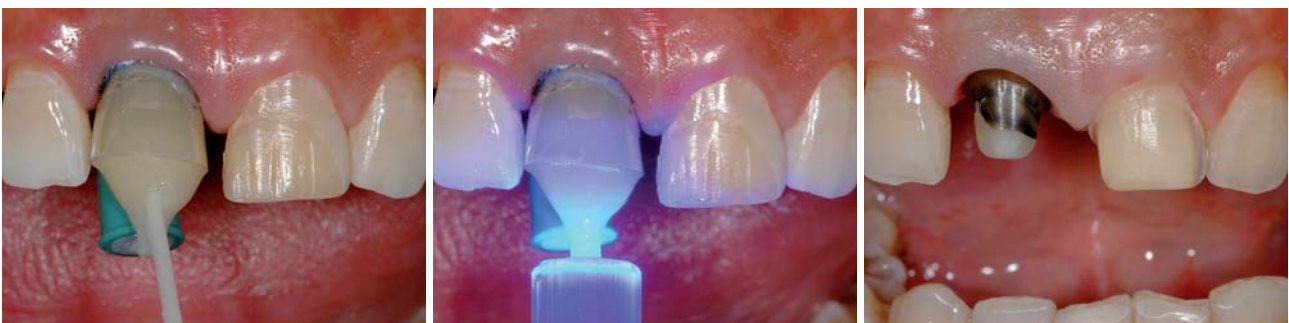

Abb. 13: Befestigung des Stiftes und Erstellung des Aufbaus mit einem dünn fließenden, dualhärtenden Aufbaukomposit. – **Abb. 14:** Lichtpolymerisation für 40 Sekunden. – **Abb. 15:** Fertiggestellte Präparation für eine Zirkonoxidkrone an Zahn 11 und ein Keramikveneer an Zahn 21.

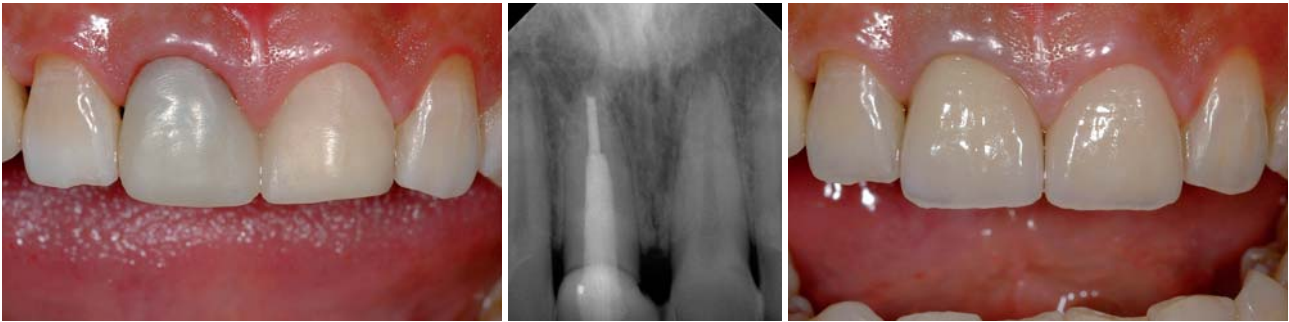

Abb. 16: Provisorische Versorgung. – Abb. 17: Röntgenkontrollaufnahme. – Abb. 18: Fertig restaurierte mittlere Schneidezähne im Oberkiefer.

mentschicht befinden und somit eine maximale Anhaftung an die Kanalwand mit Optimierung auch der Dichtigkeit resultiert. Der an der koronalen Öffnung der Stiftbohrung ausgetretene Zementüberschuss kann gleich als Teil der Aufbaufüllung verwendet werden. Nach Einbringen des Stiftes fand im gleichen Arbeitsgang mit derselben Applikationskanüle die Herstellung des koronalen Kompositaufbaus mit Rebuilda DC statt (Abb. 13). Anschließend wurde mit der Polymerisationslampe das Komposit für 40 Sekunden polymerisiert (Abb. 14) und nach Abnahme der Matrize der Zahn 11 sofort für die Aufnahme einer Zirkonoxidkeramikkrone präpariert (Abb. 15). Deutlich ist ein präparierter Dentinsaum unterhalb des Kompositaufbaus zu erkennen. Der im Idealfall allseits mindestens 2 mm breite Dentinsaum wird von der definitiven Krone ringförmig eingefasst. Dieser sogenannte Ferrule-Effekt stabilisiert die stiftversorgte Zahnwurzel und erhöht nachweislich die Festigkeit des restaurierten Systems. Der linke mittlere Schneidezahn wurde für ein Keramikveneer präpariert (Abb. 15). Nach der Abformung der Präparationen wurde ein Provisorium angefertigt (Abb. 16). Auf der Röntgenkontrollaufnahme ist der adhäsiv zementierte faserverstärkte Kompositstift deutlich zu erkennen (Abb. 17). Abbildung 18 zeigt die fertig restaurierten Zähne mit eingegliedertem Zirkonoxidkrone an Zahn 11 und adhäsiv befestigtem Keramikveneer an Zahn 21.

Zusammenfassung

Da Wurzelkanalstifte die Festigkeit noch vorhandener Hartsubstanz endodontisch behandelter Zähne nicht steigern, sondern im Gegenteil zu einer Schwächung, mittels dem durch die Stiftbettbohrung verursachten zusätzlichen Substanzverlust, beitragen, aber andererseits in vielen Fällen bei starkem Zerstörungsgrad der klinischen Krone immer noch unverzichtbar für die langfristige Retention des Aufbaus sind, sollte ein System gewählt werden, welches aufgrund biomimetischer Eigenschaften die Gefahr einer Wurzelfraktur minimiert. Adhäsiv befestigte Wurzelkanalstifte aus glas- oder quarzfaserverstärktem Komposit führen unter Belastung zu einer homogeneren Spannungsverteilung als Stifte aus Metall oder Zirkonoxidkeramik und verfügen gleichzeitig über vorteilhafte optische Eigenschaften. Bisher liegen erst relativ wenige klinische Studien zu metallfreien Stiftsystemen vor, die jedoch vielverspre-

chend sind. Es gibt allerdings bei den verschiedenen faserverstärkten Wurzelstiften erhebliche Unterschiede in der mechanischen Belastbarkeit. Dessen sollte sich der Behandler bewusst sein, um nach gründlicher Recherche ein geeignetes Stiftsystem auszuwählen. ■

Eine Literaturliste kann in der Redaktion angefordert werden.

Der Autor bietet Seminare und praktische Arbeitskurse im Bereich der ästhetisch-restaurativen Zahnmedizin (Komposite, Vollkeramik, ästhetische Wurzelstifte, Teamapproach Zahnarzt und Zahntechniker) an.

KONTAKT

Priv.-Doz. Dr. Jürgen Manhart

Oberarzt

Poliklinik für Zahnerhaltung und Parodontologie

Goethestraße 70, 80336 München

E-Mail: manhart@manhart.com

Web: www.manhart.com

ANZEIGE

OEMUS MEDIA AG
Veranstaltungen 2009



6. Leipziger Forum für Innovative Zahnmedizin 4./5. September 2009 in Leipzig	▶▶ www.event-fiz.de
EUROSYMPOSIUM/4. Süddeutsche Implantologietage 18./19. September 2009 in Konstanz	▶▶ www.eurosymposium.de
39. Internationaler Jahreskongress der DGZI 9./10. Oktober 2009 in München	▶▶ www.event-dgzi.de
26. Jahrestagung des BDO 13./14. November 2009 in Berlin	▶▶ www.event-bdo.de