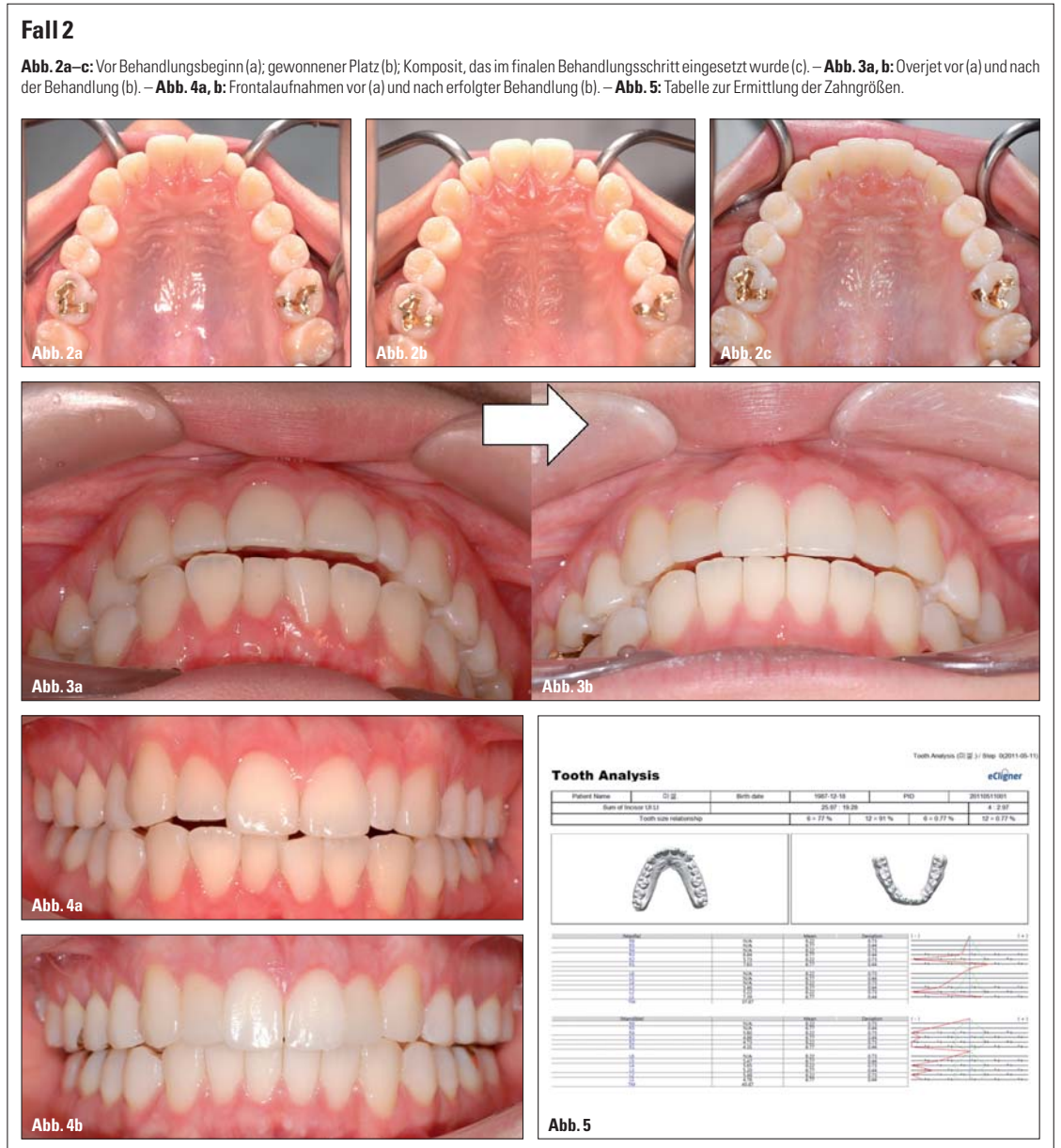
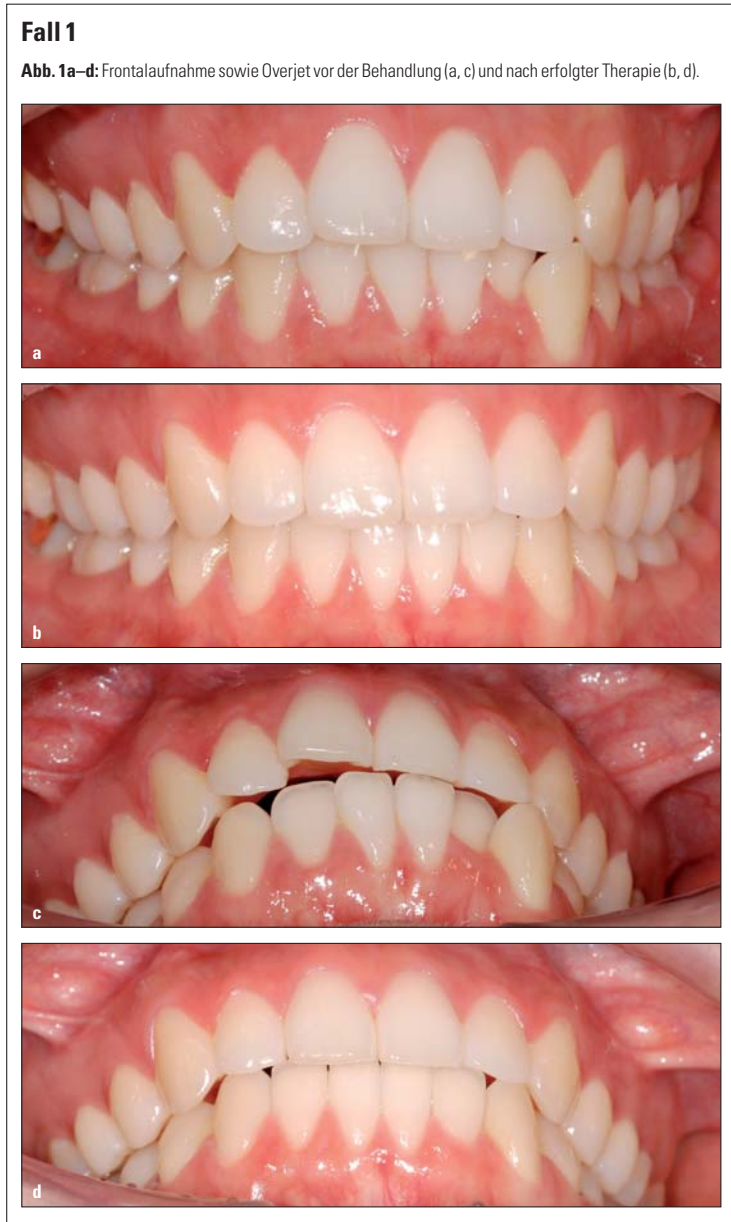


Die eCligner®-Behandlung zur Korrektur der Mittellinie

Ein Beitrag von Prof. Dr. TaeWeon Kim, Dr. Nils Stucki und Dr. Helmut Gaugel.



Im klinischen Praxisalltag sind Fälle mit Mittellinienverschiebung sehr häufig zu beobachten. So zieht eine Abweichung der Mittellinie von mehr als 2mm bereits eine von verschiedenen Behandlungsoptionen nach sich. Um z. B. eine gleichzeitige laterale Klasse II- und posteriore Klasse

III-Relation mit begleitender Mittellinienverschiebung zu behandeln, wurden Klasse II- bzw. III-Gummizüge auf der einen oder beiden Seiten erst angewandt, wenn disharmonische posteriore Beziehungen vorlagen. Die Abweichung der lateralen Zahngröße stellt eine der Ursa-

chen für die Entwicklung einer anterioren Mittellinienverschiebung dar. So empfiehlt es sich bei einer kieferorthopädischen Behandlung nicht, eine Achsenverschiebung oder Wurzelbewegung durchzuführen, welche die maxilläre Mittellinie überschreiten würde.

Unabhängig davon, ob die Mittellinienverschiebung dentalen oder skelettalen Ursprungs ist, sollte sie als Hauptindikation mit Schwerpunkt einer Korrektur mittels Camouflage-Behandlung oder einen chirurgischen Eingriff therapiert werden.

eCligner® ist eine herausnehmbare kieferorthopädische Apparatur, welche die Behandlung von Mittellinienverschiebungen durch Anwendung der unilateralen Stripping-Technik, Angulationsänderung des gesamten Zahns und/oder Einsatz von Klasse II- bzw. III-Gummizügen ermöglicht. Ihr Einsatz zeigt dabei weniger Nebenwirkungen als bei Verwendung festsitzender Apparaturen. Dies begründet sich in der Gerätestruktur, welche die gesamte Zahnoberfläche fest mit einschließt. Die klinische Mittellinienverschiebung wird in zwei Kategorien eingeteilt:

Dentoalveolärer Ursprung Fehlender Zahn

Ein teilweise zahnloser Bereich äußert sich in einer Mittellinienverschiebung.

Engstand

Kompression des Zahnbogens, begleitet von einseitigem Engstand, aus dem sich eine Mittellinienverschiebung entwickelt. Ein zu-

sammengebrochener Zahnbogen beinhaltet nicht korrekt angulierte Zähne, speziell im posterioren Segment. Häufig wird in diesen Fällen klinisch eine Kippung der okklusalen Ebene beobachtet. Um dieses bereits im Vorfeld existierende Problem zu beheben, kann die Cow-catch®-eCligner®-Apparatur angewendet werden. Diese spezielle Apparatur korrigiert mithilfe von intermaxillären Gummizügen und transparenten Knöpfen, die nur kurzzeitig temporär auf die betroffenen Zähne angebracht werden, die Angulation jedes Zahns individuell symmetrisch auf der linken und der rechten Seite. Die Cow-catch®-eCligner®-Apparatur wird in einem späteren Artikel noch genauer beschrieben werden. Ein unilateraler anteriorer oder posteriorer Kreuzbiss kann ein weiterer Grund für die Mittellinienverschiebung darstellen.

Zahngrößendiskrepanz

Unilaterale Mikro- und Makrodontie sind u. a. einige der Ursachen, welche für die Hauptprobleme beim Patienten verantwortlich sein können. So wirkt sich ein asymmetrisches Zahngrößenverhältnis ebenfalls immer auf die Mittellinie aus.

ANZEIGE

www.halbach-lingual.de

Thomas Halbach
LINGUALTECHNIK

PATIENTEN
BEHANDLER

inkl. QMS Quick Modul System
schön einfach – einfach schön!
www.halbach-qms.de



Perfekte Haftung

ohne Überschüsse

Premiere auf
der DGKFO
in Saarbrücken,
Halle West

Die Sensation
in der Bondingtechnologie

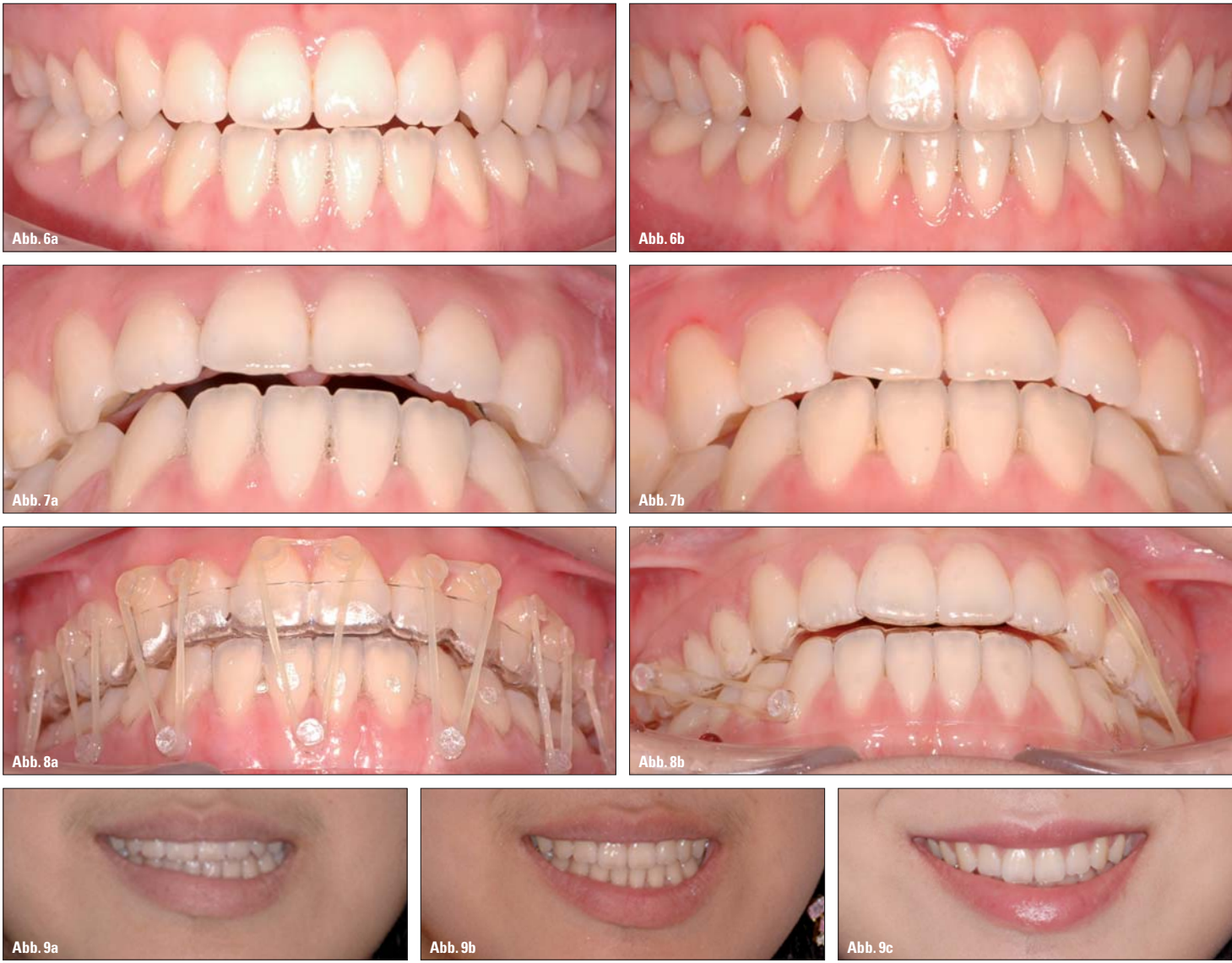
APC™ Flash-Free

Weitere Informationen unter www.3MUnitek.de

3M Unitek

Fall 3

Abb. 6a, b: Frontalaufnahme vor (a) und nach (b) erfolgter eClinger®-Behandlung. – Abb. 7a, b: Overjet vor (a) und nach (b) erfolgter Behandlung. – Abb. 8a, b: Cow-catch-eClinger® (Overjet) (a). Retainer Klasse II und III (Overjet) (b). – Abb. 9a–c: Veränderung des Lächelns vorher (a), kurz nach der eClinger®-Behandlung (b) und fünf Jahre später (c).



fazialen Mittellinienverschiebung begleitet wird. Die skelettal verursachte Mittellinienverschiebung verstärkt gleichzeitig die mandibuläre Kieferbewegung.

Lösung

Ein chirurgischer Eingriff ist eine der besten Optionen zur Korrektur einer skelettalen Mittellinienverschiebung, die durch eine faciale Mittellinienverschiebung begleitet wird. Darüber hinaus kann eine Camouflage-Behandlung mithilfe von eClinger® die Verschiebung der Mittellinie bei Patienten, die eine Operation ausschließen, optisch korrigieren (siehe Fall 2, Abb. 2 bis 5).

Klinischer Ablauf der eClinger®-Behandlung zur Korrektur einer Mittellinienverschiebung

1. Erstellen einer idealen Bogenform (Expansion und Alignment)
2. Wiederherstellung des zur Verfügung stehenden Raums zur Mittellinienkorrektur
3. unilaterale Stripping-Technik für eine Symmetrie der Zahnbögen
4. Aufrichtung der Molaren unter Berücksichtigung der fazialen Ebene in der Horizontalen und Optimierung der Verzahnung (settling occlusion mit Cow-catch-eClinger®).

Ergebnis und Diskussion

Der herausnehmbare eClinger® wurde für die klinische Behandlung einer Mittellinienverschiebung verwendet. Dieser ermöglichte eine signifikante Korrektur der Malokklusion. Die Anwendung der Apparatur (17 Stunden täglich) führte zur geplanten Zahnbewegung mit Zahnbogen-erweiterung und Mittellinienkorrektur.

Der Umfang des Strippings wird dabei anhand einer Zahngrößentabelle präzise berechnet, wobei sowohl die dentale Asymmetrie

Fortsetzung von Seite 12

Lösung

Ein asymmetrisches (unilaterales) Stripping oder eine Vergrößerung (prothetischer Ersatz) des Zielzahns durch Zahnbogen-Alignment ermöglicht eine exakte Korrektur der Mittellinienverschiebung mithilfe des eClinger®

Systems. Oft ist eine enge Zusammenarbeit mit einem Prothetiker erforderlich, um eine ideale Kaufunktion und ein ästhetisches Erscheinungsbild zu ermöglichen. Zur Behandlung enger Zahnbögen oder eines unilateralen posterioren Kreuzbisses wird eine Erweiterung des Zahnbogens


mithilfe von eClinger® empfohlen. Das Zusammenspiel aller Zähne kann dabei mittels des Cow-catch-eClinger® ermöglicht werden. Dieser bewirkt Extrusionsbewegungen sowie eine Kontrolle der Achsen sowie des Torques, sodass eine ideale Okklusion realisiert werden kann. Gelegentlich wird ein Camou-

flage-Ergebnis erreicht (siehe Fall 1, Abb. 1a–d).

Skelettaler Ursprung

Eine unkoordinierte Kieferrelation oder unkontrolliertes Kieferwachstum (Habit oder externes Trauma) kann sich in einer skelettalen Mittellinienverschiebung äußern, die oft von einer

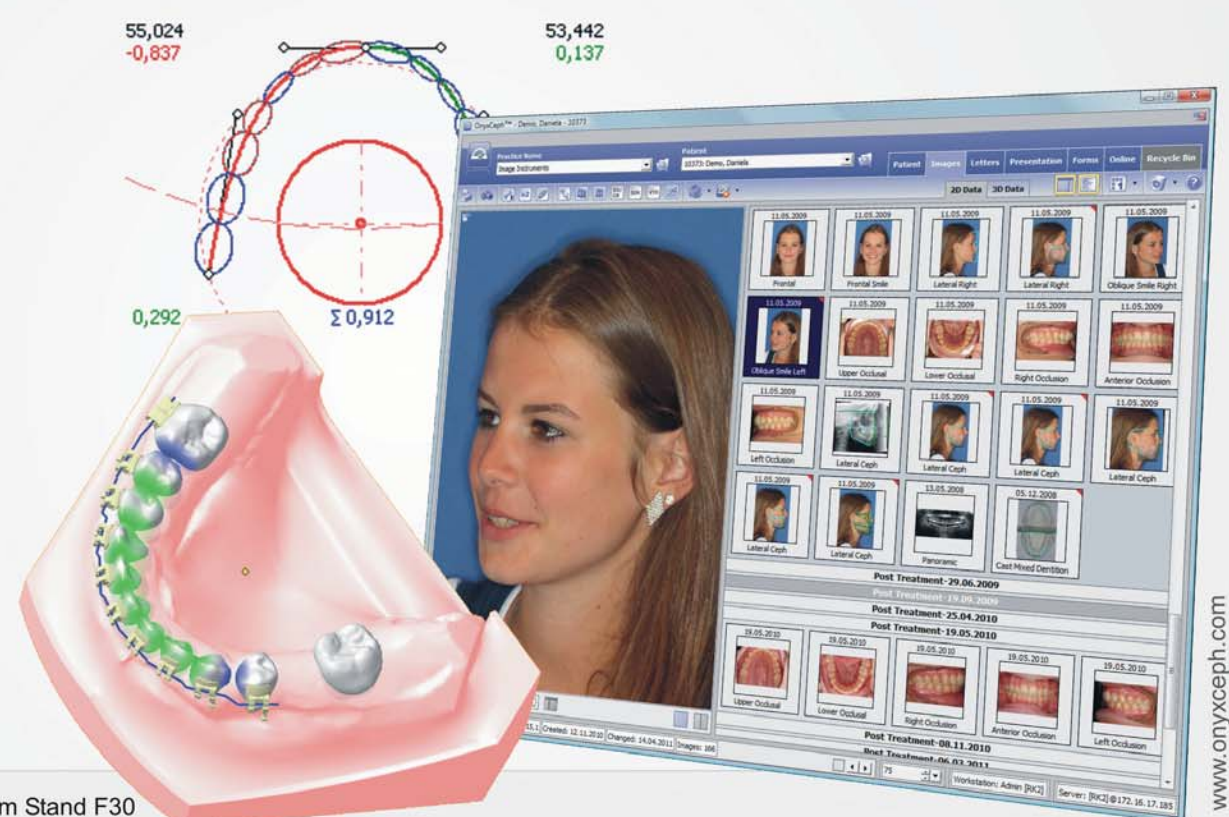
ANZEIGE



OnyxCeph^{3TM}

Archivierung
Diagnostik
Behandlungsplanung
Patientenberatung

2D/3D



55,024
-0,837

53,442
0,137

0,292

$\Sigma 0,912$

Besuchen Sie uns zur DGKFO 2013 in Saarbrücken am Stand F30

www.onyxceph.com

als auch eine Verbesserung des Lippenprofils berücksichtigt werden. Eine Mittellinienverschiebung aufgrund eines Engstands wurde gleichzeitig durch Alignment und Erreichung einer idealen Okklusion ausgeglichen. Zur Korrektur der einzelnen Achsen der Zahnsegmente, des Torques und schließlich zur Herstellung der Okklusionsebene in Bezug zur fazialen Horizontalebene wurde ein Cow-catch-eClinger® eingesetzt.

Fall 1 (Abb. 1)

Eine 30-jährige Patientin stellte sich mit Engstand und protrudierten oberen Schneidezähnen mit Mittellinienverschiebung vor. Nach einer neunmonatigen eClinger®-Behandlung war die Verschiebung durch die symmetrische skelettale Relation zwischen Ober- und Unterkiefer korrigiert. Das Verhältnis der Zahngrößen war innerhalb der normalen Grenzen und ließ ein symmetrisches Stripping zu, sodass die unteren und oberen Schneidezähne in einer idealen Beziehung zueinander repositioniert werden konnten. Die initiale Mittellinienverschiebung war das Ergebnis eines Engstands sowie eines fehlpositionierten Eckzahns. Der eClinger®-3-D-Simulationsprozess zeigte im simulierten Behandlungsergebnis (Visual Treatment Objective), ob ein spezielles Behandlungsverfahren zur Mittellinienkorrektur notwendig ist.

Fall 2 (Abb. 2 bis 5)

Eine 23-jährige Patientin stellte sich mit einem unterentwickelten lateralen Schneidezahn im linken oberen Zahnbogen, einem leichten Engstand und einer Mittellinienverschiebung vor. Durch die eClinger®-Anwendung wurde der Oberkiefer zur Gewinnung von Platz für den oberen lateralen Schneidezahn erweitert, sodass Komposit auf den unterentwickelten Zahn aufgetragen werden konnte. Die Raumverteilung wurde mithilfe einer Tabelle zur Zahngrößenanalyse bestimmt. Jene gibt an, welcher Zahn vergrößert oder verkleinert werden muss. Dies bedeutete im vorliegenden Fall ein Stripping links hinsichtlich der vorliegenden Lippenstellung des Patienten und das

Hinzufügen von Komposit. Die Tabelle diente als Richtlinie für die Korrektur der anterioren Okklusion und ermöglichte letztendlich ein Ergebnis, das den Patienten zufriedenstellte.

Fall 3 (Abb. 6 bis 9)

Eine 19-jährige Patientin zeigte einen offenen Biss mit Mittellinienverschiebung. Sie wurde in der Vergangenheit durch fest-sitzende Apparaturen behandelt. Beginnend mit eClinger® und Cow-catch-eClinger® zur Vergrößerung von Extrusion und Torque, wurden die Achsen aller Zähne und schließlich auch die Mittellinie korrigiert sowie der offene Biss behandelt. Diese Camouflage-Behandlung diente der Verbesserung des Lächelns durch eine Veränderung der okklusalen Ebene mithilfe des Cow-catch-eClinger®. Das ursprüngliche Lachsmuster der Patientin hat sich innerhalb von fünf Jahren nach Abschluss der Behandlung mit eClinger® sehr stark verbessert. **KN**

Literatur



KN Kurzvita



TaeWeon Kim DDS, PhD
[Autoreninfo]



Dr. Helmut Gaugel
[Autoreninfo]



Dr. Nils Stucki
[Autoreninfo]



KN Adresse

eClinger suisse AG
PO Box 310
3000 Bern 7
Schweiz
Tel.: +41 31 3260666
info@eClinger.ch
www.eClinger.de

Vertrieb für Deutschland:
eClinger Deutschland
Chemnitz Str. 42
38226 Salzgitter
Tel.: 05341 841467
info@eClinger.de
www.eClinger.de/com

Besuchen Sie uns auf
der DGKFO an unserem
Stand S08

Wir stellen vor:

CosmeticBraces.com

Der schönste Weg
Ihren Praxisbetrieb
zu erweitern.



TOLLE BEZUGSQUELLE FÜR PATIENTEN UND KIEFERORTHOPÄDEN



- 1 Bestellen Sie TPO® Bracket-Systeme und profitieren von potentiellen Neukunden aus unserem Kundenempfehlungsprogramm.
- 2 Lassen Sie Ihre Patienten Wissen, dass Sie die neuesten Ästhetikprodukte anbieten - werben Sie ganz einfach mit dem Link **CosmeticBraces.com** auf Ihrer Homepage.

Begründer der Personalized Color-Matching Technology®



TP Orthodontics Europe



Ortho-Cast™



M
Series



Mini Design, maximaler Anwenderkomfort.

Das vereinfachte komfortable Handling gepaart mit der anatomisch abgestimmten 3-D-Basis mit patentierter Laserstruktur für optimale Passung und perfekten Halt – das sind die Eigenschaften, die unsere Ortho-Cast™ M-Series auszeichnen. Das echte Ein-Stück-Bukkalröhrchen ist bisher in **MBT* 18/22** und ab sofort auch in **Roth 18/22** für die Adhäsivtechnik verfügbar.

* The Dentaureum version of this prescription is not claimed to be a duplication of any other, nor does Dentaureum imply that it is endorsed in any way by Drs. McLaughlin, Bennett and Trevisi.

D
DENTAUREUM