„Die Methode ist sehr technikabhängig“

Fall 1

Abb. 1a, b: Extraorale Situation vor Behandlungsbeginn. – **Abb. 2a–e:** Intraorale Aufnahmen vor Behandlungsbeginn. – **Abb. 3a–c:** Zustand nach SARME. – **Abb. 4a–c:** Nach Schließen des Diastemas, sechs Wochen nach Expansion. – **Abb. 5a, b:** Extraorale Aufnahmen finale Phase. – **Abb. 5c–g:** Intraorale Aufnahmen finale Phase.

KN Fortsetzung von Seite 1

- erhöht das maxillare Knochenvolumen, sodass das Alignment ohne Beeinträchtigung des Parodontalstatus möglich wird.

KN Rechtfertigen diese Vorteile einen zusätzlichen chirurgischen Eingriff bei jungen Patienten?

Die Behandlung (skelettal verankerte SARME) ist lediglich bei erwachsenen Patienten indiziert, wenn die orthopädische GNE nicht mehr möglich ist. Sie stellt quasi eine Alternative zur zahnverankerten SARME dar.

KN Welche Nachteile der skelettal verankerten Methode sehen Sie?

Die skelettal verankerte SARME ist sehr technikabhängig. So sollte die Apparatur ausschließlich horizontal platziert werden, um vertikale Nebenwirkungen und eine Neigung der okklusalen Ebene zu vermeiden.

Darüber hinaus könnte es zu entzündlichen Komplikationen im Bereich der Abutments kommen (wo die Apparatur verankert ist). Diese Probleme können jedoch in den meisten Fällen mit klassischen entzündungshemmenden Medikamenten gelöst werden.

Darüber hinaus sehe ich bei dieser Methode keinerlei Nachteile im Vergleich zur zahngetragenen SARME, die sie in allen Situationen und mit all ihren Vorteilen ersetzen kann.

KN Bevorzugen Sie die knochenverankerte Methode nur bei SARME-Patienten oder auch bei Patienten ohne chirurgische Unterstützung?

Wie auch die Miniplatten kann die knochenverankerte Expansion in allen klinischen Situationen angewandt werden, bei denen die Zähne nicht zur Verankerung genutzt werden können bzw. sollten (z. B. bei umfangreicherer Zahnlosigkeit, Nichtanlagen, schwachen Zähnen, multifaktoriellen kraniofazialen Syndromen, usw.). Unabhängig davon ist für die Platzierung der Apparatur eine Vollnarkose notwendig.

Fortsetzung auf Seite 18 KN

Fall 2

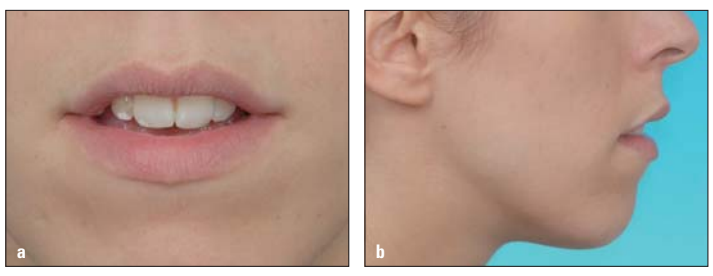

Abb. 6a, b: Extraorale Situation vor Behandlungsbeginn.

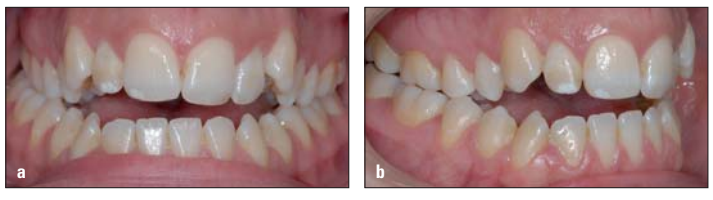

Abb. 7a, b: Intraorale Situation vor Behandlungsbeginn.

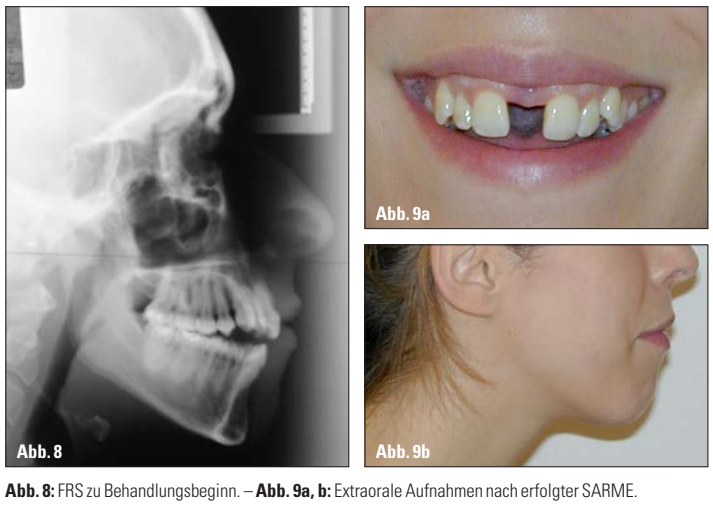

Abb. 8: FRS zu Behandlungsbeginn. – **Abb. 9a, b:** Extraorale Aufnahmen nach erfolgter SARME.

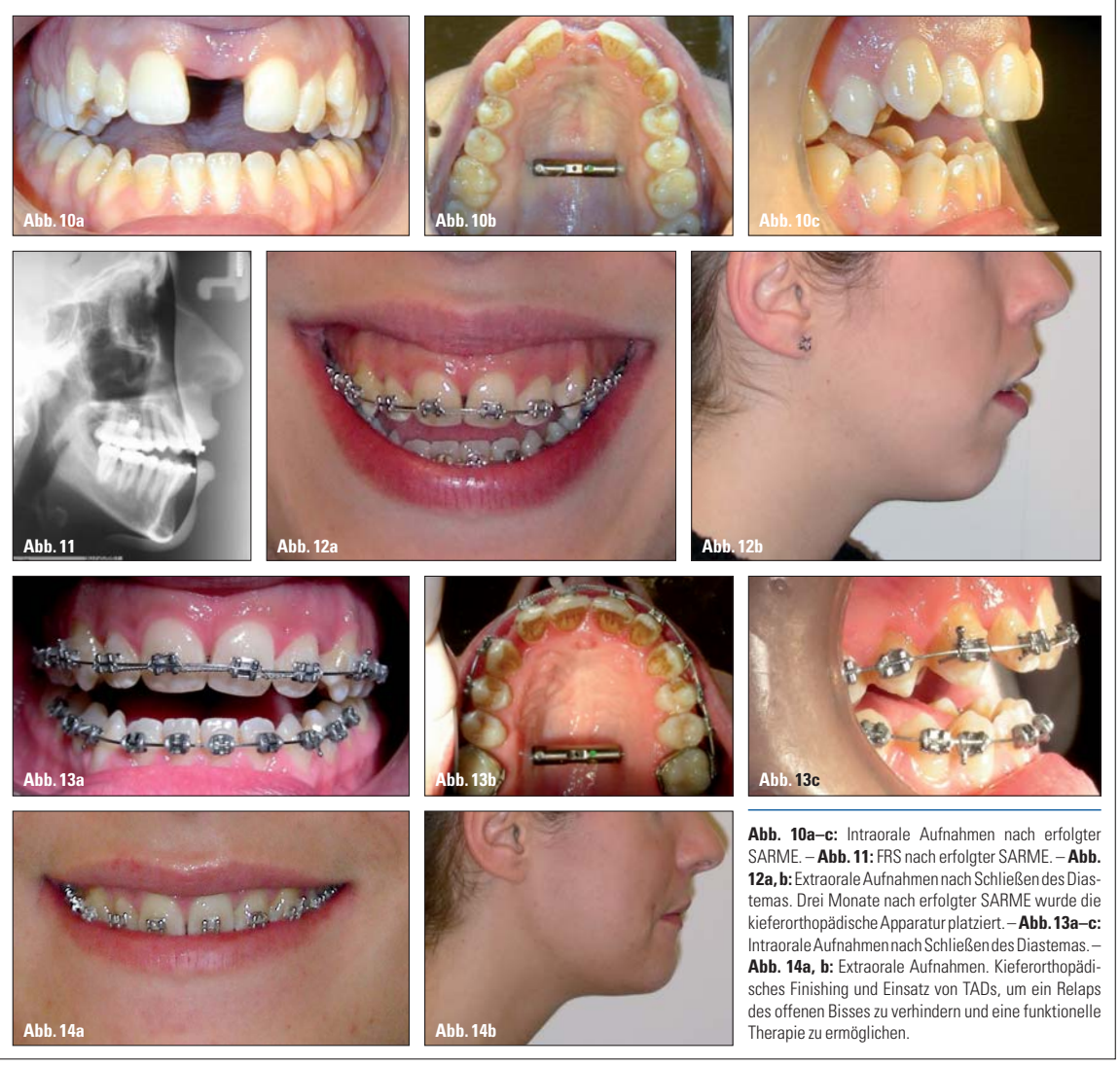

Abb. 10a–c: Intraorale Aufnahmen nach erfolgter SARME. – **Abb. 11:** FRS nach erfolgter SARME. – **Abb. 12a, b:** Extraorale Aufnahmen nach Schließen des Diastemas. Drei Monate nach erfolgter SARME wurde die kieferorthopädische Apparatur platziert. – **Abb. 13a–c:** Intraorale Aufnahmen nach Schließen des Diastemas. – **Abb. 14a, b:** Extraorale Aufnahmen. Kieferorthopädisches Finishing und Einsatz von TADs, um ein Relaps des offenen Bisses zu verhindern und eine funktionelle Therapie zu ermöglichen.

Die knochenverankerte SARME geht auf die Technik der Distraktionsosteogenese zurück, welche von dem russischen Orthopäden Ilizarov entwickelt wurde, um Knochen zu elongieren. In den späten 1980iger-Jahren wurde die Methode hinsichtlich des maxillofazialen Komplexes zunehmend öfter eingesetzt und in allen Richtungen (A-P, vertikal, transversal) angewandt. Aufgrund der geringen technischen Schwierigkeiten, des höheren Patientenkomforts sowie des Indikationsumfangs bei Erwachsenen stellt die transversale Distraktionsosteogenese die einzige routinemäßig mit Protokoll angewandte Methode in der orthognathen Chirurgie dar (Abb.17 bis 21: TITAMED® Smile 3 Distractor in Anwendung).

Die Indikationen für die SARME-Methode sind die Gleichen wie für die GNE:

- transversale maxilläre Defizienz, Bukkalkorridore
- posteriorer Kreuzbiss
- Zahn- bzw. Zahnbogen-Größendiskrepanz
- Vorbereitung für orthopädische UK-Vorverlagerung
- Vorbereitung für OK-Vorverlagerung
- Beeinflussung von Nasenhöhle und Atmung

Chirurgie-Protokoll knochenverankerte SARME:

- Lefort I Osteotomie mit pterygoider Trennung und mittsagittaler Spaltung
- die Apparatur wird direkt am Gaumen fixiert
- aktiviert wird während des chirurgischen Eingriffs, bis ein Diastema von 1 mm zwischen den Schneidezähnen erreicht ist
- eine Woche Rehabilitation
- eine Woche nach dem chirurgischen Eingriff: Aktivierung der Schraube durch den Patienten zwei Mal am Tag für ein bis zwei Wochen
- drei bis sechs Monate Stabilisierung
- Entfernen des Expanders mit Lokalanästhesie

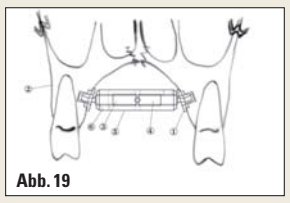
Abb. 19

Abb. 20

Abb. 21a

Abb. 21b

Abb. 22

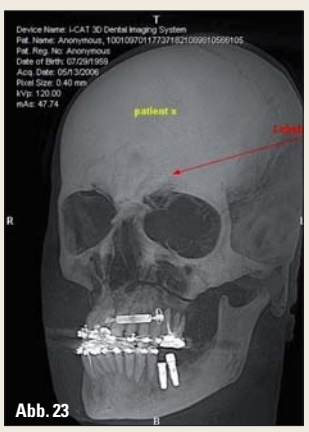
Abb. 23

Fall 2

Abb. 15a

Abb. 15b

Abb. 16a

Abb. 16b

Abb. 15a, b: Intraorale Aufnahmen. Kieferorthopädisches Finishing und Einsatz von TADs, um ein Relaps des offenen Bisses zu verhindern und eine funktionelle Therapie zu ermöglichen. – **Abb. 16a, b:** Finale Aufnahmen.

Abb. 17a

Abb. 17b

Abb. 18a

Abb. 18b

Abb. 17a, b: Extraorale Aufnahmen nach Entbänderung. Die Behandlungszeit betrug 25 Monate. – **Abb. 18a, b:** Intraorale Aufnahmen nach Entbänderung. Die Behandlungszeit betrug 25 Monate.

KN Fortsetzung von Seite 17

Klinische Anwendung

Fall 1 (Abb. 1 bis 5)

Diagnose:

- skelettale und dentale Klasse II
- „Long Face"-Syndrom, „Bird Face"
- mandibulare Retrognathie
- vertikaler maxillärer Excess mit Gummy Smile
- Engstand im OK und UK

Behandlungsplan:

- Extraktion von 34,44
- Ausrichtung und Nivellierung der unteren Zähne
- Chirurgie 1. Phase: SARME
- Ausrichtung und Nivellierung der oberen Zähne
- Chirurgie 2. Phase: maxilläre Impaktion, Autorotation der Mandibula, UK-Vorverlagerung und Kinnplastik
- abschließende kieferorthopädische Behandlung

Wir wenden SARME nicht mit Mikro-Implantaten an, jedoch kann diese Technik mit klassischen dentalen Implantaten (z. B. Brånemark) genutzt werden.

Fall 2 (Abb. 6 bis 18)

Diagnose:

- transversale maxilläre Defizienz
- Long-Face-Syndrom
- skelettal offener Biss
- Molarenbeziehung der Klasse III
- dentale Asymmetrie, Abweichung nach rechts
- rechts lateraler und posteriorer Kreuzbiss
- Lippeninkompetenz

Behandlungsplan:

- 2-Phasen-Chirurgie
- SARME
- kieferorthopädisches Alignment
- 2. Phase: maxilläre Impaktion, mandibuläre Autorotation, chirurgischer Lückenschluss, Kinnplastik KN

KN Adresse

Thierry M. de Coster, L.D.S., M.S.D.
EUROPE
326 Brugmann Ave
Brussels, 1180
Belgien
Tel.: 32 3444 9484
Fax: 32 2344 0932
decoster.thierry@skynet.be

KN Kurzvita

Dr. Thierry de Coster
[Autoreninfo]

ANZEIGE