

## Zahnform- und Smilelinekorrektur durch Veneers

Im vorliegenden Beitrag wird die Wiederherstellung der natürlichen Lachlinie mithilfe von Veneers beschrieben. Durch das Nichtvorhandensein der lateralen Schneidezähne wurden außerdem die Eckzähne sowie die ersten Prämolaren so in ihrer Form verändert, dass diese jetzt einer natürlichen Frontzahnsituation entsprechen.

### Ausgangssituation

Unsere Patientin, selbst Zahnärztin, war mit ihrer derzeitigen Frontzahnsituation nicht zufrieden. Die Zähne 12 und 22 waren nicht angelegt. Im Laufe der 2. Dentition rückten die Eckzähne ohne kieferorthopädische Behandlung in die Position der 2er, alle anderen Zähne schlossen sich an und es entstand ein natürlich geschlossener Zahnbogen (Abb. 1). Durch die hierdurch bedingte fehlende Eckzahnführung erfolgte eine stärkere Abnutzung der Oberkieferfrontzähne als im Normalfall und die natürliche Smileline ging verloren (Abb. 2). Bei „fast allen“ Menschen entspricht der Verlauf der Oberkieferfrontzahnlangen ungefähr dem Verlauf der Unterkieferlippe beim Lachen. Durch die zu kurzen 1er, die Abrasion der Eckzahnspitzen

und die Länge der 4er entsteht bei unserer Patientin sogar eine umgekehrte Lachlinie (Abb. 3). Wie in Abbildung 1 gut zu erkennen ist, waren die 1er mesial mit Kompositfüllungen versorgt. Außerdem enthielten die 4er CEREC MOD Inlays.

### Behandlungsplanung, Vorbehandlungen

Zur Visualisierung der endgültigen Situation wurden mehrere Wax-ups angefertigt. Nach ausführlicher Besprechung entschieden wir uns zur Versorgung aller sechs Oberkieferfrontzähne. Die 1er und 3er sollten in Länge und Form angepasst und die 4er zu Eckzähnen umgestaltet werden, um eine natürliche Eckzahnführung herzustellen (Abb. 4a-d). Nach dem Entschluss, alle sechs

Frontzähne in die Behandlung einzubeziehen, wurden über das Wax-up verschiedene Silikon-schlüssel aus MATRIX Form als Präparationshilfe hergestellt (Abb. 5). Dieses additionsvernetzte Knetsilikon hat einen hohen Anteil an Silikonöl und erreicht hierdurch eine sehr hohe Zeichnungsschärfe. Aus MATRIX Flow 70 clear wurde ein Formteil zur Herstellung der temporären Versorgung angefertigt (Abb. 6). Des Weiteren bestand der Wunsch, eine kleine Zahnfleischkorrektur an Zahn 13 durchzuführen, um den Längenunterschied zu 23 etwas auszugleichen. Die Tiefe des äußeren Saumepithels betrug etwa 2mm und konnte somit bedenkenlos um etwa 1,5mm gekürzt werden (Abb. 7). Nach dem Anzeichnen wurde es einfach durch einen sauberen Skalpell-schnitt entfernt und zwei Tage

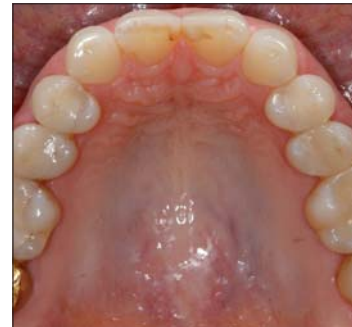

Abb. 1: Okklusalanlage des Oberkiefers vor der Behandlung, Nichtanlage der seitlichen Lateralen.

später war nichts mehr von diesem Eingriff zu sehen (Abb. 8a-d).

### Behandlungsverlauf

#### Präparation und Herstellung des Provisoriums

Nach dem Verheilen der Zahnfleischkorrektur erfolgte die Präparation. Um ausreichend Platz

für die Restauration zu schaffen, wurde immer wieder mit den verschiedenen Silikon-schlüsseln kontrolliert. Als nächstes erfolgte die Herstellung der temporären Versorgung. Als Provisorienmaterial kam für uns nur VISCO LC infrage. Dieses Bis-Acrylat ist dualhärtend. Nach eigenständigem Aushärten ist es relativ elastisch, Überschüsse sind einfach zu entfernen und es lässt sich dadurch leichter entnehmen (Abb. 9a-b). Danach wird das Provisorium in das transparente Formteil aus MATRIX Flow clear 70 zurückgesetzt und belichtet, um es vollständig auszupolymerisieren. Nach dem Ausarbeiten wurde das Provisorium komplett mit Aluminiumoxid 50µm abgestrahlt und anaxBLEND bond LC als Bonder aufgetragen. Danach erfolgte die Behandlung mit anaxdent skin primer und zum Schluss mit anaxdent skin glaze. Nach der Lichtpolymerisation erhält man eine hochglanzversiegelte Oberfläche, welche bis zu einem halben Jahr hält. Die beiden temporären Teilkronen auf den 4ern mussten von den Veneers aufgrund divergierender Einschubrichtung getrennt werden. Sie wurden einzeln mit TempBond eingesetzt (Abb. 10). Die provisorischen Veneers wurden punktuell angeätzt und mit Syntac Classic/Tetric Flow eingesetzt.

#### Herstellung der Veneers und Teilkronen

Nach der Abformung mit Aquasil Ultra erfolgten Modellherstellung und Modellation der Veneers direkt mit einem Cut-back in Wachs (Abb. 11a-b). Das Anstiften und Pressen der e.max-Schalen erfolgte in gewohnter Weise. Zum Pressen verwenden wir den Vario-Press 300e von Zubler. Die bei e.max übliche Reaktionsschicht ist hier so dünn, dass sie einfach abgestrahlt werden kann. Die Pressobjekte müssen nicht abgäuert werden und man erhält einen optimalen Randschluss, da die Ränder nicht „rund geätzt“ werden (Abb. 12). Die 4er wurden in HT A3 gepresst und die Front in HT A2 (Abb. 13a-b). Nach dem Aufpassen und Ausarbeiten erfolgte der Washbrand. Hierfür verwenden wir die Glaze Paste Fluo von Ivoclar. Dieses Glasurpulver wird gleichmäßig dünn aufgetragen und die Käppchen können mit den e.max Ceram-Malfarben zusätzlich charakterisiert werden. Danach wird mit einem trockenen Pinsel Dentinmasse in der entsprechenden Zahnfarbe aufgestreut, der Überschuss vorsichtig abgeklopft und der Rest mit dem Mund abgeputzt (Abb. 14). Als Hilfsmittel zum Aufsetzen der Veneers auf den Brenngutträger ist der flüssige Brenngutträger anax-fix blue ein optimales Hilfsmittel. Dieser wird direkt in das Veneer

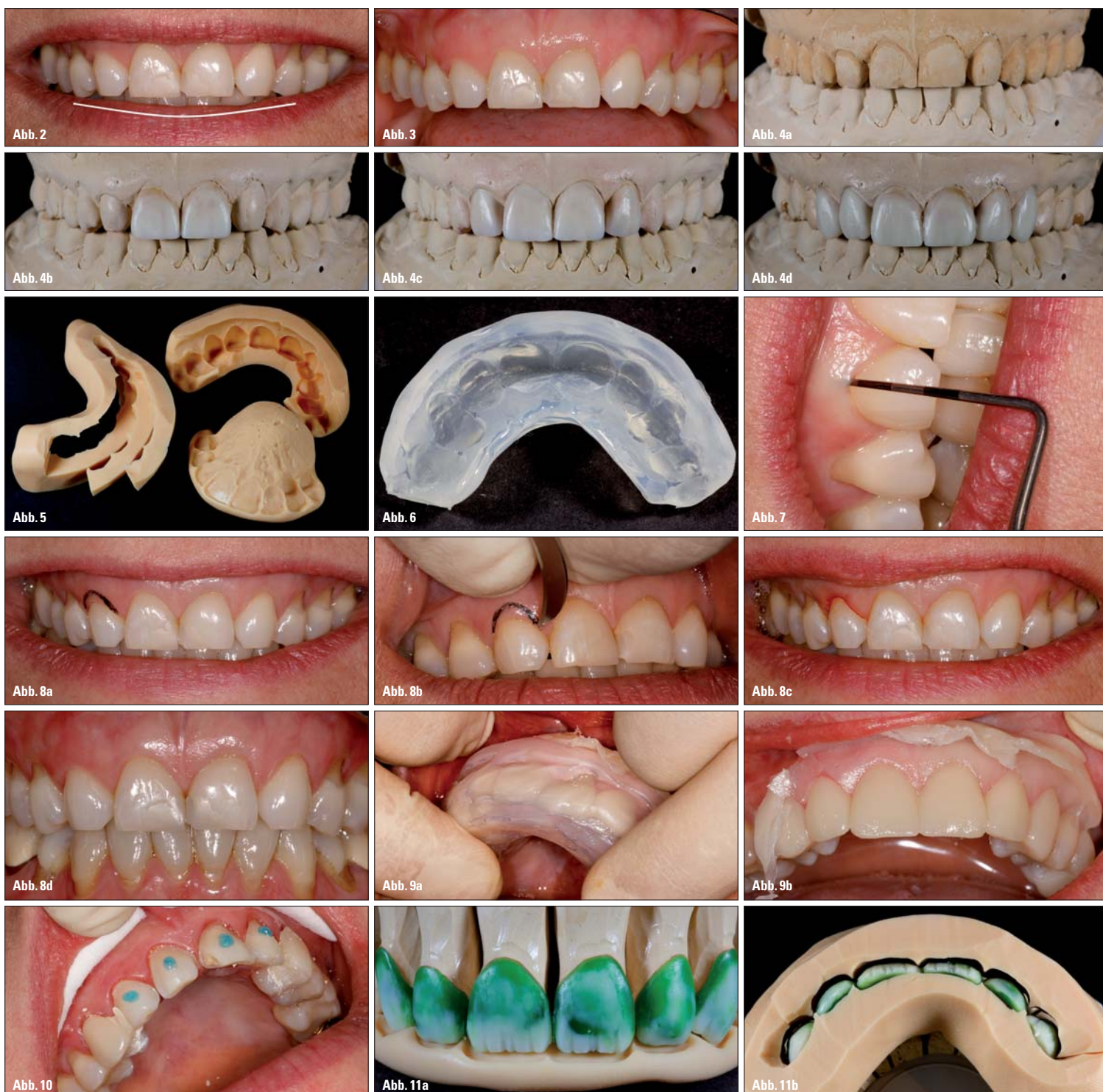

Abb. 2: Die Längen der Oberkieferfrontzähne folgen nicht dem Verlauf der Unterkieferlippe, durch die starke Abrasion ging die natürliche „Smileline“ verloren. – Abb. 3: Umgekehrte „Smileline“ der Oberkieferfront. – Abb. 4a-d: Situationsmodell (4a) und Anfertigung des Wax-ups. – Abb. 5: Silikon-schlüssel als Präparationshilfen. – Abb. 6: Silikon-schlüssel aus klarem Silikon zur Herstellung des Provisoriums. – Abb. 7: Messen der Sulkustiefe. – Abb. 8a-d: Behandlungsablauf der Gingivektomie und das Ergebnis nach drei Tagen im Bild unten rechts. – Abb. 9a-b: Herstellung des Provisoriums. – Abb. 10: Punktuell Anätzen der präparierten Zahnoberfläche zum Einsetzen des Provisoriums. – Abb. 11a-b: Platzkontrolle der Modellation mithilfe der Präparationshilfen.

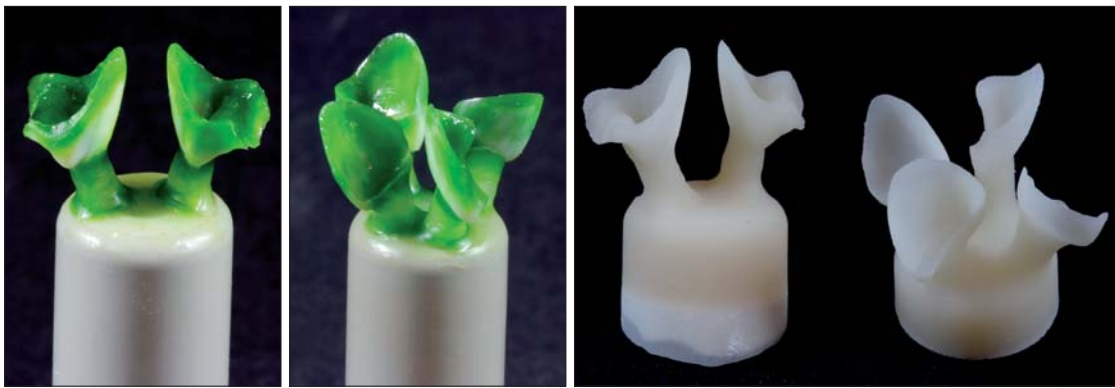

Abb. 12: Angestiftete Modellation und das Pressergebnis.

oder die Krone gespritzt und dann kann ein Zirkonpin eingedrückt werden. Anschließend kann das Ganze ein bis zwei Minuten im halb geschlossenen Keramikofen getrocknet werden. 400 °C Grundtemperatur sind hierfür ausreichend. Nach dem Abkühlen kann der Pin als Halter benutzt werden. Zum Brennen der Veneers haben wir uns allerdings für Brennwatte entschieden. Übrigens kann man die Kronen oder Veneers nach dem Aufstreuen der Keramik für den Washbrand ohne Probleme, am besten approximal, vorsichtig mit den Fingern anfassen und auf den Brennträger setzen. Zum Nachvollziehen des Schichtens werden die Farben der verwendeten Keramikmassen anhand ihrer Farbe und Eigenschaft beschrieben und im Anschluss wird die Originalbezeichnung der e.max Ceram-Massen in Klammern aufgeführt.

Nach dem Washbrand wurden zuerst die Mamelons in einem orangefarbenen Mamelodontin (MM yellow-orange) gesetzt und jeweils daneben mit einer weiß-

gefüllt und die mesialen und distalen Bereiche mit einer bläulichen Transpamasse aufgebaut. Das Resultat nach dem 1. „Dentinbrand“ sieht man in Abbildung 15c. Nach dem Aufsetzen auf das Modell wurden die inzisalen Zwischenräume mit Transpa neutral (Abb. 15d) ergänzt und die Schneide geschichtet.

Hierzu wurden abwechselnd die Schneide für A2 und die nächst hellere (T12 und T11) in schmalen Streifen von inzisal nach apikal aufgetragen, um mehr Lebendigkeit zu schaffen als dies mit nur einer Schneidemasse möglich wäre. Zum Schluss wurde die gesamte Schichtung mit Transpa neutral überzogen und die Leisten verstärkt (Abb. 15e). Dadurch erhält man eine farbneutrale Schicht nach dem zweiten Brand, in welche dann die Form und Oberflächentextur eingearbeitet

werden können, ohne die farbgebenden Schichten zu verändern. Abschließend wurden die Kontaktflächen ergänzt. An den mesialen und distalen Ecken wurden jeweils mit Schneidemasse kleine „Hörnchen“ aufgeschichtet (Abb. 16), da diese Bereiche erfahrungsgemäß am meisten schrumpfen. Dadurch erspart man sich das nachträgliche Antragen dieser Ecken und somit einen weiteren Brand. Das ausgearbeitete Ergebnis vor und nach dem Glanzbrand und der Endpolitur ist in Abbildung 17 zu sehen. Abbildung 18 zeigt zusätzlich die Okklusal- und Palatinalansicht der fertigen Arbeit auf dem Kontrollmodell.

**Einsetzen und Finish**

Etwa zwei Wochen nach der Abformung erfolgte die Anprobe. Auf Wunsch der Patientin wurden die 1er etwas gekürzt sowie die mesialen Ecken der 3er etwas eingezogen. Danach wurde die Arbeit direkt mit Variolink II transparent in Verbindung mit Syntac Classic eingesetzt.

**Fazit**

Dem Wunsch unserer Patientin nach natürlichen Zahnformen im Frontzahnbereich und dem Wiederherstellen der richtigen Smileline, bei der die Oberkiefer-

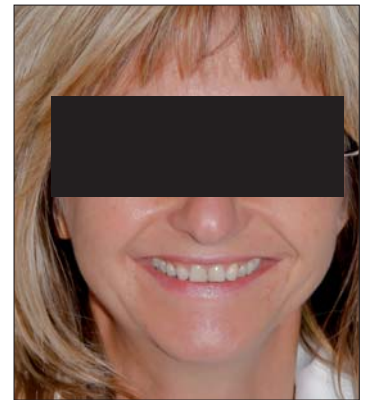


Abb. 21: Patientin vor der Behandlung und nach dem Einsetzen der Arbeit.

frontzahnlangen dem Verlauf der Unterlippe beim Lachen folgen (Abb. 19), konnte voll erfüllt werden. Die 1er wurden deutlich verlängert. Die 3er wurden vollständig in die Form von 2er gebracht. Hierzu wurde bei der Präparation vor allem von vestibulär reduziert, da die natürlichen 3er in diesem Bereich bedeutend bruchiger sind als die anderen Frontzähne. Die 4er sind nur von okklusal als solche zu erkennen. Von frontal sehen sie nun eindeutig wie Eckzähne aus und erfüllen auch durch die okklusal-palatinal Gestaltung voll und ganz ihre Funktion, bei den Lateralbewegungen alle anderen Zähne außer Kontakt zu stellen. Wir sind mit unserer „Zahnformgestaltung“ und dem ästhetischen Ergebnis sehr zufrieden. Die Vergleichsbilder Vorher-Provisorium-Nachher (Abb. 20a-c) zeigen noch einmal im Detail den Verlauf der Behandlung und das Ergebnis. Unsere Patientin hatte durch die Gestaltung des Provisoriums in der endgültigen Form und Länge in der zweiwöchigen Tragezeit die Möglichkeit, sich an das Endergebnis zu gewöhnen. Es spricht also für den Extraaufwand, ein Wax-up herzustellen und diese Situation dann über das Mock-up in den Mund zu übertragen (Abb. 21).



ANZEIGE

**ZAHNWERK**  
Frästechnik GmbH

**Ihr Fräscenter für  
Dental- und  
PRAXIS-Labore**

[www.zahnwerk.eu](http://www.zahnwerk.eu)

lichen Transpamasse ergänzt (OE3), (Abb. 15a). Anschließend wurden die Bereiche dazwischen mit einer klaren Transpamasse (Transpa neutral) (Abb. 15b) auf-

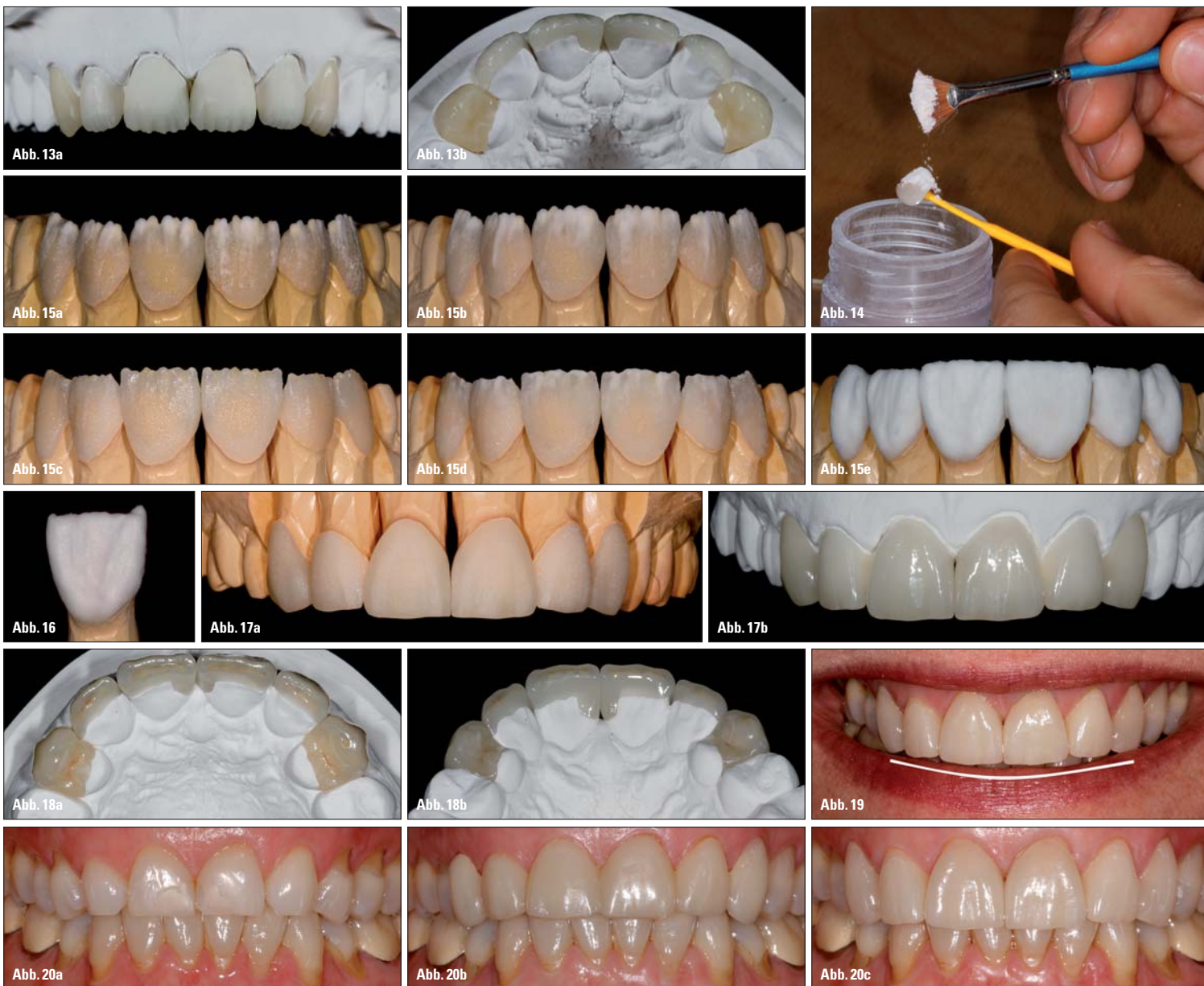


Abb. 13a–b: Die aufgepassten und ausgearbeiteten Veneers und Teilkronen auf dem Kontrollmodell. – Abb. 14: Aufstreuen der Dentinmasse für den Washbrand. – Abb. 15a–e: Ablauf der Schichtung. – Abb. 16: Da die mesialen und distalen Ecken beim Brennen erfahrungsgemäß am meisten schrumpfen, werden diese in Form von kleinen „Hörnchen“ verstärkt aufgebaut. So spart man sich einen extra Brand, nur um die Ecken anzutragen. – Abb. 17a–b: Die Veneers und Teilkronen nach dem Ausarbeiten und nach dem Glanzbrand. Das Finish erfolgt durch die Politur von Hand. – Abb. 18a–b: Die fertige Arbeit auf dem Kontrollmodell von okklusal und palatinal. Kleine Abrasionsflächen schaffen eine natürliche Wirkung. – Abb. 19: Nach dem Einsetzen: Der Verlauf der Oberkieferfrontzahnlangen folgt dem Verlauf der Unterlippe. – Abb. 20a–c: Behandlungsverlauf von oben nach unten, Ausgangssituation, Provisorium und die fertige Arbeit zwei Monate nach dem Einsetzen.

**ZT Adresse**

Praxislabor  
ZTM Jost P. Prestin  
Tel.: 07732 820021  
prestin@dzaap.de  
www.jostprestin.com

Zahnärztliche Gemeinschaftspraxis  
Dres. Kammermeier-Winter & Menke  
Die Zahnärzte „Am alten Park“  
Hegastraße 3  
78315 Radolfzell  
Tel.: 07732 4112  
www.dzaap.de