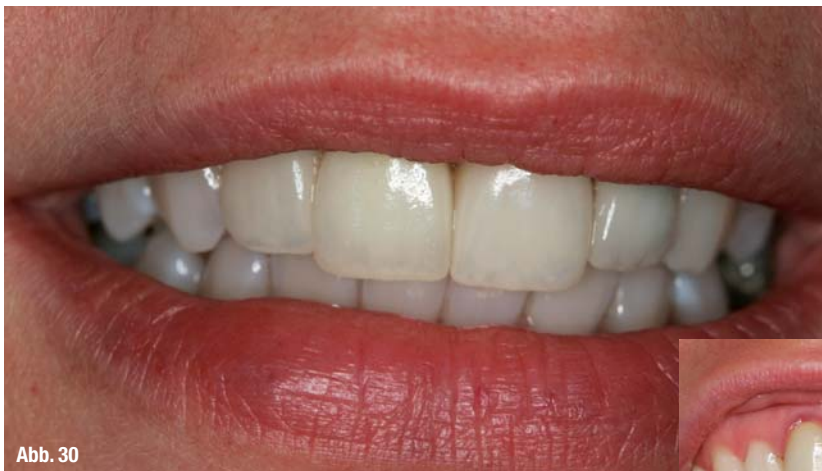

# Gesteuerte Geweberegeneration und simultane Rezessionsdeckung bei einer Sofortimplantation

**Autoren\_** Dr. Eduard Sandberg, Dr. Nikolaos Papagiannoulis, Dr. Marius Steigmann



insuffizient versorgte Zähne 12 und 21. Sorgen bereitete vor allem Zahn 21, weil er eine Rezession Angle-Klasse II und eine Gingivitis mit Spontanblutung zeigte. Die Krone war zu lang, wahrscheinlich um eine alte Rezession zu decken. Zahn 22 zeigte freiliegende Kronenränder vestibulär, Perkussionsempfindlichkeit und einen Lockerungsgrad I. Die Sondierungstiefe an 11 war mesial 3,5 mm und distal 4 mm. Die radiologische Kon-

Abb. 30

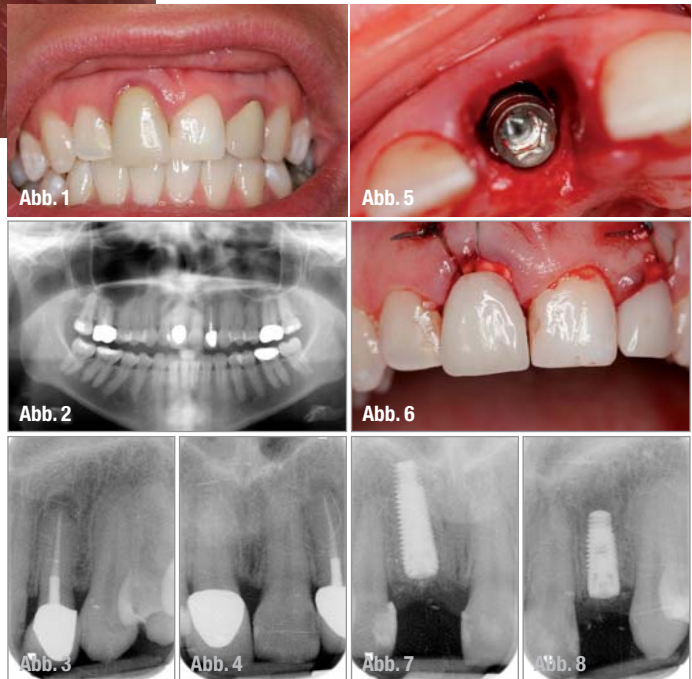


Abb. 1\_ Ausgangssituation.

Abb. 2\_ PSA prä OP.

Abb. 3\_ Zahn 11 prä OP.

Abb. 4\_ Zahn 22 prä OP.

Abb. 5\_ Implantat Zahn 11 inseriert.

Abb. 6\_ Provisorium und GTR.

Abb. 7\_ Zahn 11 post OP.

Abb. 8\_ Zahn 22 post OP.

**„Neben den Schwierigkeiten, die eine Sofortimplantation bereitet, spielt entzündetes Weichgewebe eine zentrale Rolle. Das Verhalten des entzündlichen Weichgewebes ist nicht immer vorhersehbar und das Risiko einer Rezession steigt. Unvorteilhafte Ausgangssituationen, wie z.B. Miller-Klasse III oder IV, stellen potenziell eine Kontraindikation für die Sofortimplantation.**

Die immer steigende Nachfrage nach Ästhetik zwingt uns, alte Protokolle zu überdenken und moderne Materialien anzuwenden.

## Klinischer und radiologischer Befund

Die Patientin stellte sich in der Praxis mit dem Wunsch nach einer ästhetischen Lösung für die oberen Schneidezähne vor. Schnell stellte sich heraus, dass unter anderem auch die Ausgangssituation nicht fördernd war.

Die klinische Untersuchung zeigte prothetisch insuffizient versorgte Zähne 11 und 22 und konservierend

trolle bestätigte die Miller-Klasse II.<sup>1</sup> Darüber hinaus wurde eine apikale Aufhellung an 22 durchgeführt. Krone 11 war zu breit für die Präparation des Zahnes. Die vorhandene Ästhetik, Rezession und die Beschwerden sind auf die Diskrepanz zwischen Stumpfpräparation und Kronenmodellation zurückzuführen. Die künstlich erschaffenen unter sich gehenden Stellen schufen zirkulär um Zahn 11 Raum für bakterielle Besiedelung.

Mehr zu Luxatemp und weiteren DMG Meilensteinen  
finden Sie hier: [www.dmg-dental.com](http://www.dmg-dental.com)

# 20

## Happy Birthday, Luxatemp!

Das Erfolgsmaterial für  
ästhetische, bruchstabile  
Provisorien wird 20.

Wir bedanken  
uns bei Zahnärzten  
weltweit für das  
Vertrauen.

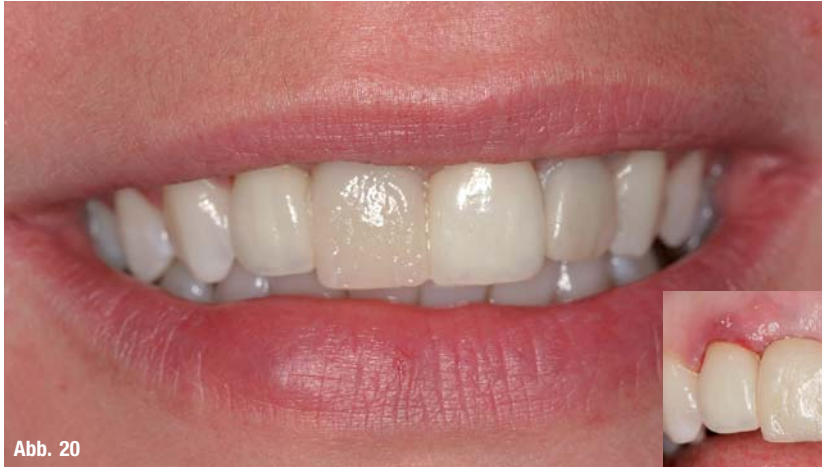

Abb. 20

Regio 22 ein 4,1x10 mm Implantat inseriert. Der Spalt zwischen Implantat und bukkaler Lamelle betrug 1mm und wurde mit einer Mischung aus  $\beta$ -TCP und HA 40%–60% augmentiert.<sup>9,15</sup>

Die Rezession an 11 wurde belassen. Um die Quantität der Weichgewebe zu verbessern und die Rezession zu decken, wurde ein Dermis Augmentat verwendet. Durch die Dermis konnte der Operateur die Rezession

- Abb. 9**\_ Zustand drei Wochen post OP.
- Abb. 10**\_ Provisorische Krone auf dem Modell.
- Abb. 11**\_ Veneers Rohbrand.
- Abb. 12**\_ Fertige provisorische Krone und Veneers.
- Abb. 13**\_ Zustand vier Wochen nach Freilegung.
- Abb. 14**\_ Einprobe Zirkon-Abutment 11.
- Abb. 15**\_ Einprobe Zirkon-Abutment 22.
- Abb. 16**\_ Zirkonkappen in Okklusion.
- Abb. 17**\_ Gewebequalität vier Wochen nach Einsatz Provisorium.
- Abb. 18**\_ Zahn 22 Provisorium nach Freilegung.
- Abb. 19**\_ Zahn 11 Provisorium nach Freilegung.
- Abb. 20**\_ Veneers und provisorische Krone eingesetzt nach Freilegung.

### Planung

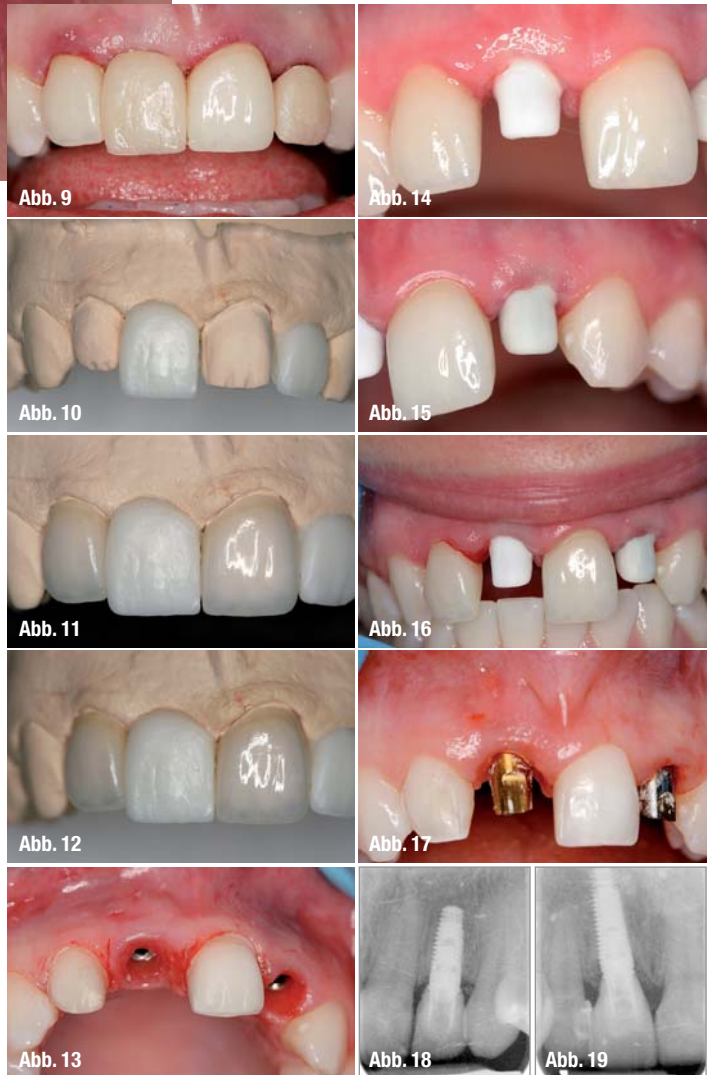Die Zähne 11 und 22 waren nicht erhaltungswürdig. Eine neue Krone an 11 wäre nur mit einer chirurgischen Kronenverlängerung machbar, damit man die biologische Höhe gewährleisten kann. Dies hätte weitere ästhetische Kompromisse zur Folge. Die Zähne 12 und 21 waren ästhetisch nicht zufriedenstellend.<sup>2-5</sup>

Die Behandler haben sich für folgende Planung entschieden:

- Extraktion von 11 und 22 mit Sofortimplantation, GTR und GBR sowie Marylandbrücke als Provisorium.
- Nach Einheilung der Implantate, Veneers an 12 und 21, Freilegung von 11 und 22 mit Weichgewebemanipulation mittels provisorischer Kronen.
- Nach Fertigstellung der Veneers Farbauswahl für die Implantatkrone und Herstellung der definitiven Zirkonoxidkronen.

### Chirurgie

Nachdem die Zähne 11 und 22 vorsichtig entfernt wurden, wurden die Alveolen kürettiert. Anschließend wurde das Bohrprotokoll befolgt und die Osteotomie durchgeführt. Das verwendete Implantatsystem war konisch, selbstschneidend und für Plattform Switching geeignet.<sup>10-14</sup> Die Implantate wurden leicht subkrestal gesetzt, und so lag der Implantathals 0,5 mm unter dem Knochenniveau. Die bukkale Lamelle war 0,5–1 mm dick und blieb unverletzt.<sup>6-8</sup> In Regio 11 wurde ein 4,1 x 13 mm L Implantat und in



unterfüttern, damit die Dicke und das Gingivaniveau erhöht werden.<sup>16-19</sup>

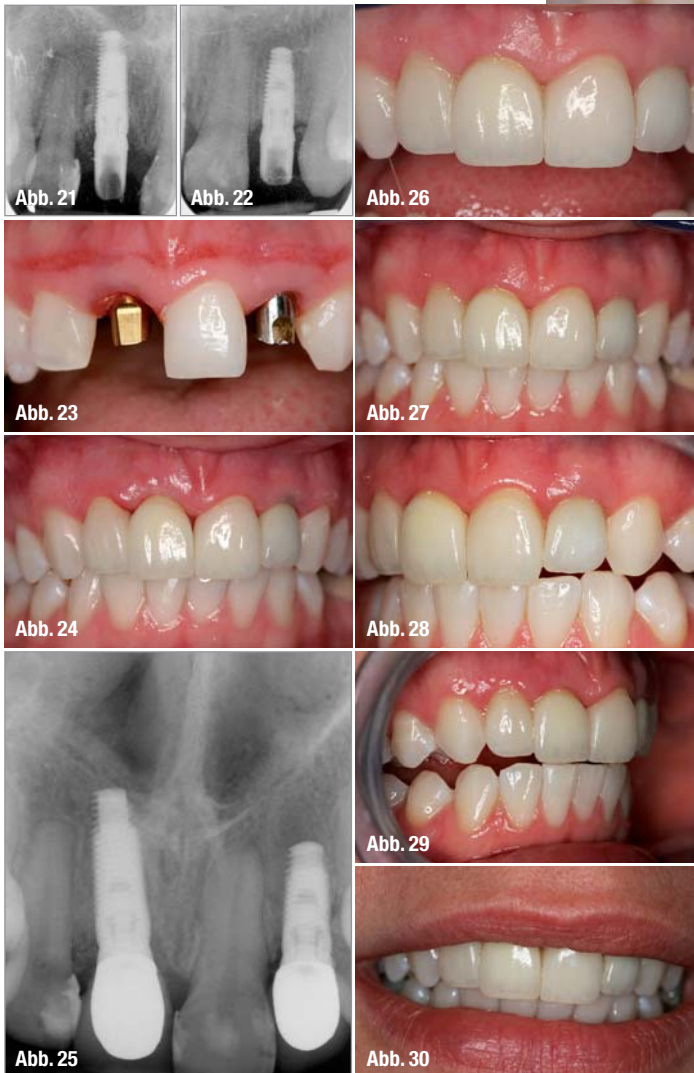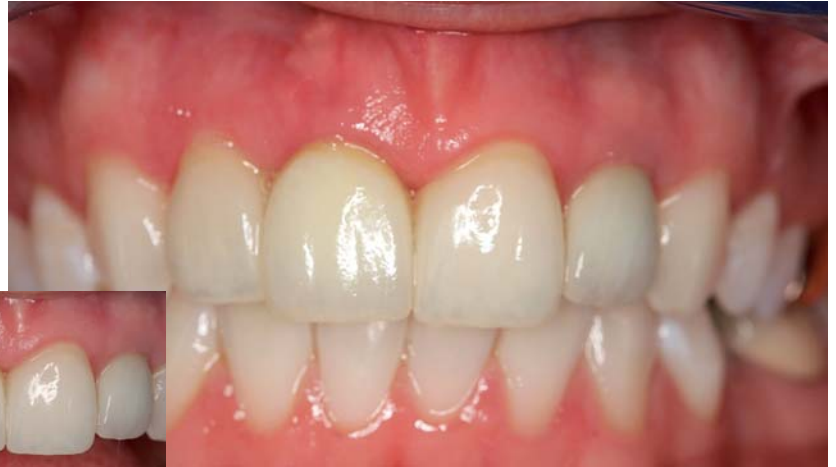Auf die Implantate wurde Kollagen TissueFleece eingesetzt. TissueFleece und Dermis wurden mit einfachen horizontalen Matratzennähten fixiert. Als Provisorium wurde eine Marylandbrücke an die Nachbarzähne geklebt.

Der Recall fand in regelmäßigen Abständen statt: nach 1, 3, 7, 14, 21 und 30 Tagen.

### Provisorische Versorgung

Vier Wochen postoperativ wurde das Provisorium entfernt, die Zähne 12 und 21 wurden für die Veneers

präpariert und ein Laborprovi wurde hergestellt. Das Weichgewebe war in optimalem Zustand, entzündungsfrei und ausgeheilt. Mit dem Laborprovisorium fängt die Weichgewebsmanipulation in den Regionen 11 und 22 an. Zahnfilme dienten der Kontrolle der Passgenauigkeit und dem Ausschluss von Zementresten. Im Labor wurden danach die Veneers 12, 21 und Mock-ups für 11 und 22 hergestellt.



### Veneers

Zunächst wurden vier Wochen nach Freilegung die Veneers definitiv eingesetzt. Anschließend fand die Farbbestimmung für die Implantatkronen, die Einprobe des Abutments und die Einprobe der Zirkonkappchen statt. Bei der Einprobe des Abutments konnte man deutlich sehen, wie das Weichgewebe ausgeformt ist. Die Papillen sind erhalten geblieben, die GTR hat funktioniert und die Rezession ist erfolgreich gedeckt worden. Die zufriedenstellende Dicke des Weichgewebes, die 2 mm betrug, sicherte ein optimales langfristiges Ergebnis. Die Abbildungen der Zirkonkappchen zeigen ein entzündungsfreies Weichgewebe. Die gingivalen Stippelungen sind gut erkennbar und zeugen auch in Regio 11 von einer perfekten Ästhetik.

- Abb. 21\_** Zahn 11 Abutment Einprobe.
- Abb. 22\_** Zahn 22 Abutment Einprobe.
- Abb. 23\_** Abutments und fertiger Zahnersatz.
- Abb. 24\_** Fertiger Zahnersatz.
- Abb. 25\_** Kontrolle Zähne 11, 22 und Zahnersatz.
- Abb. 26\_** Drei Monate nach Einsetzen des Zahnersatzes ...
- Abb. 27\_** ... Okklusion.
- Abb. 28\_** ... links.
- Abb. 29\_** ... rechts.
- Abb. 30\_** ... lächelnd.

### Prothetische Versorgung

Beim Einsetzen der fertigen Kronen wurden mehrere Zahnfilme angefertigt, um zum einen den Sitz der Abutments und der Kronen zu kontrollieren und zum anderen Zementreste subgingival auszuschließen. Die Bilder der eingesetzten Kronen zeigen ein ästhetisches Ergebnis, sowohl in Bezug auf die Kronen als auch in Bezug auf das Weichgewebe. Vier Wochen nach dem Einsetzen zeigen die Bilder ein verbessertes Bild in Bezug auf das Weichgewebe.

### Diskussion

Eine kosmetische und ästhetische Versorgung ist im Frontzahnbereich anspruchsvoll. Die Sofortimplan-

### Freilegung

Die Freilegung erfolgte drei Monate postoperativ. Wegen der hervorragenden Qualität des Zahnfleisches entschied sich der Operateur für einen Mukoperiostlappen, möglichst klein dimensioniert. Ein Schnitt von 4 mm reichte, um die Deckschraube zu entfernen. Die provisorische Krone wurde extraoral auf dem Abutment befestigt, damit keine Zementreste subgingival verbleiben. Die Konditionierung des Zahnfleisches wurde also ohne Gingivaformer mit der Abutment-Kronen-Einheit durchgeführt. Provisorisches Abutment und provisorische Krone wurden für vier Wochen eingesetzt, um das Emergenzprofil aufzubauen.

tation ist keine leichte oder sichere Methode. Sie stellt hohe Anforderungen und sie ist nur mit ausreichenden Kenntnissen und Erfahrung erfolgreich anzuwenden. Die Faktoren, die zum Erfolg oder Misserfolg führen, sind zahlreich und variieren je nach Fall.

Die Implantate sind unbedingt in der prothetisch richtigen Position zu inserieren. Positionierungsfehler können mit der Prothetik nicht ausgeglichen werden. Das Hartgewebe ist wichtig für die langfristige Stabilität der Implantate. Das Weichgewebe ist notwendig, wenn man auf lange Sicht ein ästhetisch gutes Ergebnis halten will. Die Prothetik ist ihrerseits wichtig, um Weichgewebe suprakrestal optimal zu unterstützen und zu erhalten.

Beim Einsetzen der Krone 11 merkt man mesial und distal kleine Defizite an der Höhe der Papille. Die Behandler sind der Meinung, dass durch optimale Implantatpositionierung, optimales Emergenzprofil und optimale Modellierung des Approximalkontaktes solche Defizite nach wenigen Wochen regenerieren. Die Bildung von Pseudopapille wird die kleinen Räume füllen.

Die Kontrollbilder zeigen vier Wochen nach dem Einsetzen des fertigen Zahnersatzes tatsächlich die Bildung von Pseudopapille, die den Zahnzwischenraum schließt und das ästhetische Bild optimiert. Hätte man früher versucht, die Approximalräume mit dickeren Kronen zu maskieren, gäbe es noch größere Defizite.

Weichgewebe braucht optimale Approximalpunktgestaltung, Platz und Unterstützung durch Hartgewebe. Um diese drei Faktoren zu gewährleisten, ist die richtige Planung der gesamten Behandlung wichtig. Die Zusammenarbeit zwischen Spezialisten für Implantologie und kosmetische Zahnheilkunde, Prothetikern und Technikern kann zur Lösung dieser Ausgangssituation führen.<sup>20–25</sup>

**Literatur:**

[1] Int J Periodontics Restorative Dent. 1985;5(2):8–13. A classification of marginal tissue recession. Miller PD Jr.  
 [2] Int J Periodontics Restorative Dent. 2007 Dec;27(6):603–8. Use of the natural tooth for soft tissue development: a case series. Steigmann M, Cooke J, Wang HL.  
 [3] Implant Dent. 2011 Jun;20(3):e38–e47. Soft Tissue Biotype Affects Implant Success. Lee A, Fu JH, Wang HL.  
 [4] Clin Oral Implants Res. 2001 Jun;12(3):207–18. The influence of static and dynamic loading on marginal bone reactions around osseointegrated implants: an animal experimental study. Duyck J, Rønold HJ, Van Oosterwyck H, Naert I, Vander Sloten J, Ellingsen JE.  
 [5] Dent Update. 2001 May;28(4):170–5. Single-tooth implant-supported restorations. Planning for an aesthetic and functional solution. Norton MR.  
 [6] J Periodontol. 2011 Feb 2. [Epub ahead of print] Hard and Soft Tissue Changes Following Crestal and Subcrestal Immediate Implant Placement. Koh RU, Oh TJ, Rudek I, Neiva GF, Misch CE, Rothman ED, Wang HL. Source  
 [7] Int J Oral Maxillofac Implants. 2010 Sep–Oct;25(5):970–8. Socket morphology-based treatment for implant esthetics: a pilot study. Juodzbalys G, Wang HL.

[8] Implant Dent. 2010 Jun;19(3):208–19. Factors and techniques influencing peri-implant papillae. Chow YC, Wang HL.  
 [9] J Periodontol. 2008 Mar;79(3):413–24. Classification of extraction sockets based upon soft and hard tissue components. Juodzbalys G, Sakavicius D, Wang HL.  
 [10] Marginal tissue response to different implant neck design. Bae HE, Chung MK, Cha IH & Han DH. J Korean Acad Prosthodont. 2008 Dec;46(6):602–609  
 [11] J Oral Implantol. 2012 Oct 30. [Epub ahead of print] INFLUENCE OF PLATFORM AND ABUTMENT ANGULATION ON PERI-IMPLANT BONE. A THREE-DIMENSIONAL FINITE ELEMENT STRESS ANALYSIS. Martini AP, Barros RM, Freitas Júnior AC, Rocha EP, Almeida EO, Ferraz CC, Pellegrin MC, Anchieta RB.  
 [12] Int J Oral Maxillofac Implants. 2012 Sep–Oct;27(5):1116–22. Effect of platform switching on collagen fiber orientation and bone resorption around dental implants: a preliminary histologic animal study. Rodríguez X, Vela X, Calvo-Guirado JL, Nart J, Stappert CF.  
 [13] Clin Oral Implants Res. 2012 Oct 1. doi: 10.1111/clr.12037. [Epub ahead of print] Radiological and micro-computed tomography analysis of the bone at dental implants inserted 2, 3 and 4 mm apart in a minipig model with platform switching incorporated. Elian N, Bloom M, Dard M, Cho SC, Trushkowsky RD, Tarnow D.  
 [14] Eur J Oral Implantol. 2012 Autumn;5(3):253–62. A within-implant comparison to evaluate the concept of platform switching: a randomised controlled trial. Vandeweghe S, De Bruyn H.  
 [15] Implant Dent. 2013 Feb;22(1):83–90. doi: 10.1097/ID.0b013e31827afc19. A New HA/TTCP Material for Bone Augmentation: An In Vivo Histological Pilot Study in Primates Sinus Grafting. Piccinini M, Rebaudi A, Sglavo VM, Bucciotti F, Pierfrancesco R.  
 [16] Eur J Oral Implantol. 2011 Summer;4(2):119–25. Human dermis graft versus autogenous connective tissue grafts for thickening soft tissue and covering multiple gingival recessions: 6-month results from a preference clinical trial. Schlee M, Esposito M.  
 [17] J Indian Soc Periodontol. 2012 Jul;16(3):411–6. doi: 10.4103/0972-124X.100921. A comparative clinical evaluation of acellular dermal matrix allograft and sub-epithelial connective tissue graft for the treatment of multiple gingival recessions. Koudale SB, Charde PA, Bhongade ML.  
 [18] J Periodontol. 2012 Oct 22. [Epub ahead of print] Efficacy of Acellular Dermal Matrix and Coronally Advanced Flaps for the Treatment of Induced Gingival Recession Defects: A Histomorphometric Study in Dogs. Al-Hezaimi K, Rudek I, Al-Hamdan KS, Javed F, Iezzi G, Piattelli A, Wang HL.  
 [19] J Evid Based Dent Pract. 2012 Sep;12(3 Suppl):129–42. doi: 10.1016/S1532-3382(12)70025-8. Esthetic soft tissue management for teeth and implants. Fu JH, Su CY, Wang HL.  
 [20] Compend Contin Educ Dent. 2008 Apr;29(3):136–45; quiz 146, 158. When to save or extract a tooth in the esthetic zone: a commentary. Greenstein G, Cavallaro J, Tarnow D.  
 [21] J N Z Soc Periodontol. 2007;(90):12–6. Crown lengthening surgery—the relevance of biological width. Fitzgibbon D.  
 [22] J Oral Implantol. 2009;35(1):18–27. Influence of interimplant distances and placement depth on papilla formation and crestal resorption: a clinical and radiographic study in dogs. Novaes AB Jr, Barros RR, Muglia VA, Borges GJ.  
 [23] J Periodontol. 2008 Jun;79(6):1048–55. Surgical and prosthetic management of interproximal region with single-implant restorations: 1-year prospective study. Romeo E, Lops D, Rossi A, Storelli S, Rozza R, Chiapasco M.  
 [24] J Periodontol. 2011 Mar;82(3):342–9. Epub 2010 Sep 10. Stability of contour augmentation and esthetic outcomes of implant-supported single crowns in the esthetic zone: 3-year results of a prospective study with early implant placement postextraction. Buser D, Witneben J, Bornstein MM, Grütter L, Chappuis V, Belser UC.  
 [25] J Periodontol. 2009 Jan;80(1):152–62. Early implant placement with simultaneous guided bone regeneration following single-tooth extraction in the esthetic zone: 12-month results of a prospective study with 20 consecutive patients. Buser D, Halbritter S, Hart C, Bornstein MM, Grütter L, Chappuis V, Belser UC.

**\_Kontakt** **cosmetic**  
dentistry

**Dr. Eduard Sandberg**  
Zahnarztpraxis  
Dr. Sandberg & Kollegen  
Liebigstraße 11  
60323 Frankfurt am Main  
Tel.: 069 97097171  
Fax: 069 97097272  
E-Mail:  
info@dr-sandberg.de

**Dr. Nikolaos Papagiannoulis**  
proaesthetic dental  
Praxis für kosm. ZHK  
und Implantologie  
Brückenkopfstraße 1/2  
69120 Heidelberg  
Tel.: 06221 9986482  
Fax: 06221 9986484  
E-Mail: info@fsde.com.gr  
www.fsde.com.gr

**Infos zum Autor**

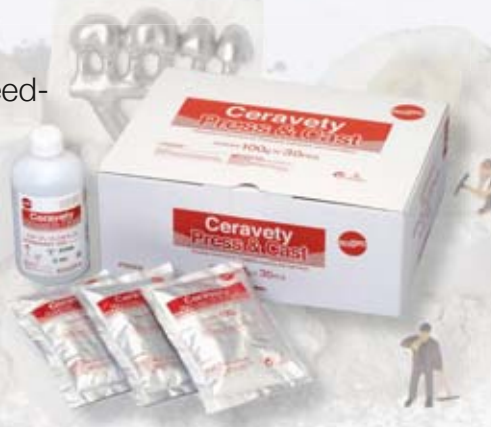

**Dr. Marius Steigmann**  
Steigmann Institute  
Bahnhofstraße 64  
69151 Neckargemünd  
www.implantologie-heidelberg.de

# Besuchen Sie uns auf den regionalen Dentalmessen 2013!

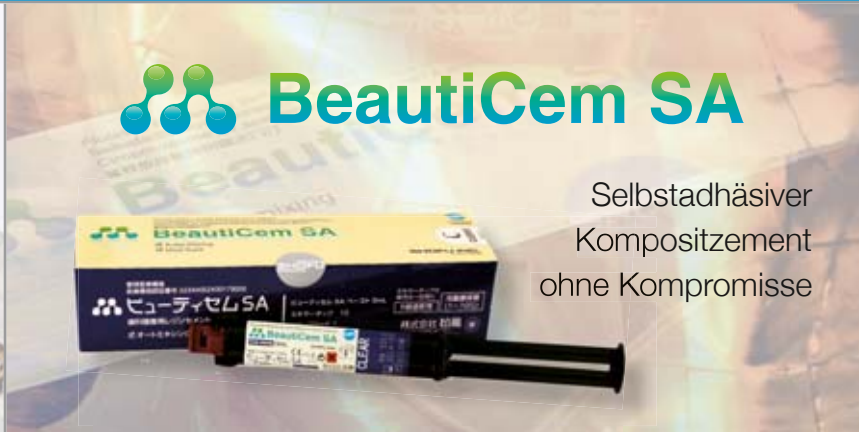## Ceravety Press & Cast

Universal Speed-  
Einbettmasse  
für die Press-  
und  
Gusstechnik



## BeutiCem SA

Selbstadhäsiver  
Kompositzement  
ohne Kompromisse



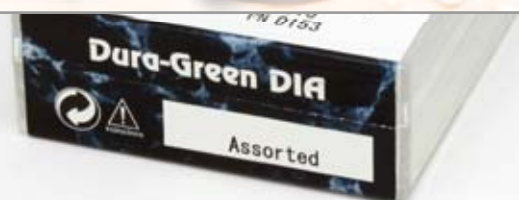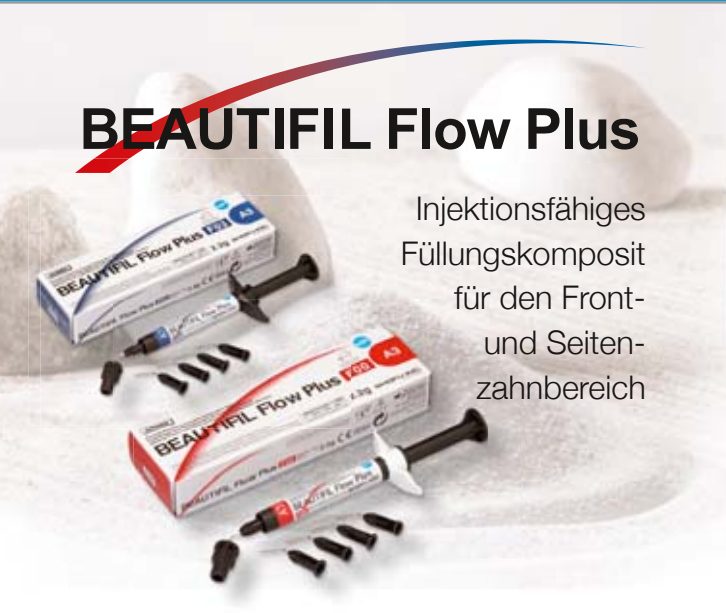## BeutiSealant

Selbstätzender Fissurenversiegler mit  
Fluoridfreigabe - einfach, schonend und schnell!



## BEAUTIFIL Flow Plus

Injektionsfähiges  
Füllungskomposit  
für den Front-  
und Seiten-  
zahnbereich



## Dura-Green® DIA

Diamantierte Profi-Schleifkörper  
für höchste Ansprüche



[www.shofu.de](http://www.shofu.de)