

Lichen ruber mucosae: harmlos bis gefährlich?

Die Ursache der Erkrankung ist noch weitgehend unbekannt. Von Priv.-Doz. Dr. med. Dr. med. dent. Astrid Kruse Gujer und Priv.-Doz. Dr. med. Dr. med. dent. Heinz-Theo Lübbers, Zürich, Schweiz.

Lichen ruber planus – auch Knötchenflechte genannt – ist eine nicht ansteckende, chronisch entzündliche, schubartig verlaufende Erkrankung der Haut und/oder Nägel und der Schleimhäute. Im Bereich der Haut ist sie gekennzeichnet durch juckende rötlich-livide, matt-glänzende Papeln, die sich häufig im Bereich der Knöchelinnenseite befinden. Im Bereich der Schleimhäute kann sie unterteilt werden in genital, ösophageal, konjunktival und oral.

Lichen ruber mucosae

Die Ursache dieser Erkrankung ist weitgehend unbekannt, eine medikamentöse Ursache wird diskutiert und eine T-Zell-vermittelte Autoimmunerkrankung wird vermutet. Bei ca. 30 Prozent der Patienten, die einen Hautbefall aufweisen, ist auch die Mundschleimhaut betroffen. Diese kann jedoch



© Dragon Images

auftritt. Zunge und Gingiva sind seltener betroffen. Zu den Differenzialdiagnosen gehören Morsicatio buccarum und Leukoplakie.

Die papuläre Form wird durch knötchenförmige Veränderungen charakterisiert, die einzeln oder in Gruppen formiert auftreten können. Differenzialdiagnostisch kommt die pseudomembranöse Candidiasis in Betracht.

Bei der plaqueartigen Form sind häufig pflastersteinartige Veränderungen auf dem Zungenrücken oder Planum buccale und seltener an den Zungenrändern zu finden. Diese pflastersteinartigen Modifikationen präsentieren sich meist flächenartig als fleckförmige Weißfärbung, differenzialdiagnostisch muss sicherlich auch der weiße Schleimhautnävus, Leukoplakie und Verätzungen der Mundschleimhaut in Betracht gezogen werden.

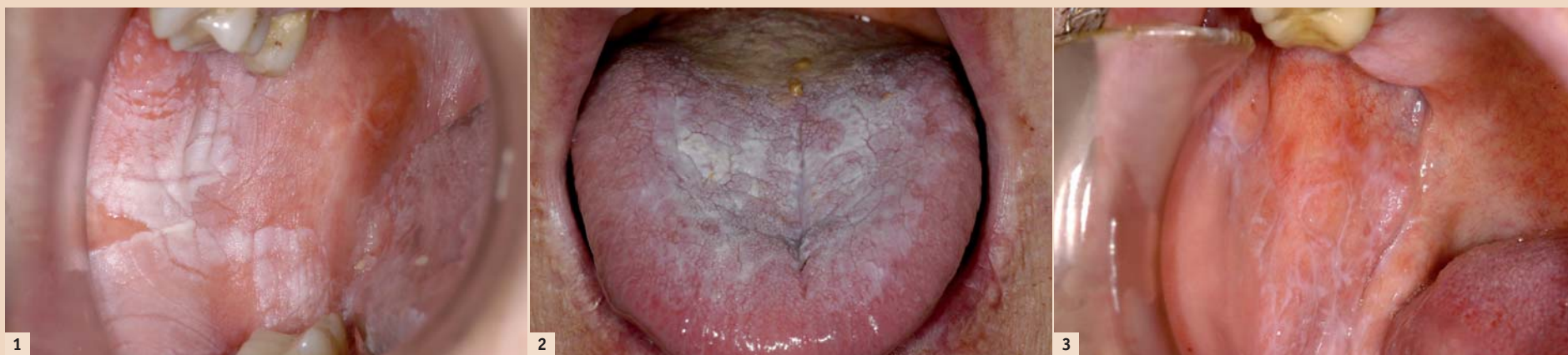

Abb. 1: Plaqueartige Form. – Abb. 2: Pflastersteinartige Veränderungen auf dem Zungenrücken. – Abb. 3: Retikuläre Form im Sinne der Wickhamschen Streifung.

ANZEIGE

Referent | Dr. Andreas Britz/Hamburg

Unterspritzungskurse

Für Einsteiger, Fortgeschrittene und Profis

1	Grundlagenkurs Unterspritzungstechniken	● ● ●
	Basisseminar mit Live- und Videodemonstration	
	05. Oktober 2013 9.00 – 15.00 Uhr	Berlin Hotel Palace Berlin
2	Kursreihe – Anti-Aging mit Injektionen	● ● ●
	Unterspritzungstechniken: Grundlagen, Live-Demonstrationen, Behandlung von Probanden	
	18./19. Oktober 2013 10.00 – 17.00 Uhr	München
	29./30. November 2013 10.00 – 17.00 Uhr	Basel (CH)
	04./05. April 2014 10.00 – 17.00 Uhr	Wien (AT)
	16./17. Mai 2014 10.00 – 17.00 Uhr	Hamburg
	26./27. September 2014 10.00 – 17.00 Uhr	Düsseldorf
3	Die Masterclass – Das schöne Gesicht	● ● ●
	Aufbaukurs für Fortgeschrittene	
	02. November 2013 10.00 – 17.00 Uhr	Hamburg, Praxis Dr. Britz

Programme
Unterspritzungskurse

Nähere Informationen zu den Kursinhalten und den Allgemeinen Geschäftsbedingungen erhalten Sie unter www.oemus.com

Hinweis: Die Ausübung von Faltenbehandlungen setzt die medizinische Qualifikation entsprechend dem Heilkundengesetz voraus. Aufgrund unterschiedlicher rechtlicher Auffassungen kann es zu verschiedenen Statements z.B. im Hinblick auf die Behandlung mit Fillern im Lippenbereich durch Zahnärzte kommen. Klären Sie bitte eigenverantwortlich das Therapiespektrum mit den zuständigen Stellen ab bzw. informieren Sie sich über weiterführende Ausbildungen, z.B. zum Heilpraktiker.

häufig auch alleine befallen sein. Patienten mit einem genitalen Lichen planus weisen in ca. 20 Prozent der Fälle eine Mundschleimhautmanifestation auf.¹ Diese Patienten klagen meist über brennende rötliche Veränderungen der Mundschleimhaut, häufig mit einer weißlichen Streifung, der sogenannten Wickham-Striae, welche durch eine streifenförmige Verbreiterung des Epithels hervorgerufen wird und nach dem französischen Pathologen Louis F. Wickham (1861–1919) benannt wurde. Die häufigste Lokalisation ist das Planum buccale.

Die Prävalenz der oralen Form liegt bei ca. ein bis zwei Prozent. Frauen scheinen häufiger befallen zu sein, das typische Alter liegt zwischen 30 und 60 Jahren. Es gibt in der Literatur mehrere Klassifikationen und Scores,^{2–4} jedoch wird der orale Lichen ruber am häufigsten in sechs Formen unterteilt:

1. retikulär
2. papulär
3. plaqueartig
4. atrophisch
5. ulzerativ/erosiv
6. bullös

Die retikuläre Form ist gekennzeichnet durch die Wickhamsche Streifung, welche meist symmetrisch im Planum buccale beidseits

Bei der atrophischen Form finden sich häufig im Bereich der Zunge erythematöse, schmerzhaft bis brennende Veränderung der Mundschleimhaut; diese blasse bis hochrote Abnormitäten können auf dem Zungenrücken zu Papillenverlust führen. Es können Kombinationen mit der retikulären und ulzerativen/erosiven Form auftreten. Zur Differenzialdiagnose zählt die Leukoplakie/Erythroplakie.

Bei der ulzerativen/erosiven Form liegen Ulzerationen vor, welche meist von einer Fibrinschicht bedeckt sind und umgeben von einer hochroten Schleimhaut. Diese Form entartet am häufigsten und bedarf einer gehäuften regelmäßigen Kontrolle während der Therapie. Zu den Differenzialdiagnosen zählen das Plattenepithelkarzinom und die orale Manifestation des Morbus Crohn.

Bei der bullösen Form finden sich kleine millimetergroße Blasen, die nach der Eröffnung kleine Erosionen bilden. Diese Form findet man am häufigsten im Bereich des Planum buccale und seltener im Bereich der Zunge oder Gingiva. Hierbei zählen zu den Differenzialdiagnosen die blasenbildenden Erkrankungen Pemphigus und Pemphigoid.

Die Einteilung nach Tyldesley³ ist sicherlich in Hinblick auf die Risikoeinschätzung für eine maligne

Faxantwort | +49 341 48474-390

Bitte senden Sie mir das Programm der Unterspritzungskurse zu.

Titel | Vorname | Name

E-Mail-Adresse (bitte angeben)

Praxisstempel

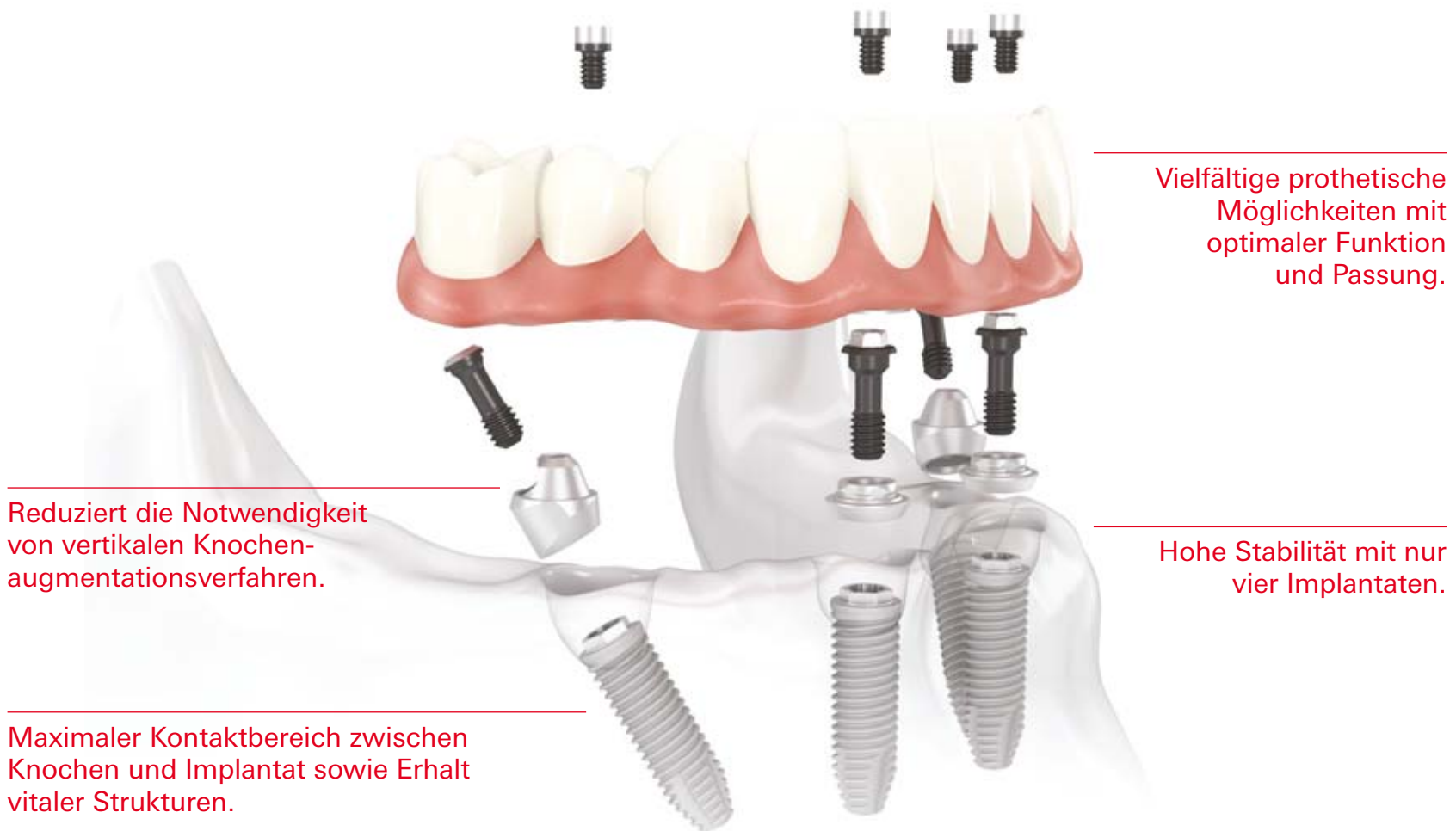
DTAT 10/13

Veranstalter
OEMUS MEDIA AG
Holbeinstraße 29
04229 Leipzig
Deutschland
Tel.: +49 341 48474-308
Fax: +49 341 48474-390
event@oemus-media.de
www.oemus.com



All-on-4™

Das effiziente Behandlungskonzept mit Sofortbelastung.



Vielfältige prothetische Möglichkeiten mit optimaler Funktion und Passung.

Hohe Stabilität mit nur vier Implantaten.

Reduziert die Notwendigkeit von vertikalen Knochen-augmentationsverfahren.

Maximaler Kontaktbereich zwischen Knochen und Implantat sowie Erhalt vitaler Strukturen.



Nobel Biocare Symposium 2014
BMW Welt – München

26. Juni – Vorkongress mit Workshops
27./28. Juni – Symposium

www.nobelbiocare.com/events

Save the date!

Das All-on-4 Behandlungskonzept wurde entwickelt, um Zahnärzten eine effiziente und wirksame Lösung zu bieten, bei der nur vier Implantate eine sofort belastete zirkuläre Versorgung tragen.* Zu den endgültigen Lösungen gehören sowohl festsitzende als auch herausnehmbare Prothesen wie die NobelProcera Implantatbrücke aus Titan oder der Implantatsteg. Die schräg gesetzten Implantate im Seitenzahnbereich helfen relevante anatomische Strukturen zu

umgehen; sie werden mit den Implantaten im Frontzahnbereich verblockt und bieten einen maximalen Halt für die Versorgung, indem Extensionen reduziert werden. Zudem verringern sie durch Vergrößerung des Kontaktbereichs zwischen Knochen und Implantat die Notwendigkeit einer Knochen-augmentation. All-on-4 kann mit dem NobelGuide Behandlungskonzept geplant und durchgeführt werden, wodurch eine präzise Diagnose, Planung und Implantatinsertion sichergestellt werden.

Nobel Biocare ist ein weltweit führendes Unternehmen für innovative, wissenschaftlich fundierte Lösungen im Dentalbereich. Weitere Informationen erhalten Sie von Ihrer Nobel Biocare Niederlassung vor Ort (Tel. +49 221 500 85-590) oder im Internet unter:

www.nobelbiocare.com

* Falls eine Ein-Schritt-Chirurgie mit Sofortbelastung nicht indiziert ist, werden Deckschrauben zur gedeckten Heilung verwendet.

Haftungsausschluss: Einige Produkte sind unter Umständen nicht in allen Märkten für den Verkauf zugelassen.

Bitte wenden Sie sich an Ihre Nobel Biocare Niederlassung, um aktuelle Informationen zur Produktpalette und Verfügbarkeit zu erhalten.



Transformation sinnvoll: non-erosiv (retikulär, papulär, plaqueartig), minor-erosiv (atrophisch, ulzerativ, bullös) und major-erosiv (ausgedehnt ulzerativ).

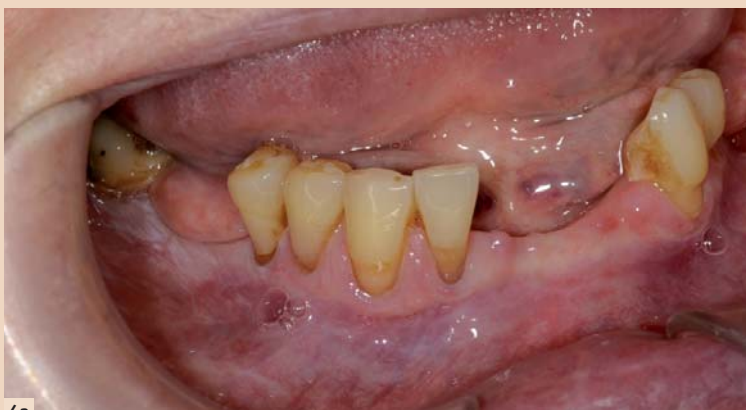In bis zu 17 Prozent der Fälle findet man bei oralem Lichen auch gleichzeitig einen Pilzbefall, was in manchen Fällen die pathohistologische Diagnostik erschwert. In diesen Fällen sollte nach Therapie

buccale am meisten bei oralem Lichen befallen ist, jedoch die häufigste Entartungslokalisation der posteriore Zungenrand ist. Zeichen einer malignen Entartung können sein: Ulzeration, endo-/exophytisches Wachstum mit unklarer Begrenzung, Induration, gelockerte Zähne ohne Vorliegen einer Parodontalerkrankung, vergrößerter Halslymphknoten.

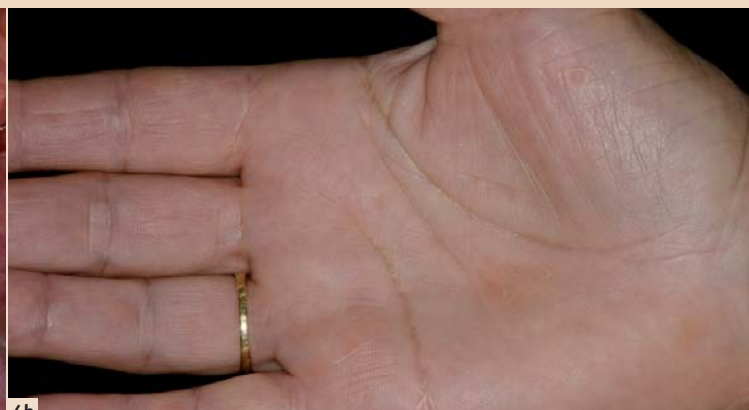Ferner sollten lokale Reize wie beispielsweise scharfe Füllungs- oder Prothesenränder ausgeschaltet und die Mundhygiene optimiert werden.

Sollte es zu einer Verschlechterung des Befundes kommen, muss nochmals eine Biopsie durchgeführt werden, um die Transformation in ein Plattenepithelkarzinom frühzeitig zu erkennen.

sekundäre Candidiasis auftreten. Bei der topischen Applikation wird eine Reduktion der Schmerzsymptomatik von ca. 55 Prozent angegeben.¹ Bei der intraläsionalen Injektion sollte eine Kombination mit einem Lokalanästhetikum in Betracht gezogen werden (z.B. zwei-prozentige Lidocainlösung). Die systemische Applikation ist indiziert bei schweren Formen von ora-



4a



4b

Abb. 4a: Lichen ruber mucosae der Gingiva. – Abb. 4b: Gleiche Patientin mit Veränderungen der Handinnenfläche.

der Pilzkrankung eine erneute Biopsie entnommen werden. Patienten mit einem Lichen ruber mucosae sollten regelmäßig kontrolliert werden, da es zu einer malignen Entartung kommen kann. Das Entartungsrisiko liegt bei ca. 0,4 bis 5,6 Prozent, wobei interessanterweise zwar das Planum

Therapie

Die Therapie bei oralem Lichen planus basiert auf einer immunsuppressiven und antiinflammatorischen Komponente. Auf Alkohol- und Nikotinkonsum sowie auf den Verzehr von gewürzten Speisen als auch Zitrusfrüchten sollte verzichtet werden.

Kortikosteroide

Kortikosteroide können topisch, intraläsional oder systemisch verabreicht werden. Neben den bekannten systemischen Nebenwirkungen (diabetische Stoffwechsellage, gastrointestinale Beschwerden, Hypertonie, Cushing-Syndrom ...) kann auch lokal eine

lem Lichen planus und sollte nicht länger als drei Wochen durchgeführt sowie durch den Hausarzt kontrolliert werden. In der Regel wird 40 bis 80 mg Prednison/Tag für fünf bis sieben Tage verabreicht und dann langsam über ca. zwei bis vier Wochen wieder reduziert – um 5 bis 10 mg/d.⁵

Trotz der relativ guten Ansprechbarkeit, kommt es jedoch nicht bei allen Patienten zu einer Abheilung der Läsionen.

Vit-A-Säure-Derivate (Retinoide)

Retinoide sind Vitamin-A-Analoga und wirken auf die Keratinisierung der Haut und Schleimhaut. Sie können entweder als Mundspüllösung (Retinoral 0,01 Prozent) oder systemisch (Neotigason) verabreicht werden. Bei der Therapie mit Retinoiden sollte eine regelmäßige laborchemische Kontrolle durch den Hausarzt durchgeführt werden. Zu den unerwünschten Nebenwirkungen zählen u.a. erhöhte Blutlipide, Cheilitis, dystopische Nagelveränderungen und Haarausfall.

Calcineurininhibitoren (Ciclosporin A, Tacrolimus, Pimecrolimus)

Ziel dieser Immunsuppressivtherapie ist die Hemmung der Phosphatase Calcineurin und somit die Synthese von inflammatorischen Zytokinen und die Proliferation aktivierter T-Lymphozyten zu blockieren.

Eine lokale Applikation von 0,1 Prozent Tacrolimus 3/d für vier bis acht Wochen scheint in einigen Studien einen besseren Effekt im Vergleich zur lokalen Kortikoidbehandlung zu haben.⁶ Jedoch wird ein erhöhtes Risiko für die Karzinomentstehung diskutiert und auf dieses Problem auch von der amerikanischen Lebens- und Arzneimittelbehörde FDA hingewiesen.

Kontrollen

Patienten mit einer oralen Lichenform bedürfen der regelmäßigen Schleimhautkontrolle. Bei schmerzhaften und/oder ulzerierten Formen sollte eine topische, oder in schweren Fällen eine systemische Therapie begonnen und eine engmaschigere Kontrolle durchgeführt werden. Bei Verschlechterung muss eine erneute Biopsie erfolgen. **DT**

Literatur

- [1] Parashar P: Oral lichen planus. Otolaryngologic clinics of North America 2011; 44(1): 89–107.
- [2] Andreasen JO: Oral lichen planus. 1. A clinical evaluation of 115 cases. Oral surgery, oral medicine, and oral pathology 1968; 25(1): 31–42.
- [3] Tyldesley WR: Oral lichen planus. The British journal of oral surgery 1974; 11(3): 187–206.
- [4] Bethke G, Reichart PA: [Assessment of severity of oral lichen planus using a new clinical index]. Mund-, Kiefer- und Gesichtschirurgie: MKG 2005; 9(3): 152–160.
- [5] Scully C, Carrozzo M: Oral mucosal disease: Lichen planus. The British journal of oral & maxillofacial surgery 2008; 46(1): 15–21.
- [6] Corrocher G, Di Lorenzo G, Martinelli N, Mansueto P, Biasi D, Nocini PF, Lombardo G, Fior A, Corrocher R, Bambara LM, Gelio S, Pacor ML: Comparative effect of tacrolimus 0.1% ointment and clobetasol 0.05% ointment in patients with oral lichen planus. Journal of clinical periodontology 2008; 35(3): 244–249.

ANZEIGE

M1 SL

Basis Modernisierung

bereits ab 9800,-- €

second life

Ihr geliebter Klassiker

mit modernster Technik

und gewohnter Bedienung

ANTERAY Gruppe

RETZL DENTAL

info@retzl.at

Keplerstr. 47 · 8020 Graz · Tel: 0316/ 718245



Kontakt

Infos zum Autor



Priv.-Doz. Dr. Dr. Astrid Kruse Gujer
Klinik für Mund-, Kiefer- und Gesichtschirurgie, Universitäts-Spital Zürich, und Zentrum für Zahnmedizin, Universität Zürich Frauenklinikstr. 24
8091 Zürich, Schweiz
Tel.: +41 44 255-1111
Fax: +41 44 255-4179
info@mkg-chirurg.ch



Infos zum Autor



Priv.-Doz. Dr. Dr. med. Heinz-Theo Lübbers
Tel.: +41 44 255-1111
Fax: +41 44 255-4179
Heinz-Theo.Luebbers@usz.ch

simply smarter

Innovation & Qualität mit echtem Mehrwert!

Implant Direct

100% Fairer Preis 100% Qualität
100% Service 100% Mehrwert



Spectra® System
Sechs applikationsspezifische Implantate



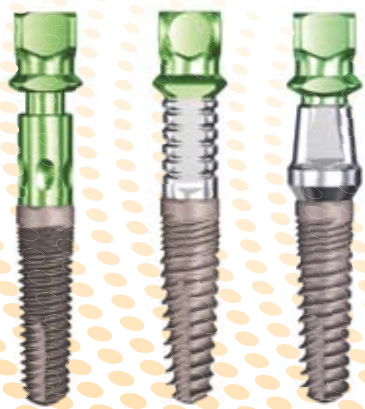
Sechskant



Tri-Lobe

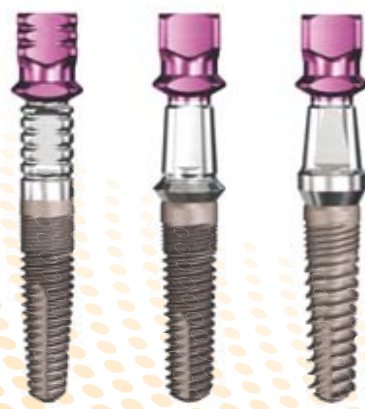


Achtkant



Zimmer® Dental*

Legacy™1 Line
Legacy™2 Line
Legacy™3 Line



Nobel Biocare™*

RePlant® Line
RePlus® Line
ReActive™ Line



Straumann®*

SwishPlus™ Line
SwishPlant™ Line



*Registrierte Marken von Zimmer® Dental, Nobel Biocare™ und Institut Straumann AG



www.implantdirect.at
00800 4030 4030

**BE|ORDER
SMART|ONLINE**

