

4-Quadranten-Rehabilitation mit festsitzenden implantatgetragenen Brücken

Autoren_Dr. Sven Egger, MSc, MSc, ZT Jürg Wermuth

In diesem Beitrag wird die Behandlung einer jungen Patientin (37 Jahre) mit guter allgemeiner Gesundheit vorgestellt.

Die Ausgangssituation in diesem Patientenfall zeigt ein bis auf zwei Molaren im Ober- und ein Molar im Unterkiefer reduziertes Restgebiss, welches bereits im Alter von 17 Jahren mit herausnehmbaren Teilprothesen versorgt worden ist. Die bereits fortgeschrittene horizontale und vertikale Atrophie beider Kiefer stellte in diesem Fall eine echte Herausforderung dar, um dem Wunsch der Patientin nach festsitzendem, implantatgetragenen Zahnersatz zu entsprechen, und schien ohne vorausgehende umfangreiche augmentative Maßnahmen (Beckenkammtransplantat) nur bedingt durchführbar.⁵ Um die geplante Implantation und Augmentation zeitgleich und dennoch ohne stationären Aufenthalt durchführen zu können, wurde ein Konzept mit kurzen und durchmesserreduzierten Implantaten in Kombination mit einer entsprechenden Planungssoftware gewählt, um damit umfangreichere augmentative Maßnahmen in der Transversalen und Vertikalen zu umgehen.^{2,3}

Die habituelle Okklusion wurde zugunsten der zentralen Kondylenposition aufgegeben, da eine größere okklusale Rehabilitation vorgesehen war. Bei der klinischen Funktionsanalyse zeigten sich keine Anzeichen einer myogenen oder arthrogenen Störung. Die ästhetisch-rekonstruktive Behandlung erfolgte mit verblendkeramischen Titanbrückengerüsten (rosa Keramik) und darauf zementierbaren Zirkonoxideinzelkronen von 6–6.

Abb. 1a_ Ausgangssituation.



Abb. 1a

1. Allgemeinmedizinische Anamnese

Erstbesuch und Erhebung der allgemeinmedizinischen Anamnese am 15.04.2008

Die Patientin ist am 25.06.1970 geboren. Sie gibt an, im letzten Jahr an der Schulter operiert worden zu sein. Zudem wurde eine Zystenoperation durchgeführt. 1990 hatte sie eine Brustoperation.

2. Zahnmedizinische Anamnese

Die letzte zahnärztliche Untersuchung fand vor circa einem Jahr statt. Bis zu diesem Zeitpunkt suchte die Patientin den damaligen Hauszahnarzt auf den Philippinen zur jeweiligen Erneuerung der Ober- und Unterkieferprothesen auf.

Die Patientin interessiert sich für implantatgetragenen Zahnersatz im Ober- und Unterkiefer. Sie kommt für eine Zweitmeinung, da ihr in einer anderen Praxis eine Knochentransplantation (Beckenkamm) im Oberkiefer vorgeschlagen wurde. Sie weist darauf hin, dass ihr bereits im Alter von 17 Jahren bis auf zwei Molaren im Ober- und ein Molar im Unterkiefer die Restbezahlung aus Kostengründen entfernt wurde. Sie möchte nach Wunsch auf umfangreichere augmentative Maßnahmen (Beckenkammtransplantat) mit einem damit verbundenen stationären Aufenthalt verzichten. Weiter gibt sie an, dass der Prothesenhalt in beiden Kiefern ungenügend sei und sie sich deshalb entschied, unsere Praxis aufzusuchen. Sie kommt auf Empfehlung des Ehepartners für eine Zweitmeinung.

3. Einstellung des Patienten

Die Patientin ist nach Aufklärung und eingehender Beratung an einer Gesamtbehandlung ihres Kauorgans interessiert.

Sie legt Wert auf eine funktionelle und dauerhafte Verbesserung ihrer Situation und steht einer notwendigen umfangreichen ästhetisch-rekonstruktiven Rehabilitation aufgeschlossen gegenüber.

Mehr zu Luxatemp und weiteren DMG Meilensteinen
finden Sie hier: www.dmg-dental.com

20

Happy Birthday, Luxatemp!

Das Erfolgsmaterial für
ästhetische, bruchstabile
Provisorien wird 20.

Wir bedanken
uns bei Zahnärzten
weltweit für das
Vertrauen.

4. Klinische Befunde

4.1 Klinischer Befund – Zahnstatus																
Planung			IK	IK	IK	IK	B	B	B	B	IK	IK	IK	IK		
+/-		+													+	
I-III																
Befund		w	e	e	e	e	e	e	e	e	e	e	e	e	w	
	8	7	6	5	4	3	2	1	1	2	3	4	5	6	7	8
Befund		e	e	e	e	e	e	e	e	e	e	e	e	e	w	
I-III																
+/-															+	
Planung			B	IK	B	B	IK	IK	B	IK	IK	B	IK	B		

Datum 15.4.2008
 IK= Implantatkrone

4.2 Klinischer Befund – Ästhetik und PAR																
sichtbar							1	1	1	1						
ATV H.		3													4	
ATV W.		4													3	
Taschen		6													5	
	8	7	6	5	4	3	2	1	1	2	3	4	5	6	7	8
Taschen															5	
ATV W.															4	
ATV H.															3	
sichtbar																

Abb. 1b _ Weitestgehend unauffällig. Nach Abnahme der Prothesen ergaben sich im Ober- und Unterkiefer stark atrophierte Kieferbasen.

Abb. 2 _ Die verhältnismäßig schmale Zone an keratinisierter Gingiva im Unterkiefer soll durch eine Kamminzision erhalten werden.

Abb. 3 _ Bei eingesetzten Prothesen werden Disharmonien der Zahnproportionen im UK-Frontzahnbereich (Zahnlänge im Vergleich zu den oberen Frontzähnen) sichtbar, welche im Zuge der Gesamtanierung korrigiert werden sollen. Die Patientin verfügt über eine kurze und schmale Oberlippe. Der Labialkorridor ist schmal.

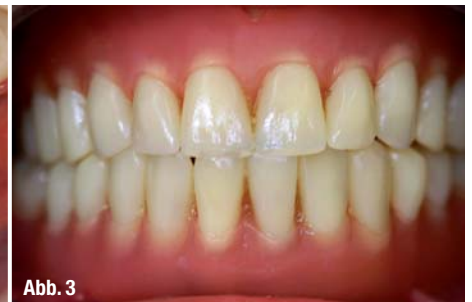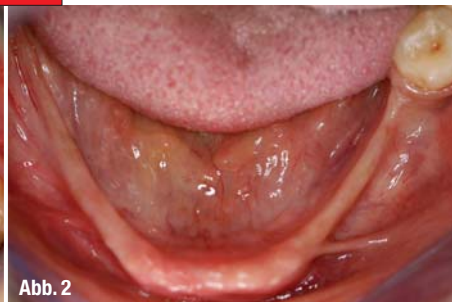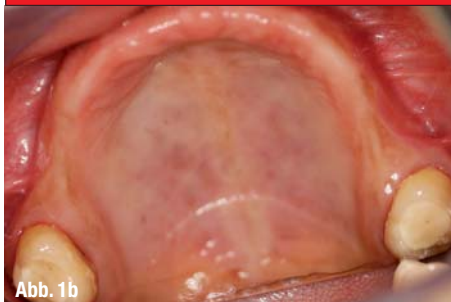Bemerkung: 15.04.2008
 1. SBI (Modifizierter Sulkus-Blutungs-Index nach Mühlemann und Son): 100 %
 2. API (Modifizierter Approximalraum-Plaque-Index nach Lange et al.): 100 %
 ATV H. = Attachmentverlust Hartgewebe

4.3 Klinischer Befund – Funktionsstatus

Die manuelle und klinische Funktionsanalyse ließ auf eine leichte parafunktionelle Aktivität schließen. Das Aufstellen der UK-Prothese bis Regio 47 (in den Bereich des aufsteigenden Astes) sowie die ungenügende Verankerung an 37 führte beim Kieferschluss zum Proglissement und damit zu einer protrudierten habituellen Okklusion. Die manuelle Führung ergab dann auch eine Abweichung in maximaler Interkuspidation (ohne Füh-

rung) und zentraler Kondylenposition (mit Führung) von 2 mm. Leichte, schmerzfremige Krepitationsgeräusche der Gelenke, Deviation nach links bei Öffnungs- und Schließbewegung, leichte Druckdolenzen der Muskulatur bei Palpation. Leichte Hypotonie bei M. masseter und M. temporalis. Zusammenfassung der ästhetischen Problematik: Es zeigt sich hinsichtlich der Funktion (ungenügender Prothesenhalt), der Länge (Ästhetik), Farbe und

Klinischer Befund – Rote Ästhetik



Klinischer Befund – Weiße Ästhetik



Abb. 4

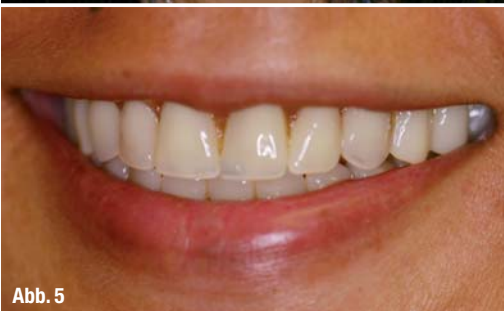

Abb. 5

Klinischer Befund – Dentalstatus

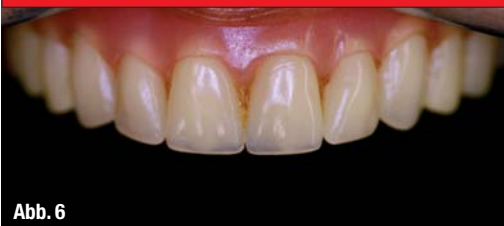

Abb. 6

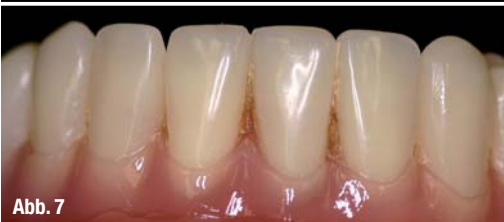

Abb. 7

Klinischer Befund – Zusammenfassung

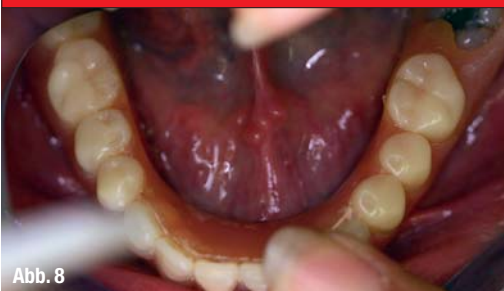

Abb. 8

Form/Proportionen der Zähne ein objektiv verbesserungswürdiger Zustand, welcher auf Wunsch der Patientin im Rahmen einer umfassenden Rehabilitation verwirklicht werden soll.

Klinischer Befund It. OPT

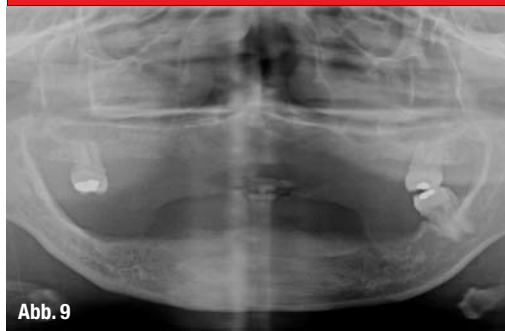

Abb. 9

Diagnosen

- _ Leichte Parafunktion durch ungenügende Verankerung der UK-Teilprothese, welche beim Kieferschluss zum Proglissement und damit zu einer protrudierten habituellen Okklusion führte
- _ Leichte Hypotonie und Druckdolenz der Kaumuskulatur
- _ Leichte, schmerzfreie Krepitationsgeräusche der Gelenke
- _ Gelegentliche Kopfschmerzen, Verspannungen im Schulter- und Halsbereich
- _ Störung der statischen und dynamischen Okklusion
- _ Moderate adulte Parodontitis an den verbliebenen Molaren 17, 27 und 37
- _ Prothetisch und konservierend insuffizient versorgtes Erwachsenengebiss

5. Intraoraler Fotostatus – Anfangsbefund

Hinweis: Aufnahmen der Lateral- und Okklusalansicht wurden gespiegelt, um eine seitenrichtige Darstellung wiederzugeben.
 Aufnahme datum: 28.5.2008
 Kamera: Canon EOS 300D
 Objektiv: Canon Macro Lens EF 100 mm 1 :2,8
 Blitzsystem: Canon Macro Ring Lite MR-14 EX

6. Behandlungsplan

Dentalhygiene (Fotostatus, Situationsabformung)
 Konservierend provisorische Versorgung der kariösen Zähne 17, 27 und 37 mit Glasionomerzement (Extraktion vor Eingliederung der definitiven Restaurationen im Ober- und Unterkiefer).
 Implantation für die definitive Versorgung im Oberkiefer 016–013, 023–026 implantatgetragene Verblendkeramikbrücke (rosa Keramik) mit Zirkonoxid-einzelkronen (nach erfolgter Einheilphase von vier Monaten)
 Implantation für die definitive Versorgung im Unterkiefer 035, 033, 032, 041, 042 und 045 implantatgetragene Verblendkeramikbrücke (rosa Keramik) mit Zirkonoxideinzelkronen (nach erfolgter Einheilphase von zwei Monaten).

Abb. 4 _ Zahnlänge: Die OK-Front empfindet die Patientin als ästhetisch zufriedenstellend, das entspannte Lächeln zeigt zwei Drittel der Länge der oberen Frontzähne.
 Die Lachlinie ist mittelhoch und misst bis in den PM-Bereich. Die konvexe Schneidekantenwölbung trifft beim Lächeln nicht auf die Unterlippe (berührungsinaktives Lächeln).
 Interinzisallinie und Mittellinie stimmen überein. Die Okklusionsebene steht parallel zur Kommissurenlinie (Horizontalen).

Abb. 5 _ Zahnform: Die rechteckige Zahnform der Oberkieferfrontzähne vor allem im Bereich der mittleren Schneidezähne wirkt etwas unharmonisch zur ovoiden Gesichtsförm der Patientin.

Abb. 6 _ Zahnform: empfindet die Patientin als nicht störend. Die ursprüngliche anatomische Kauflächenstruktur ist durch die „jährliche“ Erneuerung der Prothesen vollständig erhalten.

Abb. 7 _ Zahnfarbe: Mit der Zahnfarbe ist die Patientin zufrieden, sie wünscht sich jedoch im Rahmen der Rehabilitation in dieser Frage noch eine leichte Verbesserung.

Abb. 8 _ Zahnstellung: Im OK und UK imponieren weite ovale Zahnbögen. Der OK-Front-Überbiss ist mit ca. 1 mm vor allem im mittleren Schneidezahnbereich zu gering.

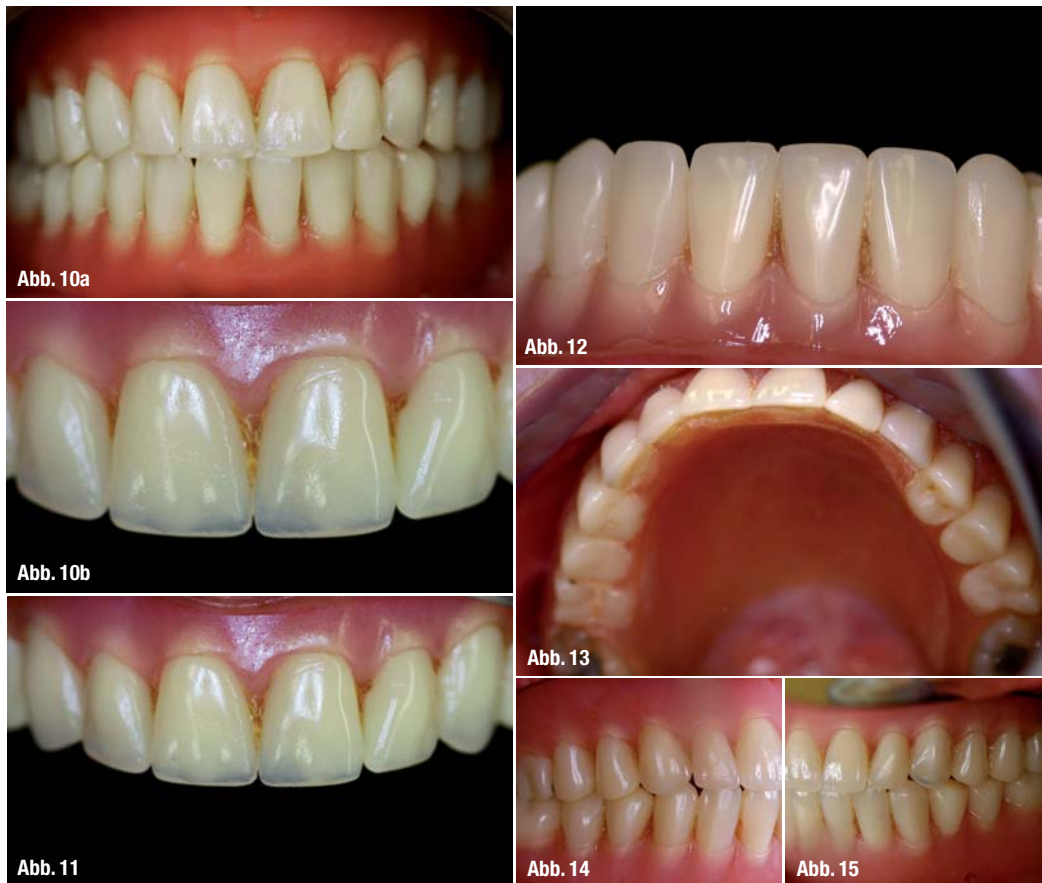Abb. 9 _ Kein Anhalt auf nicht zahnverursachte Prozesse. Kieferhöhlen verschattungsfrei, keine Septierung, Lokalisation beidseits bis in den Bereich der Eckzähne. Fortgeschrittener generalisierter horizontaler und vertikaler Knochenabbau vor allem im Ober- und Unterkieferseitenzahnbereich. Sekundärkaries 17, 27 und 37.

Abb. 10a und b_ a) Front in Okklusion, b) OK 12–22.

Abb. 11 und 12_ OK 13–23/ UK 33–43.

Abb. 13_ OK-Aufbiss.

Abb. 14 und 15_ Rechts/links Okklusion.



Abdrucknahme, Bissnahme mit Schablonen in RKP, Anproben und definitive Eingliederung in den Folgesitzungen.

Nachkontrolle und Nachsorge, Kieferphysiotherapie zur Kräftigung der hypotonen Kaumuskulatur und Stabilisierung der neuen Bisslage.

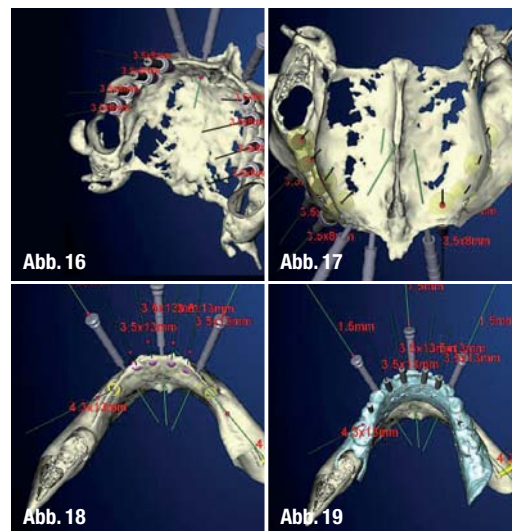
7. Behandlungsablauf

Prophylaxesitzung einschließlich Reevaluation und professioneller Zahnreinigung durch Dentalhygienikerin (Befundaufnahme, Fotos). Provisorische Versorgung 17, 27 und 37: Vitalitätsprobe stark pos., Infiltrations-/Leitungsanästhesie (Articain 1:100.000, Aventis), unvollständige Exkavation (Caries profunda!) unter Verwendung von Kariesdetektor (CARIES DETECTOR, Kuraray). Füllung mit Glasionomerzement (Fuji Plus, GC).

Anfertigung Dental-CT im Ober- und Unterkiefer zur computergestützten Implantation. Virtuelle Ausführung der Implantation mittels Planungssoftware (NobelGuide, Nobel Biocare), anschließender Datentransfer der ermittelten Implantatpositionen zur Herstellung einer individuellen Bohr- und Führungsschablone via Computerfrästechnik (Procera, Nobel Biocare) (Abb.16–19).

Implantation Unterkiefer: Einzeitige Insertion von sechs Dentalimplantaten Replace Select Tapered (Nobel Biocare) nach erfolgter Leitungsanästhesie

(Articain 1:100.000, Aventis) mit Kamminzision zur Schonung der befestigten Schleimhaut. Fixierung der Bohrschablone (NobelGuide) mit drei horizontalen Verankerungstiften (Anchor Pins, Nobel Biocare). Implantation wie folgt: 035RP 13 mm, 033 NP 10 mm, 032NP 13 mm, 041NP 13 mm, 042NP 13 mm, 045RP 13 mm, Replace Select Tapered. Implantatverschluss mit 3 mm HA, Weichteilverschluss mit Supramid 5/0 (Polyamid monofil, nicht resorbierbar, Braun/Aesculap) Prä- und postoperative Antibiose mit Augmentin 625 mg für fünf Tage. Prothesenka-



Lust auf weiße Zähne?

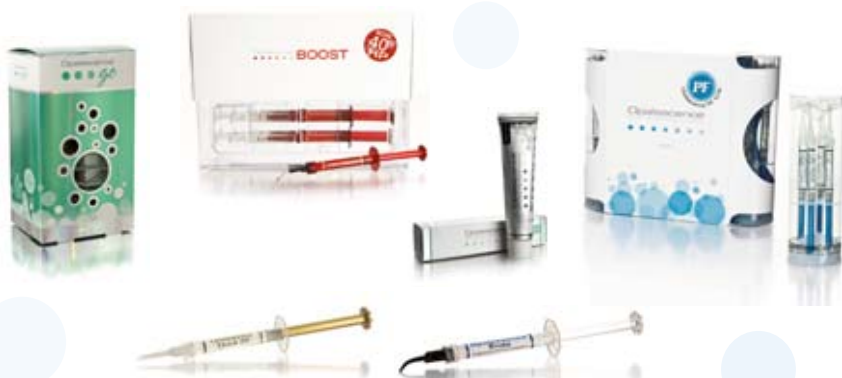

Zahnaufhellung für alle Fälle

Das breiteste Sortiment • Die längste Erfahrung

Opalescence[®]
Professionelle Zahnaufhellung

Der Gold-Standard vom Marktführer



Wir beraten Sie gern.

Tel. 02203-359215

ULTRADENT
PRODUCTS · USA

UP Dental GmbH · Am Westhover Berg 30 · 51149 Köln
Tel 02203-359215 · Fax 02203-359222 · www.updental.de

Vertrieb durch den autorisierten und beratenden Dental-Fachhandel

Abb. 20_ Kamminzision zur Schonung der befestigten Schleimhaut.

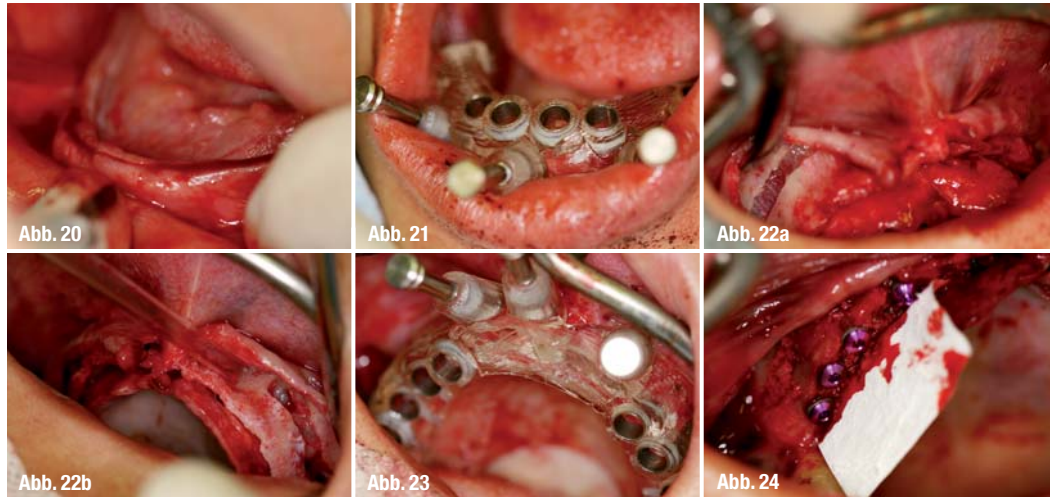
Abb. 21_ Fixierung der Bohrschablone.

Abb. 22a_ Rillenförmige Sinusfensterpräparation.

Abb. 22b_ Mobilisation der Kieferhöhlenschleimhaut für den externen Sinuslift.

Abb. 23_ Aufsetzen der Chirurgieschablone.

Abb. 24_ Stabilisierung Augmentat und Sinuslift mit Kollagenmembran.



renz für zwölf Tage. Nachkontrolle, Nahtentfernung nach sieben Tagen. Weichbleibende Unterfütterung der UK-Vollprothese (Abb. 20 und 21).

Implantation Oberkiefer: Zweizeitige Insertion von acht Dentalimplantaten Replace Select Tapered (Nobel Biocare) nach erfolgter Infiltrationsanästhesie und Kamminzision (zur Schonung der Attached gingiva) mit (Articain 1:100.000, Aventis) mit partiell schablonengeführtem Verfahren (NobelGuide) und beidseitigem externen Sinuslift.

Fixierung der Schablone mit drei horizontalen Verankerungsstiften (Ankor Pins, Nobel Biocare). Implantation wie folgt 016–013, 023–026 NP8 mm Replace Select Tapered, Augmentation mit autologem Knochen, gewonnen aus den sehr schmalen auslaufenden Alveolarfortsätzen des Oberkiefers (Nivellierung der Kieferkämme mit Knochenknabberzange) gemischt mit Knochenersatzmaterial (Bio-Oss, Geistlich Pharma AG, Wohlhusen, Schweiz) im Verhältnis 50/50, Lagestabilisierung mit resorbierbarer Membran (BioGide, Geistlich Pharma AG, Wohlhusen, Schweiz). Implantatverschluss mit Deckschrauben (gedeckte Einheitung aufgrund augmentativer Maßnahmen und geringer Primärstabilität). Weichteilverschluss mit Supramid 5/0 (Polyamid monofil, nicht resorbierbar, Braun/Aesculap). Prä- und postoperative Antibiose

mit Augmentin 625 mg für fünf Tage. Otriven Nasentropfen für zehn Tage. Prothesenkarenz für zwölf Tage. Nachkontrolle, Nahtentfernung nach zehn Tagen. Weichbleibende Unterfütterung der OK-Vollprothese (Abb. 22–24).

Freilegung der Implantate nach Kamminzision in lokaler Anästhesie (Articain 1:100.000, Aventis) und Zuhilfenahme einer Lupenbrille (3,5-fache Vergrößerung, Zeiss). Aufsetzen von 3 mm HA. Weichbleibende Unterfütterung der OK-Vollprothese (Ufi Gel SC, VOCO, Deutschland). Weichteilverschluss mit Supramid 5/0 (Polyamid monofil, nicht resorbierbar, Braun/Aesculap).

Nachkontrolle, Nahtentfernung nach zehn Tagen (Abb. 25 und 26).

Aufsetzen der verschraubten Implantatabdruckpfosten (Impression Coping Open Tray Bränemark-System, Nobel Biocare) auf die Implantate 016–013, 023–026 und 033, 032, 042, 043. Aufsetzen von Multi-unit Abformpfosten (Impression Coping Open Tray Multi-unit, Bränemark-System, Nobel Biocare), Einsetzen von zwei Angled Multi-unit 30° Abutments auf 035 und 045. Die Abdrucknahme erfolgt mittels eines Polyether-Abformmaterials (Impregum F, 3M ESPE). Umspritzung der Abdruckpfosten (Elastomerspritze) und gleichzei-

Abb. 25_ Freilegung der Implantate nach Kamminzision in lokaler Anästhesie (Articain 1:100.000, Aventis) und Zuhilfenahme einer Lupenbrille (3,5-fache Vergrößerung, Zeiss).

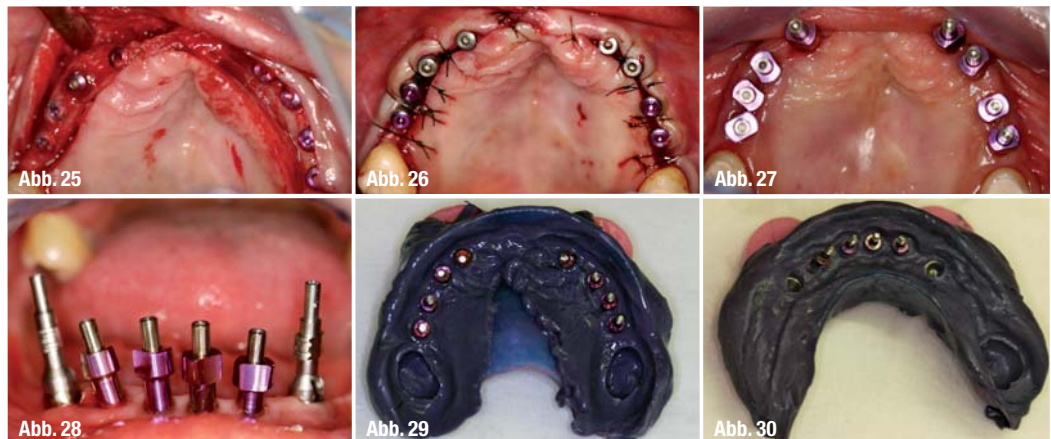
Abb. 26_ Aufsetzen von 3 mm Healingabutments, Weichteilverschluss mit Supramid 5/0 nicht resorbierbar.

Abb. 27_ Aufsetzen der verschraubten Implantatabdruckpfosten (Impression Coping Open Tray Bränemark-System, Nobel Biocare) auf die Implantate 016–013, 023–026 und 033, 032, 042, 043.

Abb. 28_ Aufsetzen von Multi-unit Abformpfosten (Impression Coping Open Tray Multi-unit, Bränemark-System, Nobel Biocare), Einsetzen von zwei Angled Multi-unit 30° Abutments auf 035 und 045.

Abb. 29_ Umspritzung der Abdruckpfosten (Elastomerspritze) und gleichzeitiges Einbringen des Materials in einen individuellen Abdrucklöffel mit Aussparungen (Profibase rosa, VOCO), ...

Abb. 30_ ... um die verschraubten Implantatabdruckpfosten wieder von den Implantaten lösen zu können.



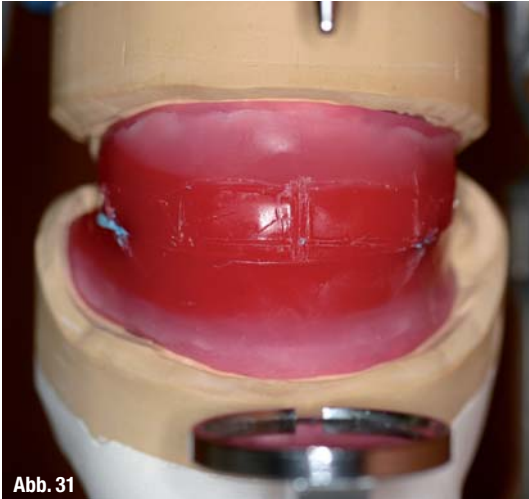


Abb. 31

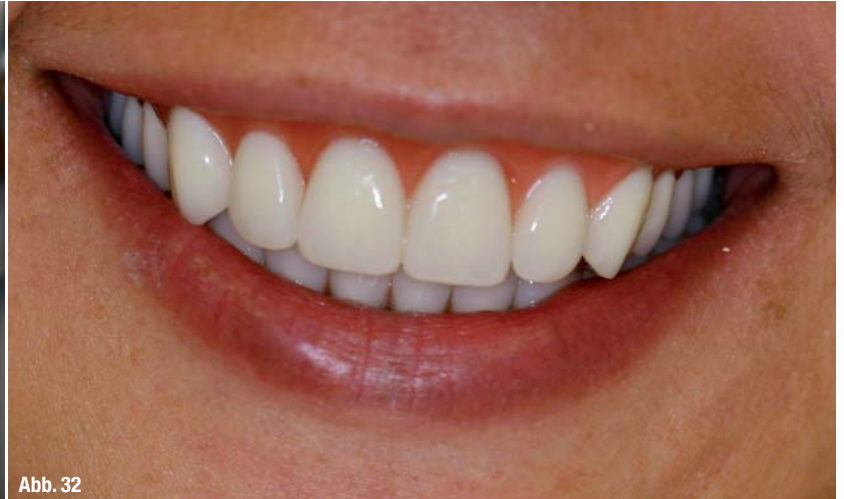

Abb. 32

tiges Einbringen des Materials in einen individuellen Abdrucklöffel mit Aussparungen (Profibase rosa, VOCO), um die verschraubten Implantat-abdruckpfosten wieder von den Implantaten lösen zu können (Abb. 27–30).

Bissregistrierung mit Wachsschablonen: Schablonenbasis aus lichthärtendem Kunststoff (Profibase rosa, VOCO). Einzeichnen von Mittellinie, Eckzahnlinie, Lach- und Lippenschlusslinie, Ausrichtung Oberkieferwachswall nach Camper-Ebene und Bipupillarlinie, Verschlüsselung der Schablonen mit Temp-Bond (Kerr) (Abb. 31).

Erste Kunststoffgerüst-/Wachsenprobe OK/UK-Einzelzahnkontrolle in ästhetischer Hinsicht unter Berücksichtigung der entsprechenden Ästhetikparameter und Notierung eventueller Korrekturen. Ausführliche und detaillierte Besprechung des ästhetischen Ergebnisses mit dem Patienten, Wiedereingliederung der HA und anschließend der OK/UK-Totalprothesen (Abb. 32).

Zweite Kunststoffgerüst-/Wachsenprobe OK/UK-Einzelzahnkontrolle in ästhetischer Hinsicht unter Berücksichtigung der entsprechenden Ästhetikparameter und Notierung eventueller Korrekturen. Ausführliche und detaillierte Besprechung des ästhetischen Ergebnisses mit dem Patienten. Wiedereinglie-

derung der HA und anschließend der OK/UK-Totalprothesen (Abb. 33).

Extraktion der nichterhaltungswürdigen Zähne 17, 27 und 37 unter Lokalanästhesie (Articain 1:100.000, Aventis) und Zuhilfenahme einer Lupenbrille (3,5-fache Vergrößerung, Zeiss).

Erste Anprobe (Rohbrandanprobe). Eingliedern der OK/UK-Implantatbrücken. Kontrolle auf passgenauen und spannungsfreien Sitz. Ästhetikkontrolle im Beisein des ausführenden Zahntechnikers: Einzelzahnkontrolle in ästhetischer Hinsicht unter Berücksichtigung der entsprechenden Ästhetikparameter und Notierung eventueller Korrekturen (Abb. 34).

Zweite Anprobe (Rohbrandanprobe). Eingliedern der OK/UK-Implantatbrücken. Kontrolle auf passgenauen und spannungsfreien Sitz.

Durch eine fehlerhafte Bissnahme/Artikulation kam es zu massiven Vorkontakten im Front- und Seitenzahnbereich, welche nur durch mehrmalige „Einschleifungen“ korrigiert werden konnten. Eine Neuverblendung der Brücken stand somit bevor, weshalb sich der Behandler zusammen mit dem zahntechnischen Labor zur Neuherstellung der Implantatbrücken mit Einzelzahnrestorationen auf Zirkongerüstbasis mit Keramikverblendung (Procera, Nobel Biocare) entschied (Abb. 35).

Abb. 31_ Schablonenbasis aus lichthärtendem Kunststoff (Profibase rosa, VOCO).

Abb. 32_ Anprobe in Wachs 3-3 vor der eigentlichen Gerüstherstellung. Farbe, Form und Stellung der Zähne zeigen eine gute Integration in die umliegenden Weichteilstrukturen.

Abb. 33_ Frontzahneinprobe in Wachs 3-3 auf Wunsch der Patientin mit kleineren Zähnen. Farbe, Form und Stellung der Zähne zeigen ebenfalls eine gute Integration in die umliegenden Weichteilstrukturen.

Abb. 34_ Rohbrandanprobe OK/UK-Titanverblendkeramikgerüste. Die „Wölbungen“ im Zahnalsbereich der OK-3er erscheinen etwas zu prominent. 12, 22 sollen nach apikal um 1mm „verlängert“ werden. Achse 42 steht leicht nach mesial gekippt und ist im Vergleich zum kontralateralen 2er noch etwas zu schmal.

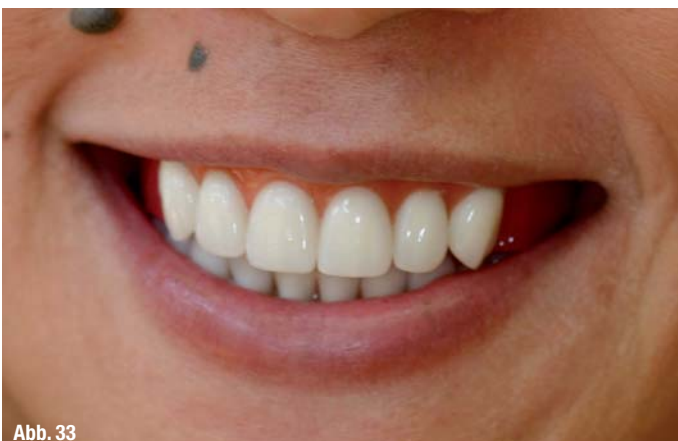

Abb. 33

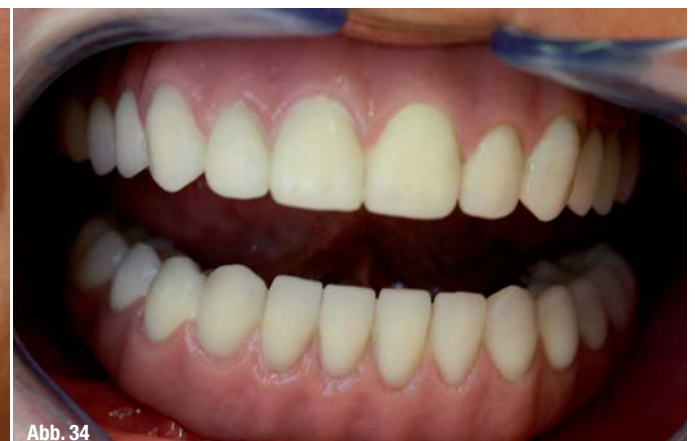

Abb. 34

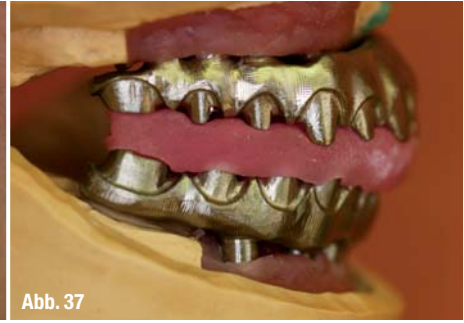
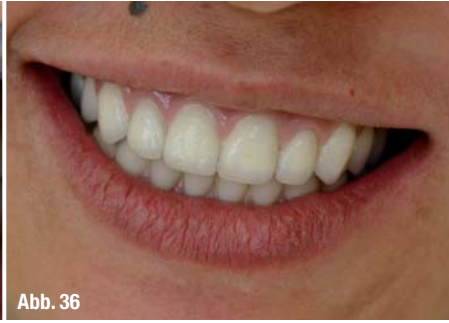
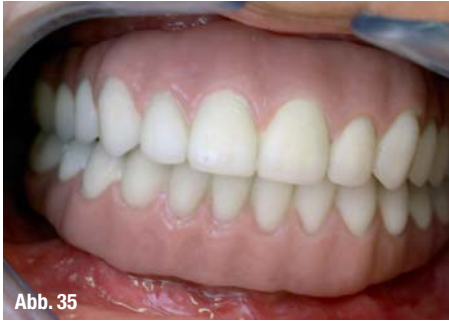Abb. 35_ Rohbrandanprobe der angelieferten Titanverblendkeramikbrücken. Die Unterkiefergerüstbasis benötigt noch großzügige Zugänge für die Implantatzwischenraumpflege. Im Oberkiefer ist aufgrund der mittelhohen Lachlinie die Gerüstbasis 3-3 auf dem Kieferkamm aufliegend gestaltet. Die Reinigung erfolgt dort mit Superfloss.

Abb. 36_ Rohbrandanprobe der angelieferten Titanverblendkeramikbrücken. Korrekte Zahnform und -achsen, Inzisalkantenverlauf parallel zur Unterlippe, Bukkalkorridor entsprechend ausgeprägt, balancierter Verlauf der Gingiva, ausgewogene dentofaziale Proportionen. Durch die fehlerhafte Bissnahme/Artikulation mussten mehrere „Einschleifsitzungen“ durchgeführt werden, was eine Neuverblendung der gesamten Rekonstruktion nach sich gezogen hätte. Der Behandler und das Labor entschlossen sich daher zur Neuanfertigung der Implantatbrücken mit rosa keramischer Verblendung und CAD/CAM-Einzelzahnrestaurationen (Procera, Nobel Biocare, Schweden).

Abb. 37_ Neue Titangerüste mit Bissregistrat auf Grundlage der „alten“ Implantatgerüste zur intraoralen Überprüfung der horizontalen und vertikalen Dimension.

Nach mehreren Einschleifsitzungen waren keine weiteren Vorkontakte auffindbar und die Okklusion stabil. Die Bissregistrierung wurde dann mit ZNO-Paste (Superbite, Bosworth, USA) vorgenommen und nach Remontage, Gesichtsbogenübertragung und Artikulation als Basis (VDO) zur Herstellung der neuen Gerüste verwendet. Die keramischen Brücken dienten dabei zum einen als Schablone (harmonische Hüllkurven), zum anderen als Provisorium bis zur Fertigstellung der zweiten Rekonstruktion (Abb. 36).

Anprobe (Gerüstanprobe): Eingliedern der neu angefertigten Titangerüste. Kontrolle auf passgenauen und spannungsfreien Sitz. Bissregistrierung mit laborgefertigtem Registratträger aus lichthärtendem Kunststoff (Profibase rosa, VOCO), intraorale Registrierung mit ZNO-Paste (Superbite, Bosworth, USA) (Abb. 37).

Anprobe (Rohbrandanprobe): Eingliedern der OK/UK-Implantatbrücken. Kontrolle auf passgenauen und spannungsfreien Sitz. Ästhetikkontrolle im Beisein des ausführenden Zahntechnikers: Einzelzahnkontrolle in ästhetischer Hinsicht unter Berücksichtigung der entsprechenden Ästhetikparameter und Notierung der anfallenden Korrekturen (Abb. 38–40).

Eingliederung der definitiven Versorgung im OK und UK. Anprobe der fertiggestellten Arbeit. Abschließende Kontrolle auf Passgenauigkeit, exakten Sitz sowie statische und dynamische Okklusion. Eingliederung der definitiven Versorgung mittels Goldschrauben (Nobel Biocare). Anfertigung OPT zur röntgenologischen Kontrolle auf passgenauen Sitz der Suprastruktur. Verschluss der Schraubenkanäle mit Guttapercha (Duopercha, DENTSPLY) und Komposit (Tetric EvoCeram, Vivadent). Zementieren der Zirkonoxideinzelkronen mit PANAVIA F 2.0 (Kuraray). Ausführliche und detaillierte Besprechung des ästhetischen Ergebnisses mit dem Patienten (Abb. 41 und 42).

Nachkontrolle und Erhebung der Abschlussbefunde. Aufnahme in das Nachsorgeprogramm.

Diskussion

In dem vorliegenden Fall handelt es sich um eine aufwendige ästhetisch-rekonstruktive Rehabilitation, mit deren Ergebnis sich die Patientin vollumfänglich

zufrieden zeigt. Seitens des Behandlers wurde eine Korrektur der zu groß dimensionierten Unterkieferfrontzähne im Vergleich zu den oberen Frontzähnen vorgeschlagen. Ebenso sollte die dreieckige Zahnform zugunsten einer ovalen Zahnform entsprechend verändert werden.¹

Der durch Atrophie stark verformte Oberkiefer erforderte neben umfangreichen augmentativen Maßnahmen auch die Insertion kurzer und durchmesserreduzierter Implantate, um ausreichend Primärstabilität zu erzielen und weitere augmentative Maßnahmen in der Transversalen und Vertikalen umgehen zu können.^{4, 6, 7} Alternativ hätte der Oberkiefer mit einem Beckenkammtransplantat aufgebaut werden können.

Als nachteilig wäre hierbei die verlängerte Behandlungsdauer (stationärer Aufenthalt) sowie mögliche Komplikationen (Dehiszenzen) beim Weichteilverchluss und beim augmentierten Alveolarfortsatz (Sequestration) zu nennen. Um im Frontbereich ausreichend prothetischen Spielraum zu bewahren, erfolgte die Positionierung der Implantate im Seitenzahngbiet. Bedingt durch die nachzentral gerichtete Atrophietendenz des Oberkiefers können Defizite entsprechend durch eine anteriore Positionierung der Gerüstkomponente vertikal/sagittal kompensiert werden. Eine Implantation im Frontbereich hätte aufgrund der stark atrophierten Verformung des Oberkiefers und der damit verbundenen augmentativen Maßnahmen einen zusätzlichen Aufwand bewirkt. Als Vorteil wäre die günstigere Knochenqualität im Frontbereich zu werten gewesen, die im Vergleich zum Seitenzahn- und Tuberbereich eher abnimmt.

Im Unterkiefer wurde ebenso aufgrund fortgeschrittener atrophischer Verformungen der interforaminale Bereich des Kieferknochens als Implantatlager gewählt. Um für die geplante festsitzende Versorgung ausreichend Stützzone im posterioren Bereich zu erhalten, wurden die distalen Implantate entsprechend der Lokalisation des N. mentalis nach distal inkliniert eingebracht („tilted implants“). Dem Behandler schien die Langzeitprognose der noch verbliebenen zweiten Molaren aufgrund der tiefen kariösen Läsionen (Exkavation mit direkter Überkappung) als fraglich. Ebenso wäre ein festsitzendes Verbundsystem natürlicher Pfeilerzähne mit Implantaten im Hinblick auf die Beweglichkeit der natürlichen Pfeiler-

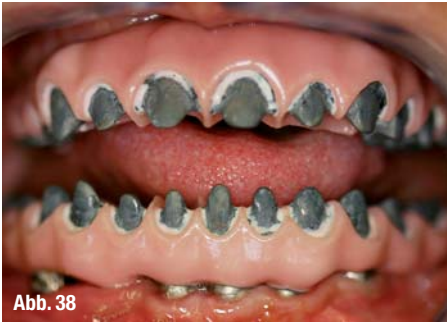

Abb. 38

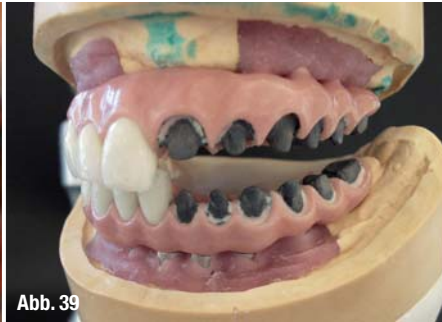

Abb. 39

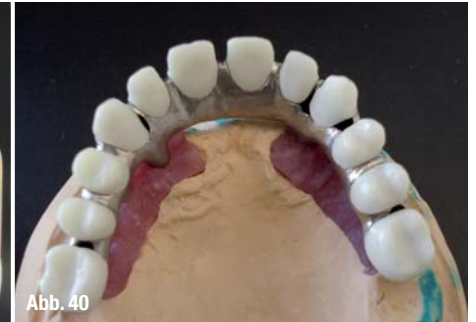

Abb. 40

zähne und den damit verbundenen Risiken von prothetisch/biologischen Misserfolgen eher als nachteilig zu werten gewesen. Nebenbei erwähnt konnte dann auch dem Aspekt der vereinfachten Mundhygiene Rechnung getragen werden. Alternativ hätten die Molaren im Sinne parodontal/taktiler Rezeptoren erhalten werden können. Als nachteilig wäre hierbei der fehlende Antagonist mit eventueller Elongation/Kippung im Unterkiefer rechts zu werten gewesen. Ebenso hätten die Extensionsglieder im ersten Molarenbereich aus Platzgründen lediglich als PM-Glieder gestaltet werden können. Die anfänglich vollverblendete Restauration musste aufgrund einer fehlerhaften Bissnahme/Artikulation umfangreich eingeschliffen werden und ließ beim Korrekturbrand kaum mehr Spielraum für den ausführenden Techniker, da bei der Anfertigung bereits mehrere Keramikbrände stattgefunden hatten. Aufgrund der zahntechnisch anspruchsvollen und umfangreichen keramischen Verblendung wurden dann zugunsten einer besseren Langzeitprognose sowie möglichen prothetischen Misserfolgen (Chipping/Verblendfrakturen) alle Zähne als CAD/CAM-Restaurationen (Zirkongerüste mit Verblendkeramik) gefertigt und definitiv zementiert. Damit wäre bei einer entsprechenden Problematik der Austausch erleichtert, da das Gerüst in situ verbleiben kann und lediglich eine Abformung der betreffenden Situation durchgeführt werden müsste und somit dem Anspruch einer ästhetisch anspruchsvollen Restauration auch in Zukunft Rechnung getragen wäre. Auf-

grund der neuen Bisslage in RKP wurde nach Eingliederung der Brückenrekonstruktionen eine Nachtschiene zur Stabilisierung der Okklusion angefertigt. Des Weiteren wurde die Patientin zur Physiotherapie angewiesen, um die hypotone Kaumuskulatur zu kräftigen bzw. wiederaufzubauen und damit eine Verbesserung der neuromuskulären Bewegungskoordination des Unterkiefers zu erzielen. Einem engmaschigen regelmäßigen Recall steht die Patientin sehr aufgeschlossen gegenüber. Dem Wunsch der Patientin, umfangreiche Augmentationen im Ober- und Unterkiefer verbunden mit stationärem Aufenthalt zu vermeiden, konnte mit dem schablonengeführten Konzept sowie einer strategischen Implantatpositionierung entsprochen werden. Während der Einheilphase (Prothesendruck) kam es zu einem leichten Hartgewebsverlust in Regio 014, welcher durch die Weichgewebe jedoch hervorragend kompensiert wurde und entzündungsfrei ist. Bei periimplantärer Hart- und/oder Weichgewebsreaktion wäre eine Politur der ersten beiden Windungen mittels feinkörnigem Diamant- und Gummipolierer vorgesehen. Weitere augmentative Verfahren kamen für die Patientin vorerst nicht infrage. Die Prognose des Falles ist aufgrund der stabilen Bisslage in ZKP und dem angestrebten protektiven Front-Eckzahn-Führungskonzept aus funktioneller Sicht als günstig zu werten. Abschließend betrachtet, stellt sich die durchgeführte Sanierung für den Behandler in ästhetischer als auch funktioneller/rekonstruktiver Sicht als Erfolg dar.

Abb. 38–40_ Rohbrandanprobe der neu angelieferten Titanverblendkeramikbrücken mit 24 Zirkonoxid-einzelrestorationen. Die Unterkiefergerüstbasis bietet ausreichend dimensionierte Zugänge für die Implantatzwischenraumpflege. Im Oberkiefer ist aufgrund der mittelhohen Lachlinie die Gerüstbasis 3-3 auf dem Kieferkamm aufliegend gestaltet. Die Reinigung erfolgt dort mit Superfloss.

Abb. 41_ Definitive Zementierung der Zirkonoxidverblendkronen mit Panavia 2.0.

Abb. 42_ Oxyguard Sauerstoffgel nach Zementierung, zur Vermeidung einer Sauerstoffinhibitionsschicht.

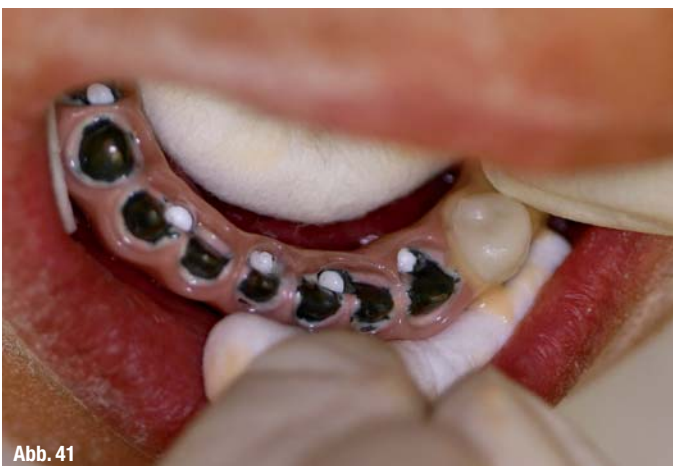

Abb. 41

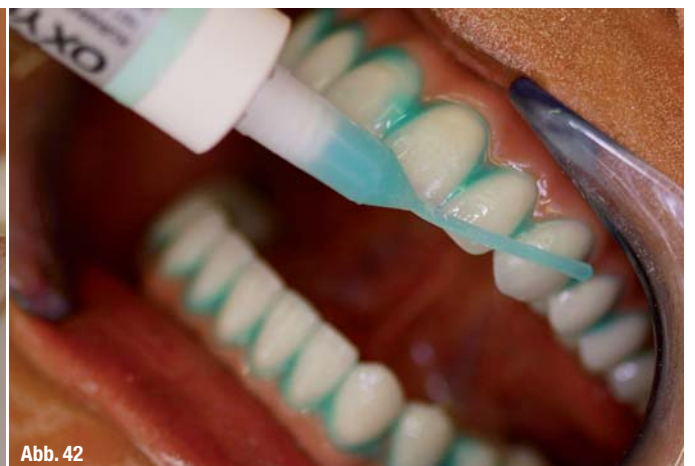

Abb. 42

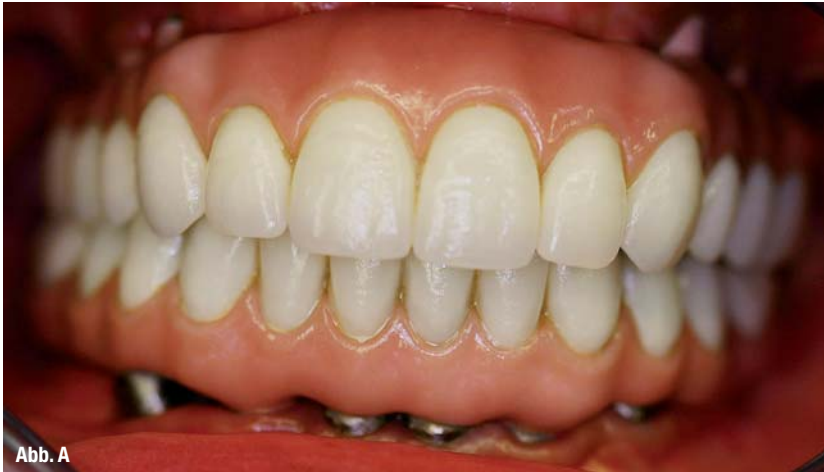

Abb. A

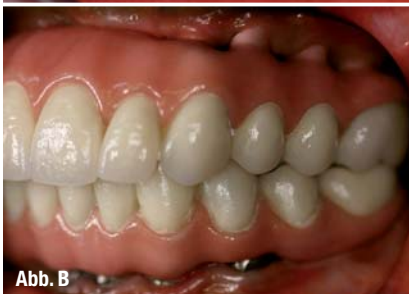

Abb. B

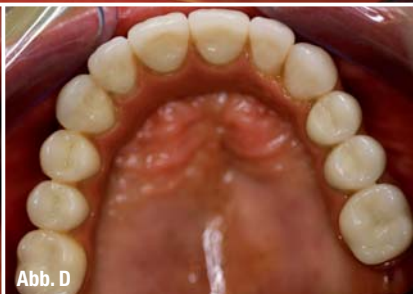

Abb. D

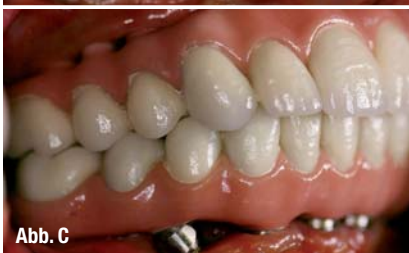

Abb. C

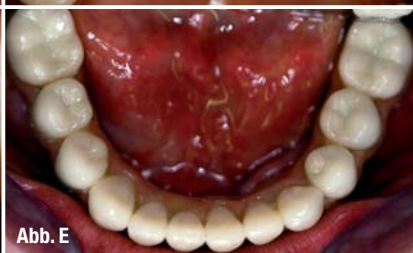

Abb. E

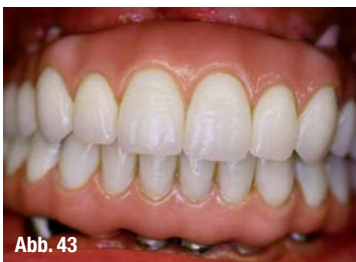

Abb. 43

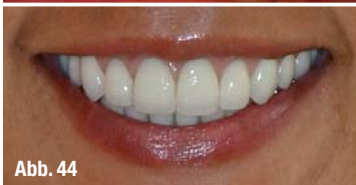

Abb. 44

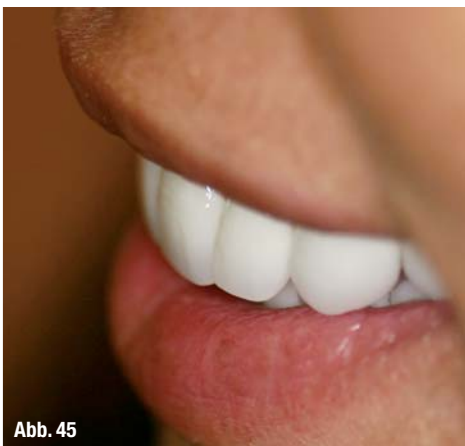

Abb. 45

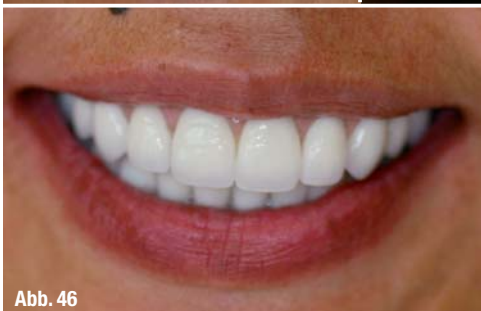

Abb. 46

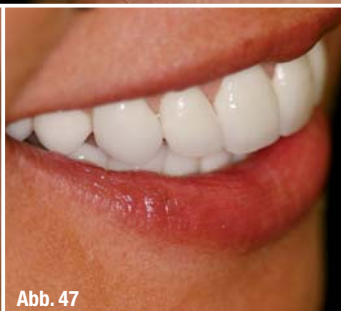

Abb. 47

Schlussbefunde

Intraoraler Schlussbefund: Abb. A–E

Funktionsstatus

Die manuelle und klinische Funktionsanalyse ergab keinen auffälligen Befund. Das Auffinden eines gesicherten Schlussbisses bereitet keinerlei Schwierigkeiten.

Für die dynamische Okklusion wurde eine front-/eckzahngeschützte Variante programmiert. Die manuelle Führung ergab keine weitere Abweichung in maximaler Interkuspitation (ohne Führung) und zentraler Kondylenposition (mit Führung) RKP = IKP.

Leichte, schmerzfreie Krepitationsgeräusche der Gelenke, unauffällige Öffnungs- und Schließbewegung, keine Druckdolenz der Muskulatur bei Palpation.

Rote Ästhetik

Die atrophierten Kieferbasen wurden mit entsprechender rosa Verblendkeramik und einem adäquaten Gerüstdesign rekonstruiert.

Die verhältnismäßig schmale Zone an keratinisierter Gingiva im Unterkiefer konnte durch eine entsprechende Kamminzision („Modifizierte Schablonentechnik“) erhalten werden.

Der Gingivaverlauf im Bereich 22, 23 (zu hoch) und im UK-Frontzahnbereich (unregelmäßig) konnte entsprechend harmonisiert gestaltet werden.

Durch die Korrektur der Achsenneigungen im Prämolarenbereich (schmaler bukkaler Korridor) konnte wieder eine natürliche Lachlinie hergestellt werden. Die Oberlippenstütze zeigt ausgeglichene, harmonische Proportionen bei Lippenschluss und ausgeprägtem Lachen (Abb. 43–45).

Weiß Ästhetik

Zahnlänge: Die OK-Front empfindet die Patientin entsprechend ihrer Vorstellung als ausreichend lang. Das entspannte Lächeln zeigt jetzt ca. 10 mm der oberen mittleren Schneidezähne.

Der seitliche Schneidezahn und der Eckzahn links sind bei entspanntem Lächeln nun deutlich sichtbar. Die Abrasionen im Ober- und Unterkiefer-Eck- und Frontzahnbereich wurden bei der Sanierung korrigiert. Die Proportionen im UK-Frontzahnbereich wurden entsprechend reduziert, sodass nun ein ausgewogenes Größenverhältnis zu den oberen FZ besteht. **Zahnform:** Die vormals rechteckige Zahnform der Oberkieferfrontzähne wurde bei der prothetischen Rehabilitation zugunsten der ovoiden Gesichtsforn der Patientin entsprechend berücksichtigt. Proportionen, Kontur und Sichtbarkeit der Zähne zeigen nun ein ansprechendes Erscheinungsbild beim Lächeln (Abb. 46 und 47).

Dentalstatus

Zahnform: Die abgenutzten und verschlissenen Zähne konnten durch die prothetische Sanierung ins-

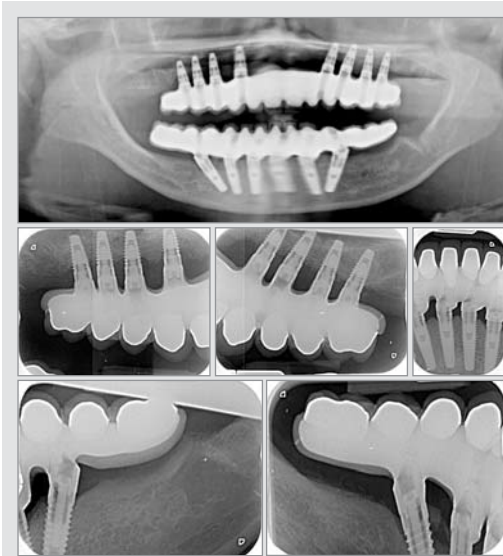


Abb. 48



Abb. 49



Abb. 50

besondere im Bereich der mittleren und seitlichen Schneidezähne sowie der Unterkieferfront rekonstruiert und neu gestaltet werden. Ebenso wurden die Kauflächen der keramischen Brücken anatomisch rekonstruiert (Front-Eckzahnführung).
Zahnfarbe: Durch die Sanierung beider Kiefer konnte die Zahnfarbe entsprechend der vormals verbliebenen Restbeziehung um einen Ton heller gestaltet werden. Die Auswahl der Zahnfarbe (VITA Skala A1) erfolgte auf Wunsch der Patientin.

Ästhetikstatus

Zahnstellung: Im Ober- und Unterkiefer wurde der harmonische Zahnbogenverlauf beibehalten. Der OK-Frontüberbiss sowie die sagittale FZS wurden jeweils um 2 mm erhöht, um zum einen funktionellen (Verbesserung der FZF) Aspekten gerecht zu werden und um andererseits das Lippenprofil zu optimieren (Oberlippenstütze).

Schlussröntgen OPT und RX-S Status (Abb. 48).

Vergleich Ausgang und Abschluss (Abb. 49 und 50).

Literatur

- [1] Rufenacht CR, Fundamentals of Esthetics. Chicago: Quintessenz, 1990: 67–134.
- [2] Jovanovic SA, Spiekermann H, Richter EJ. Bone regeneration on titanium dental implants with dehiscence defect sites. A clinical study. Int J Oral Maxillofac Implants 1992; 7:233–245.
- [3] Buser D, Dula K, Hirt HP, Schenk RK. Lateral ridge augmentation using autografts and barrier membranes: A clinical study with 40 partially edentulous patients. J Oral Maxillofac Surg 1996; 54:420–433.
- [4] Tarnow DP, Cho SC, Wallace SS. The effect of interimplant distance on the height of inter-implant bone crest. J Periodontol 2000; 71:546–549.
- [5] Adell R, Eriksson B, Lekholm U, Branemark P-I, Jemt T. Long-term follow-up study of osseointegrated implants in the treat-

ment of totally edentulous jaws. In J Oral Maxillofac Implants 1990; 5:347–359.

- [6] Monje A, Chan HL, Fu JH, Suarez F, Galindo-Moreno P, Wang HL. Are Short Dental Implants (<10mm) Effective? A Meta-Analysis on Prospective Clinical Trials. J Periodontol. 2012; 23.
- [7] Esposito M, Cannizzaro G, Soardi E, Pistilli R, Piattelli M, Corvino V, Felice P. Posterior atrophic jaws rehabilitated with prostheses supported by 6 mm-long, 4 mm-wide implants or by longer implants in augmented bone. Preliminary results from a pilot randomised controlled trial. Eur J Oral Implantol. 2012 Spring; 5(1):19–33.

Abb. 48_ Das Schlussröntgen zeigt einen spaltfreien Sitz der Suprastruktur und der adhäsiv befestigten Einzelzahnrestorationen. Die Implantate sind vollständig osseointegriert.

Produktliste

Indikation	Name	Hersteller/Vertrieb
Abformmaterial	Impregum (Penta Soft)	3M ESPE
Befestigungszement	PANAVIA 2.0 F	Kuraray
Implantate	Replaceselect Tapered NP, RP	Nobel Biocare
Implantataufbauten	Angled Multi-unit 30° (035/045)	Nobel Biocare
Nahtmaterial	Supramid 5/0	Braun/Aesculap
Verblendkeramik (13)	NobelRondo (Silikatglaskeramik)	Nobel Biocare
Verblendkeramik (rosa)	NobelRondo (Silikatglaskeramik)	Nobel Biocare
LZP, Komposit	Sinfony	3M ESPE

Kontakt



Dr. Sven Egger, MSc, MSc

Grünpfahlgasse 8
 4001 Basel, Schweiz
 Tel.: +41 61 2618333
 Fax: +41 61 2618351
 E-Mail:
 DrSven-Egger@aesthetikart.ch
 www.aesthetikart.ch

Infos zum Autor



ZT Jürg Wermuth

Schönbeinstr. 21/23
 4056 Basel, Schweiz
 Tel.: +41 61 2610101
 Fax: +41 61 2610101
 E-Mail:
 wermuth@surfeu.ch
 www.wermuth-zahntechnik.ch