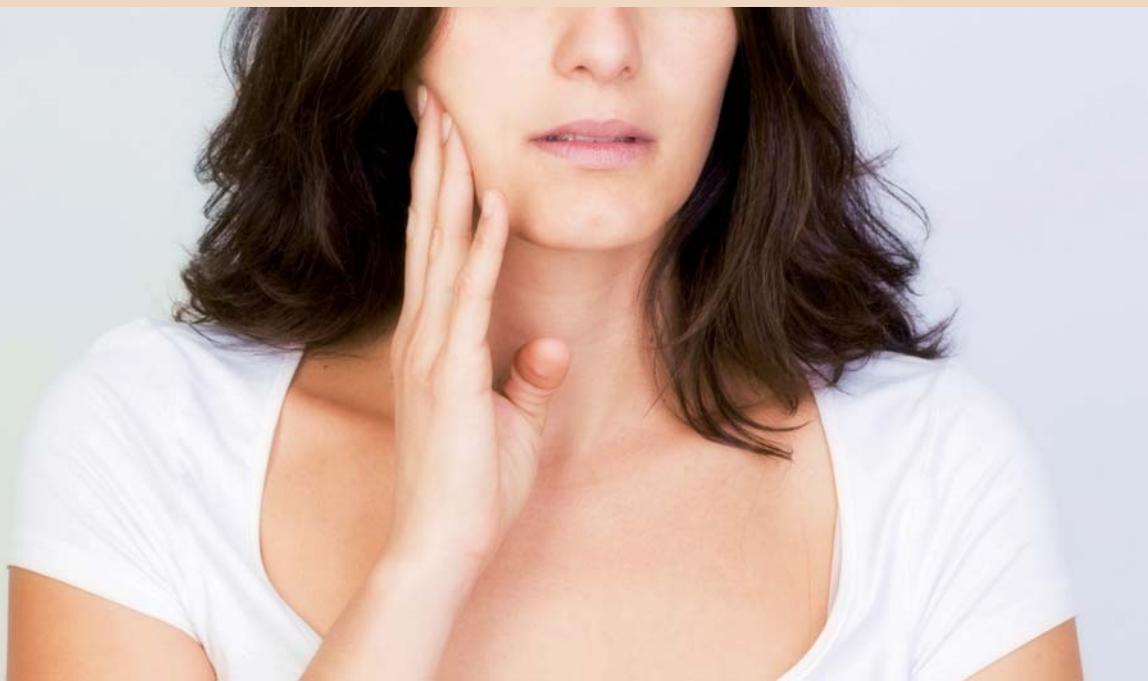


Periimplantäre Erkrankungen: Diagnose, klinisches Management und Prävention

Periimplantäre Erkrankungen sind für Patienten ernsthafte Probleme, die den Implantaterhalt langfristig infrage stellen können und unmittelbar eine Entzündungsbelastung für den Körper darstellen. Für uns Zahnärzte bedeuten sie große therapeutische Herausforderungen. Von Dr. Madeleine Åslund, Wien.



Zu den periimplantären Erkrankungen zählen die periimplantäre Mukositis und die Periimplantitis, beides entzündliche Prozesse der Gewebe in unmittelbarem Kontakt zum Implantat. Bei der Mukositis sind nur die Weichgewebe entzündet, bei der Periimplantitis liegt zusätzlich auch noch ein Knochenverlust vor. All dies geschieht als Reaktion auf den bakteriellen Biofilm Plaque.

Allgemein gilt als anerkannt, dass etwa 10 Prozent der Implantate und 20 Prozent der Patienten von diesem Problem betroffen sind (Mombelli et al. 2012). Diagnostiziert werden diese Erkrankungen durch die Kombination von visueller Inspektion, Sondieren (Luterbacher et al. 2000) und Röntgenuntersuchung (Etter et al. 2002), wobei Ausgangsbefunde nach Eingliedern des Zahnersatzes zum späteren Vergleich obligat sind (5. ITI Consensus Statements 2013).

In der Praxis stellt sich das klinische Management als denkbar schwierig heraus. So zeigt uns die aktuelle Studienlage, dass die nicht chirurgische Therapie der Periimplantitis nicht funktioniert. Frühe Diagnose und rasches chirurgisches Eingreifen scheinen daher geboten.

Angesichts der zur Verfügung stehenden chirurgischen Maßnahmen und den einhergehenden Problemen, wie eher selten akzeptable

zusätzlich ein Bindegewebsstransplantat aus ästhetischen Gründen zeitgleich empfohlen wird, kann der Leser sich bei zunehmender

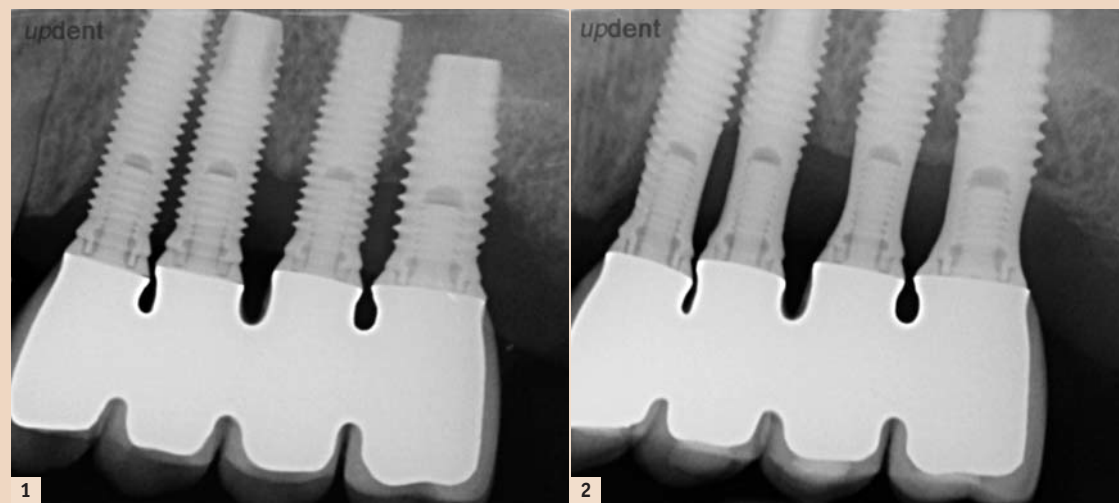


Abb. 1: Röntgenologisch sichtbarer periimplantärer Knochenabbau, deutlich erkennbar der beschränkte Zugang für Hygienemaßnahmen durch zu nahe beieinanderstehende Implantate. – Abb. 2: Konsolidierung der Knochenkontur 15 Monate nach resektiver Chirurgie mit Implantoplastik, deutlich erkennbar auch der teils beachtliche Substanzabtrag an den Implantaten.

ästhetische Resultate bei resektiver Chirurgie mit Implantoplastik, werden immer komplexere Methoden vorgeschlagen, z.B. das Kombinieren von resektiven und regenerativen Vorgehen mit teilweiser Implantoplastik. Wenn dann

Komplexität des Eingriffs die sinkende Vorhersagbarkeit und Praxis-tauglichkeit errechnen. Es stellt sich daher dringend die Frage, ob und wie sich das Auftreten periimplantärer Erkrankungen verhindern oder reduzieren lässt.

Ätiologische Faktoren

Eine gute Evidenzlage bestätigen uns die folgenden ätiologischen Faktoren der periimplantären Erkrankungen: inadäquate Hygiene, Vorgeschichte einer Parodontitis, Qualität der Parodontaltherapie, Frequenz und Qualität des Recalls sowie Rauchen. Wir wissen, dass die Entzündungsprozesse am Implantat denen der Parodontitis sehr ähneln, wenn auch nicht ganz die gleichen. Das Entzündungsinfiltrat dringt bei Implantaten in der Regel ausgedehnter und schneller in tiefe Gewebsbereiche vor, und ein selbstlimitierender Effekt, wie er bei der Parodontitis beobachtet werden kann, scheint an Implantaten zu fehlen.

Wo beginnt die Prävention?

In einer Studie zur experimentellen periimplantären Mukositis beim Menschen konnte eindeutig gezeigt werden, dass die Mukositis entsteht, wenn Maßnahmen zur Mundhygiene ausgesetzt werden, und auch, dass bei Wiederaufnahme

Obwohl für andere ätiologische Faktoren wie iatrogene Einflüsse, z.B. Zementreste, Fehlen keratinisierter Gingiva, nicht vollständig von Knochen umgebener Implantatoberfläche, aber auch Diabetes mellitus und Alkoholkonsum, die Evidenzlage eher limitiert ist, sollten diese dennoch nicht unterschätzt werden. So ist beispielsweise die Entfernung von Zement bei überhängenden Konstruktionen oft nicht oder nur unzureichend möglich. Die Auswirkungen von verbleibenden Zementresten können schwere periimplantäre Entzündungen sein. Mit verschraubten Rekonstruktionen lässt sich dieses Problem eliminieren. Bei Schwierigkeiten mit dem Zugang zum Sondieren lassen sich verschraubte Versorgungen auch zu diesem Zwecke abnehmen, und sollte ein chirurgischer Zugang zum Implantat notwendig werden, erleichtert die Abnehmbarkeit der Versorgung den Eingriff erheblich.

Vorgeschichte von Parodontitis wesentlich

Einen wesentlichen Einfluss auf die Langzeitüberlebensrate von Implantaten hat die Vorgeschichte einer Parodontitis. So sind die Überlebensraten nach 10 Jahren bei Patienten mit moderater Parodontitis 94,2 Prozent und bei Patienten mit schwerer Parodontitis mit 90 Prozent deutlich niedriger im Vergleich zu 98 Prozent bei parodontal gesunden Patienten (Rocuzzo et al. 2010). Entsprechend betragen die Implantatverluste bei Patienten mit moderater Parodontitis 5,8 Prozent, bei Patienten mit schwerer Parodontitis 10 Prozent und bei parodontal gesunden Patienten 2 Prozent. Innerhalb der Gruppe der Parodontitispatienten konnte zudem in dieser Studie eindeutig gezeigt werden, dass die Patienten, die nicht am regelmäßigen Recall teilnahmen, fast doppelt so häufig Periimplantitis aufwiesen als die, die regelmäßig zum Recall kamen (47,2 Prozent vs. 27 Prozent, $p = 0,002$). Ein regelmäßig und qualitativ hoch ausgelegter Recall vermag also deutlich zur Reduzierung des Auftretens von Periimplantitis und Implantatverlust beizutragen.

Parodontale Resttaschen – ein Risiko?

Wie steht es um parodontale Resttaschen, sind diese ein Risiko für Periimplantitis? Auch hier zeigen sich eindeutig Zusammenhänge. In einer Studie, die teilbezahnte Patienten über acht Jahre beobachtet, zeigen die Ergebnisse, dass Parodontitispatienten, die Resttaschen (d.h. mindestens eine Tasche ≥ 6 mm) aufweisen, zu 17,4 Prozent einen Knochenverlust > 3 mm an Implantaten aufweisen, während es bei ausbehandelten Parodontitispatienten ohne Resttaschen nur 3 Prozent sind.

ANZEIGE

Dental Beratung bei Fa. Weickert

Dental-Spezial
auf der Medica
Düsseldorf

in Halle 10 / A80
Preisnachlass
auf das neueste
Produkt unserer
Firmengruppe

500,--€

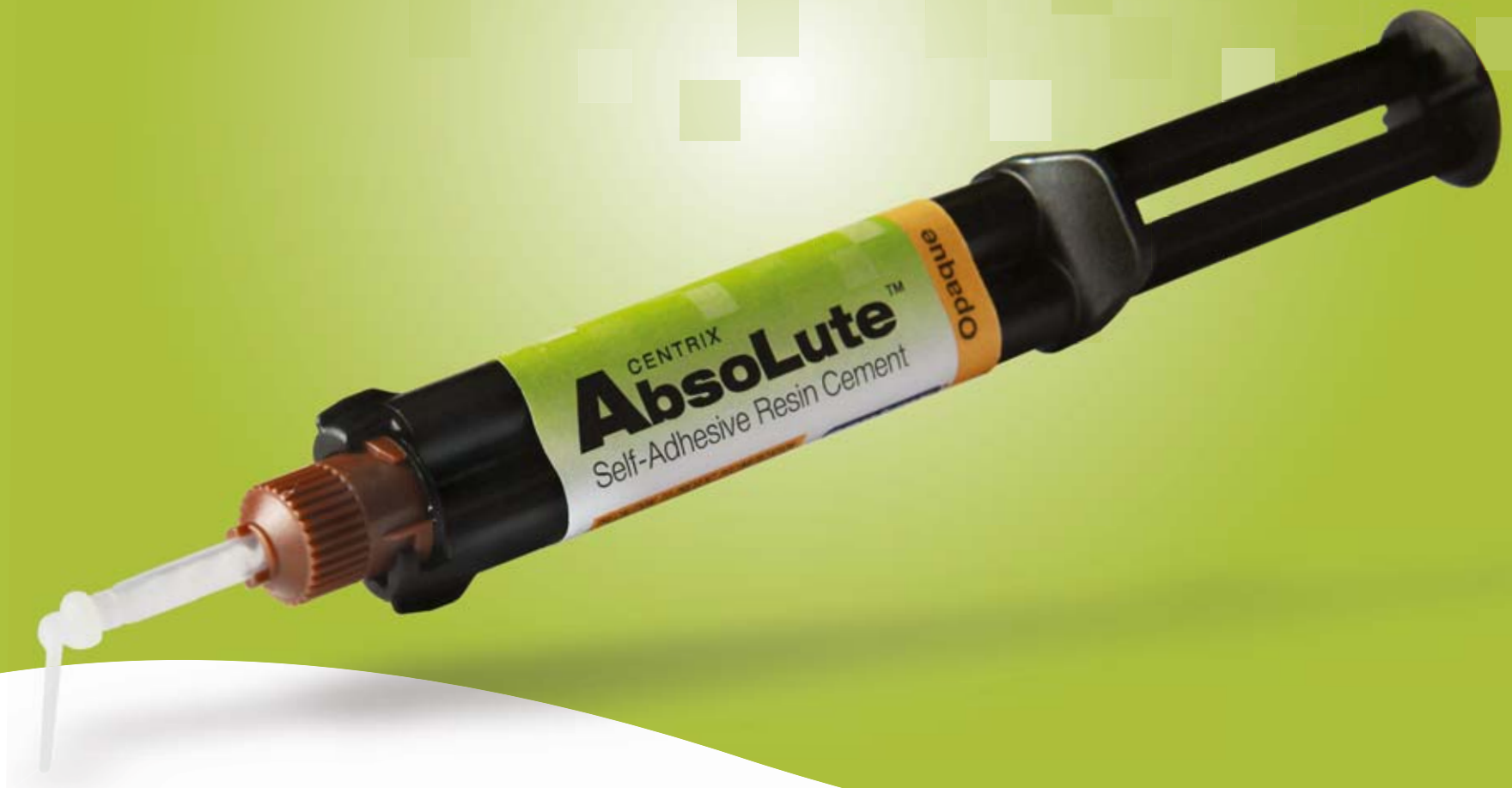F 60
DIXI
M1 SL
Firmengruppe
ANTERAY GmbH

BRÜCKKANALSTRASSE 3 · 90537 FEUCHT · 09128 / 92 66 - 60

MEDICA®

20 - 23 Nov 2013

AbsoLute haftfest AbsoLute stark AbsoLute kostenlos!



Stark. Vielseitig. Einfachste Reinigung.

AbsoLute™ ist ein selbstätzender, selbstadhäsiver, dualhärtender Komposit-Befestigungszement, dessen Rezeptur speziell für das Befestigen von Kronen, Brücken, Inlays, Onlays und Wurzelstifte vorgesehen ist. Bei der Automix-Dual-Spritzenabgabe ist keine Mischung von Hand erforderlich, wodurch eine direkte Abgabe in die Restauration möglich ist. AbsoLute™ ist ein Fluorid-freisetzender Paste/Paste-Befestigungszement, der keine Ätzung, Grundierung oder Bonding der präparierten Oberflächen benötigt. Der Zement lässt sich leicht anwenden, benötigt nur eine kurze Behandlungszeit und stellt ein gutes Bonding mit den meisten Dentalmaterialien her. Der Zement ist röntgendicht und in den Farben Transluzent und Opak erhältlich.

**ABSOLUTE KOSTENLOS
TESTEN!**

Einfach anrufen **0800 2368749**,
Code angeben **DTG-ABS-1113**
und Absolute kostenlos erhalten.
Weitere Informationen finden Sie unter www.centrixdental.de

Dieses Angebot gilt bis zum 31. Dezember 2013



QR-Code für weitere
Informationen zu
ABSOLUTE



FINDEN SIE UNS
AUF FACEBOOK
Centrix, Inc



FOLGEN SIE UNS @
CentrixInc

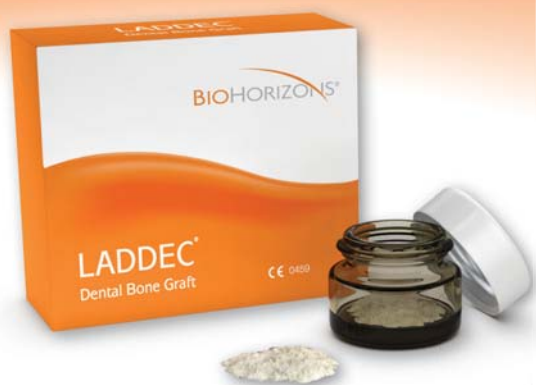

centrix®

Macht Zahnheilkunde einfacher.™

LADDEC[®] & Mem-Lok[®]

für optimierte
Regenerationsergebnisse



LADDEC[®]

der Standard für funktionale und ästhetische
Rekonstruktionen in der Knochenaugmentation



Mem-Lok[®]

die resorbierbare Kollagenmembran mit einer
vorhersagbaren, langen Resorptionszeit

**Fragen Sie nach
unseren aktuellen Angeboten!**

Nutzen Sie unsere Kontaktdaten zur
Anforderung weiterführender Informationen.

BioHorizons GmbH
Bismarckallee 9
79098 Freiburg
Tel. 0761 55 63 28-0
Fax 0761 55 63 28-20
info.de@biohorizons.com
www.biohorizons.com

BIOHORIZONS[®]
SCIENCE • INNOVATION • SERVICE



Im Vergleich, bei den parodontal gesunden Patienten trat entsprechender Knochenverlust an 3,3 Prozent der Implantate auf (Lee et al. 2012). Dies legt nahe, anzunehmen, dass durch konsequente Parodontaltherapie und Recall auch bei Parodontitispatienten das Risiko für das Auftreten periimplantärer Erkrankungen annähernd auf das gesunder Patienten gesenkt werden kann.

Entscheidungsdilemma: Implantate beim Parodontitispatienten

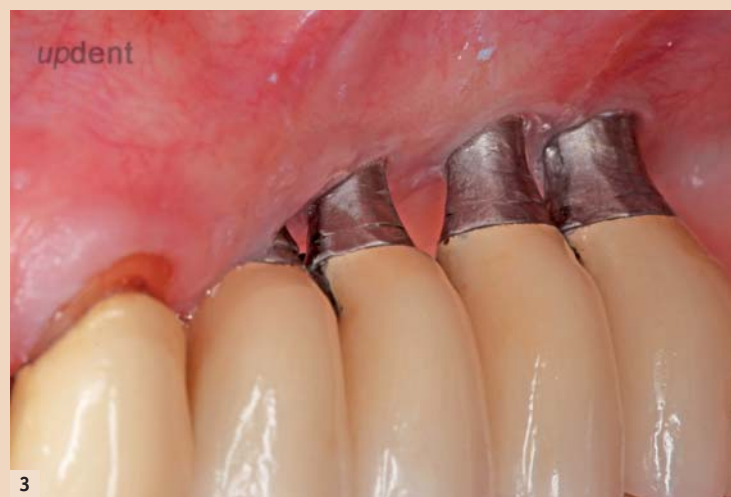Doch auch wenn dies für die Mehrzahl der parodontal erkrankten Patienten gelten mag, gibt es Ausnahmen. In einer Veröffentlichung von Donos & Laurell & Mardas 2012 wird sehr anschaulich das Entscheidungsdilemma zum Thema Implantate beim Parodontitispatienten dargelegt. In der Parodontologie ist bekannt, dass es eine kleine Untergruppe der Parodontitispatienten gibt, bei denen keine Therapie auf lange Sicht Erfolg hat und Zahnerhalt garantiert. Diese sogenannten refraktären Parodontitispatienten oder auch „downhill“ oder „extreme downhill“ Patientengruppen erleben fortschreitenden Attachmentverlust auch bei konsequenter Therapie, kontinuierlicher Diagnose und Behandlung potenziell reinfizierter Stellen und Recall (Hirschfeld & Wasserman 1978). Zudem unterscheiden wir chronische und aggressive Parodontitiden, deren Unterscheidung bei fortgeschrittenem Stadium und ohne Verlaufsgeschichte nicht immer so eindeutig ist. Dazu kommen verschiedene Kombinationen mit Rauchen und anderen systemischen Faktoren. Dieselben Faktoren, die zu erhöhter Empfänglichkeit für Parodontitis führen, mögen auch das Risiko für Periimplantitis erhöhen (Fardal & Linden 2008).

Und die Mikrobiota?

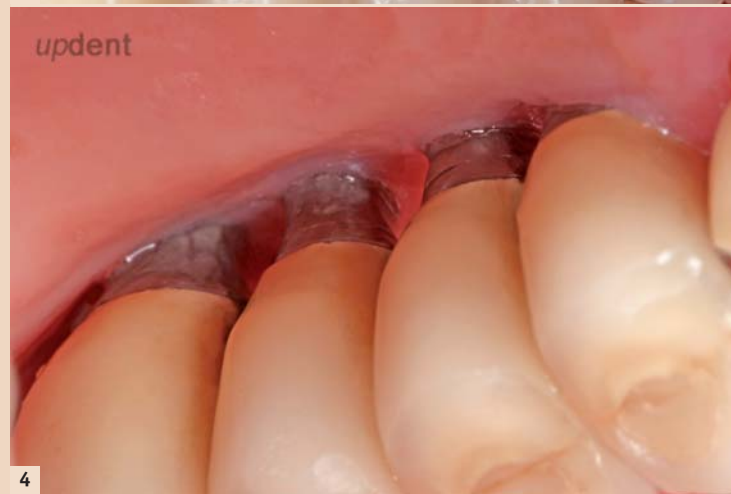Zwischen Periimplantitis und Parodontitis gibt es verblüffend viele Ähnlichkeiten betreffend der ätiologischen Faktoren, auch was die Mikrobiota betrifft. Eine mögliche Erklärung ist die, das parodontale Pathogene von betroffenen Zähnen auf Implantate übertragen werden (Mombelli et al. 1995, Papaioannou et al. 1996). Das Vorhandensein putativer Pathogene an Implantaten ist in der Tat mit höheren Sondierungswerten und klinischer Entzündung korreliert. Es muss jedoch betont werden, dass allein das Vorhandensein von Pathogenen kein absoluter Vorhersagefaktor für Erkrankungen am Implantat ist. In der Praxis sehen wir gelegentlich Periimplantitis bei Patienten, die nicht die klassischen Risikofaktoren zeigen. Im Übrigen lassen sich die parodontalen Pathogene auch nicht durch Extraktion aller Zähne eliminieren (Quirynen & Van Assche 2011).

Risikoanalyse

Eine Risikoanalyse auf Patientenniveau sollte folgende Parameter berücksichtigen: Prozentualer Index des Bluten auf Sondieren, Vorhandensein von Restaschen ≥ 5 mm, Anzahl verlorener Zähne, Attachmentverlust oder Knochenniveau in Relation zum Alter des Patienten, systemische und genetische Fakto-



3



4

Abb. 3: Klinischer Zustand nach resektiver Chirurgie mit Implantoplastik, entzündungsfrei aber mit wenig verbleibender keratinisierter periimplantärer Mukosa bukkal. Patientin kommt regelmäßig zum 3-monatigen Recall. – **Abb. 4:** Von palatinal deutlich zu sehen der erschwerte Zugang für Hygienemaßnahmen, bedingt durch den resultierenden Unterschied im Niveau der Gewebe.

ren, Rauchen. Demnach können Patienten eingestuft werden als solche mit niedrigem, mittlerem und hohem Risikoprofil. Bei Patienten mit mittlerem Risiko sollten verbleibende Parodontaltaschen mit weiterführenden Mitteln eliminiert oder reduziert werden, bevor es zur Implantation kommt. Ein Beispiel für einen Patienten mit hohem Risikoprofil wäre einer, der eine signifikante Anzahl von Restaschen hat, die auf Sondieren bluten, mit suboptimaler Hygiene und/oder Rauchgewohnheit und/oder schlecht eingestelltem Diabetes mellitus. Bei solchen Patienten sollte die weiterführende Parodontaltherapie zur Taschenelimination und Zahnerhalt im Vordergrund stehen und eine Versorgung mit Implantaten zeitlich möglichst lang nach hinten hinausgeschoben werden. Auch sollten andere restaurative Alternativen in Erwägung gezogen werden. Das Erkennen des Risikoprofils eines Patienten setzt voraus, dass eine mögliche Parodontalerkrankung diagnostiziert und der Patient einer entsprechenden Therapie zugeführt wird. Auch bedarf es der in der Parodontaltherapie üblichen längeren Beobachtungszeiträume mit entsprechend regelmäßig erneuter Evaluierung der parodontalen Situation, bevor eine Einschätzung dazu gemacht werden kann, wie die individuelle Reaktion auf die Therapie ausfällt.

Klinische Erfahrung und Evidenz bedeutend

In Zeiten, in denen sogar vorgeschlagen wurde, Implantate mit Periimplantitis frühzeitig „proaktiv“ oder „strategisch“ zu extrahieren, damit zukünftiger Knochenverlust verhindert wird und möglichst schnell ein neues Implantat gesetzt werden kann, halte ich es für wichtig,

sich auf die klinische Erfahrung und Evidenz zu besinnen, die uns klar bestätigt, was vorhersagbar funktioniert. In der Parodontologie können wir auf eine lange Tradition guter wissenschaftlicher Untersuchungen zurückschauen. Die Therapiekonzepte sind für die große Mehrzahl der Parodontitispatienten vorhersagbar erfolgreich und bei konsequenter Durchführung ist Zahnerhalt und die Gesunderhaltung von Implantaten über viele Jahre sehr gut möglich. Prävention ist ein Gesamtkonzept, bei dem das Herstellen und Aufrechterhalten klinischer Situationen, die das Risiko für das Auftreten von periimplantären Erkrankungen minimieren, im Vordergrund stehen. Empfehlungen zu diesem Thema finden Sie auch in den 5. ITI Consensus Statements 2013 (Gruppe 5). **DT**

Literaturliste



Kontakt

Infos zum Autor



Dr. Madeleine Åslund
MCLinDent Perio
Spezialistin für Parodontologie
(ÖGP und DGP), ITI Fellow

updent Zahnärzte
Ordination Dr. Karl Schwaninger
Ordination Dr. Walter Wadsak
& Konsiliarärzte
Liechtensteinstraße 8
1090 Wien, Österreich
Tel.: +43 1 3190077
Fax: +43 1 3190080
office@updent.at

Digitalisierung

Das Überlebensgeheimnis von Dentallaboren

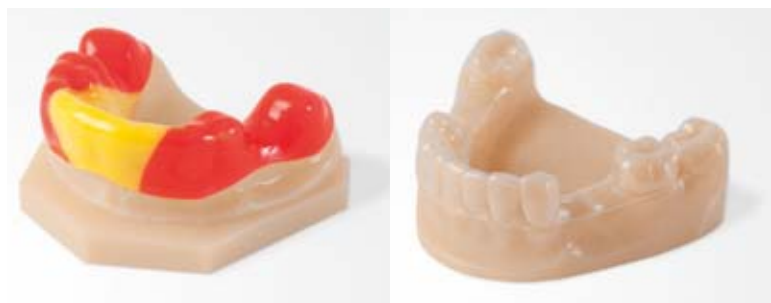

Objet30 OrthoDesk

Die Zukunft der Kieferorthopädie auf Ihrem Schreibtisch

Die neue, speziell für kleinere Dentallabore und Kliniken entwickelte Objet30 OrthoDesk ist bürotauglich, kostengünstig und benutzerfreundlich. Dies ist der erste 3D-Drucker, der moderne 3D-Drucktechnologie auf Ihren Schreibtisch bringt.

Ab sofort können Sie Hartgipsmodelle, kieferorthopädische Hilfsmittel, Positioning-Trays und transparente Zahnspangen schneller fertigen als je zuvor. Digitalisieren Sie Ihre Arbeit und verzichten Sie auf die umständliche Lagerung physischer Modelle.



Nutzen Sie noch heute die Vorteile digitaler Kieferorthopädie:

- Steigerung der Fertigungskapazität bei höherer Präzision
- Verkürzte Fertigungsdauer
- Keine Lagerung herkömmlicher Gipsmodelle erforderlich
- Wettbewerbsvorteile
- Keine umständlichen physischen Abdrücke

Erfahren Sie, wie mit Objet 3D-Druckern von Stratasys die digitale Kieferorthopädie in Ihrem Labor Realität wird.

stratasysdental.com | marketing.emea@stratasys.com | +49 7229 777 2-0