

Das Erfolgsrezept: mehr Zeit für eine einfache und effiziente Spülung

Einfache Aufbereitung mit einem neuen Konzept. Prof. Dr. Edmond Koyess aus Beirut, Libanon, präsentiert einen klinischen Fall.

Eine 40-jährige Patientin mit akuter Pulpitis an Zahn 27 wurde in meine Ordination überwiesen. Die klinische Untersuchung ergab keine Kontraindikation für eine Wurzelkanalbehandlung und bestätigte die Diagnose des überweisenden Zahnarztes. Die präoperativen Röntgenaufnahmen zeigten eine tiefe kariöse Läsion auf der mesialen Seite des Zahns. Ausserdem war zu sehen, dass der Zahn drei Wurzeln hatte, und zwar eine mesiale und eine distale Wurzel mit jeweils mässiger Krümmung im apikalen Drittel sowie eine gerade palatinale Wurzel.

Mein Behandlungsplan war eine Wurzelkanaltherapie in einer Sitzung. Nach der Lokalanästhesie und dem Anlegen des Kofferdams wurde unter einem zahnärztlichen Operationsmikroskop die Zugangskavität präpariert. Dabei stellte sich heraus, dass es vier Kanäle gab, was im Mittelmeerraum beim zweiten oberen Molaren häufig der Fall ist. Hier wurden zwei Kanäle in der mesialen Wurzel und je einer in der palatinalen und der distalen lokalisiert. Die Micro-Opener Feile 0.10 mm/.06 (DENTSPLY Maillefer, Ballaigues/Schweiz) erleichterte die Lokalisierung.

Die Behandlung erfolgte in vier Schritten:

Herstellung eines Gleitpfads

Wie bei allen feinen Kanälen verwendete ich zuerst eine mittels Chelator-Gel gleitfähig gemachte 10er K-Feile (DENTSPLY Maillefer). Bei der Bestimmung der Arbeits-



fähigen M-Wire Nickel-Titan. Sie haben im Schneidbereich einen rechteckigen, exzentrischen Querschnitt und bewegen sich daher wellenförmig, was die zyklische Ermüdung weiter reduziert und den Abtransport von Debris zur Zugangskavität hin verbessert. Wie die klassischen PROTAPER-Feilen bieten auch die PROTAPER NEXT-Feilen eine variable Konizität und somit die Vorteile hoher Schneidleistung und einfacher Präparation einer konischen Kanalförmigkeit. Das PROTAPER NEXT-System besteht im Grunde nur aus drei Feilen – X1, X2 und X3 –, mit denen die gesamte Aufbereitung durchführbar ist. Gemäss den klini-

schen Fortschritt darstellt – mit grossen Vorteilen hinsichtlich des mechanischen Aspekts der Aufbereitung, die nicht unterschätzt werden sollten. Zweitens wurde schon vor Jahren das Konzept „Cleaning and Shaping“ (Reinigung und Ausformung) von H. Schilder durch „Shaping for Cleaning“ (Ausformung zur Reinigung) abgelöst. Im zweiten Jahrzehnt des 21. Jahrhunderts stehen wir meiner Meinung nach am Beginn einer neuen Ära, nämlich „Shaping then Cleaning“ (erst Ausformung, dann Reinigung des Kanalsystems). Ich bin fest davon überzeugt, dass PROTAPER NEXT bei der Ausformung der Kanäle eine grosse Hilfe ist. Die

Reinigung des Kanalsystems war jedoch nie die Aufgabe der Feilen. Studien zur Leistungsfähigkeit von Spüllösungen und Desinfektionsmitteln sowie Geräten zu ihrer Aktivierung für eine noch bessere Reinigung des Kanalsystems untermauern diese Ansicht.

Letzteres bedeutet für mich, bei der abschliessenden Desinfektion des Kanals mehr Zeit auf das Spülen zu verwenden, den Kanal mehrmals mit einer frischen Lösung zu füllen und diese „in aller Ruhe“ das Pulpagewebe auflösen und die Bakterienflora bekämpfen zu lassen. Erleichtert wird dies durch die frühzeitige Beseitigung aller mechanischen Hindernisse an den Kanalwänden und Entfernung des grössten Teils des Weichgewebes. Dies sorgt dafür, dass die Spülkanäle leicht und wiederholbar das apikale Drittel erreicht. Das Erfolgsrezept lautet „Mehr Zeit für eine einfache

und effiziente Spülung“. Wir sollten zu Beginn dieser neuen Ära endlich verstehen, dass Reinigung und Desinfektion am Ende der Aufbereitung des Kanalsystems am wirksamsten sind. Daher verwendete ich zum Abschluss der einfachen, mehrmaligen, zehnmütigen Spülung mit Natriumhypochlorit, bei gleichzeitiger Vorbereitung der Guttapercha-Masterpoints und der Plugger zur Kondensation, den ENDOACTIVATOR (DENTSPLY Maillefer) mit Tip 25, eine Minute mit 17 Prozent EDTA und 30 Sekunden mit Natriumhypochlorit, um die Wirkung der beiden Lösungen zu optimieren.

Füllung des Wurzelkanalsystems

Der erste Schritt der Wurzelkanalfüllung ist die Einpassung feiner Guttaperchastifte in die mesialen und distalen Kanäle und eines mittleren in den palatinalen Kanal. Daraufhin wurden der gelbe Plugger des CALAMUS-Systems (DENTSPLY Maillefer) an die mesialen und distalen Kanäle und der blaue Plugger an den palatinalen Kanal schrittweise so angepasst, dass sie sich bis 5 mm vor der Arbeitslänge einführen liessen. Nach dem Trocknen der Kanäle und der Applikation des Sealers erfolgte eine vertikale Kondensation. Die postoperativen Röntgenbilder zeigten, dass der ursprüngliche Kanalverlauf vor allem im apikalen Drittel der mesialen und distalen Kanäle genau beibehalten wurde und die Kanäle gut zentriert und optimal gefüllt waren.

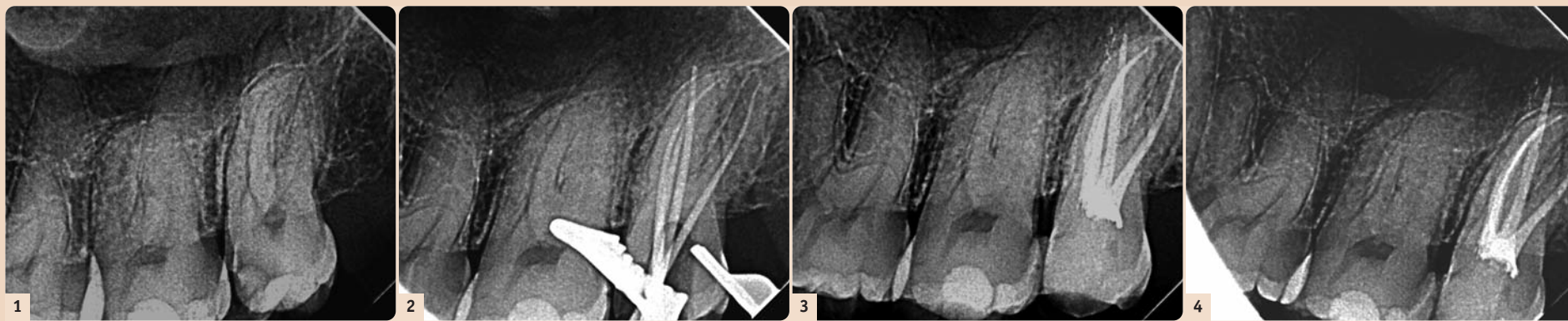


Abb. 1: Präoperative Röntgenaufnahme; der zweite obere Molar zeigt eine tiefe mesiale Läsion und eine mehr oder weniger gekrümmte mesiale Wurzel. – Abb. 2: Einpassen der Guttapercha-Masterpoints in die vier Kanäle. – Abb. 3: Postoperative Röntgenaufnahme; alle Kanäle sind konisch ausgeformt; im apikalen Drittel des palatinalen Kanals sind mehrere dicht gefüllte Ausgänge erkennbar. – Abb. 4: Ein weiteres postoperatives Röntgenbild bestätigt die Resultate in den vier Haupt- und den Seitenkanälen des palatinalen Kanals.

längen half ein elektronisches Längenmessgerät (Apex Locator). Mit derselben Feile prüfte ich auch die vier Kanäle auf Gängigkeit. Dies ist ratsam, weil so die Bildung apikaler Pfropfen verhindert wird. Aus Gründen der Sicherheit ist es heute obligatorisch, vor jeder Aufbereitung mit rotierenden NiTi-Feilen einen Gleitpfad zu schaffen. Dazu wurden die Kanäle mithilfe einer 15er K-Flexofile (DENTSPLY Maillefer) erweitert; als Spüllösung wurde Natriumhypochlorit (6%) mit einer 30G-Kanüle mit seitlicher Öffnung appliziert.

Aufbereitung

In diesem Fall entschied ich mich dafür, die Kanäle mit dem neuen PROTAPER NEXT System (DENTSPLY Maillefer) aufzubereiten. Diese Feilen bestehen aus dem gegen zyklische Ermüdung sehr widerstands-

schen Gegebenheiten wurden hier folgende Feilen gewählt: X1 und X2 für alle Kanäle und aus anatomischen Gründen zusätzlich X3 für den palatinalen Kanal, da bei oberen Molaren der palatinal Kanal relativ weit liegt. Die Feilen wurden mit einem X-SMART PLUS Motor (DENTSPLY Maillefer) bei einer Drehzahl von 250/min und einem Drehmoment von 4,5 Ncm betrieben. Sie wurden vier bis fünf Sekunden mit ein- und auswärts büstenden Bewegungen und Unterbrechungen in apikaler Richtung eingeführt, dann wieder herausgezogen und auf feuchter Gaze mit einer antiseptischen Lösung gereinigt. Während der gesamten Aufbereitung wurde immer wieder mit 2 ml Natriumhypochlorit gespült, vor allem nach dem Herausnehmen der Feile aus dem Kanal. Die zur Prüfung der Gängigkeit verwendete 10er K-Feile wurde während der Aufberei-

Reinigung und Fertigstellung

Seit der Einführung der Ein-Feilen-Technik (WAVEONE oder ähnliche Systeme) begeistert man sich in der Endodontie für Aufbereitungskonzepte mit einem Minimum an Feilen. Es gibt aber auch viele kritische Stimmen im Hinblick darauf, dass bei einer so verkürzten Aufbereitungszeit keine vollständige Reinigung des Kanals möglich ist. Da Natriumhypochlorit-Lösung bekanntlich mindestens 15 Minuten einwirken muss, um das Pulpagewebe restlos aufzulösen, ist diese Kritik meines Erachtens wissenschaftlich gerechtfertigt. Hält uns das davon ab, den Vorteil einer einfacheren Aufbereitung, den dieses neue Konzept bietet, zu nutzen?

Erstens sollten wir uns klarmachen, dass die Vereinfachung und Verkürzung des Aufbereitungsvorgangs durch M-Wire einen beträcht-

lichen Fortschritt darstellt – mit grossen Vorteilen hinsichtlich des mechanischen Aspekts der Aufbereitung, die nicht unterschätzt werden sollten. Zweitens wurde schon vor Jahren das Konzept „Cleaning and Shaping“ (Reinigung und Ausformung) von H. Schilder durch „Shaping for Cleaning“ (Ausformung zur Reinigung) abgelöst. Im zweiten Jahrzehnt des 21. Jahrhunderts stehen wir meiner Meinung nach am Beginn einer neuen Ära, nämlich „Shaping then Cleaning“ (erst Ausformung, dann Reinigung des Kanalsystems). Ich bin fest davon überzeugt, dass PROTAPER NEXT bei der Ausformung der Kanäle eine grosse Hilfe ist. Die

Reinigung des Kanalsystems war jedoch nie die Aufgabe der Feilen. Studien zur Leistungsfähigkeit von Spüllösungen und Desinfektionsmitteln sowie Geräten zu ihrer Aktivierung für eine noch bessere Reinigung des Kanalsystems untermauern diese Ansicht. Letzteres bedeutet für mich, bei der abschliessenden Desinfektion des Kanals mehr Zeit auf das Spülen zu verwenden, den Kanal mehrmals mit einer frischen Lösung zu füllen und diese „in aller Ruhe“ das Pulpagewebe auflösen und die Bakterienflora bekämpfen zu lassen. Erleichtert wird dies durch die frühzeitige Beseitigung aller mechanischen Hindernisse an den Kanalwänden und Entfernung des grössten Teils des Weichgewebes. Dies sorgt dafür, dass die Spülkanäle leicht und wiederholbar das apikale Drittel erreicht. Das Erfolgsrezept lautet „Mehr Zeit für eine einfache

Im apikalen Drittel des palatinalen Kanals war eine 3-D-Füllung des Kanalsystems sichtbar, mit mehreren dicht gefüllten Foramina, was ein Beleg dafür ist, wie wirkungsvoll die Reinigung sein kann, wenn mehr Zeit auf das Spülen verwendet wird und die Spüllösungen aktiviert werden. [1]



Prof. Dr. Edmond Koyess
Departement of Endodontics
Dental School at the
Lebanese University, Beirut
bestendo@msn.com

Kontakt

Infos zum Autor

